

## » Ungewöhnliches „Kontrastmittelextravasat“ im Ausscheidungsurogramm

Während einer Ausscheidungsurographie kann es bekanntlich zu spontanen, nicht traumatischen Kontrastmittelextravasaten kommen. Eine kurzfristige Kontrastierung von paravertebralen Venen ist allerdings ein ungewöhnlicher Befund, der in der Literatur nur selten beschrieben ist. Die folgende Kasuistik berichtet über die Ursache dieser Venendarstellung und die differenzialdiagnostischen Überlegungen.

### Fallbericht

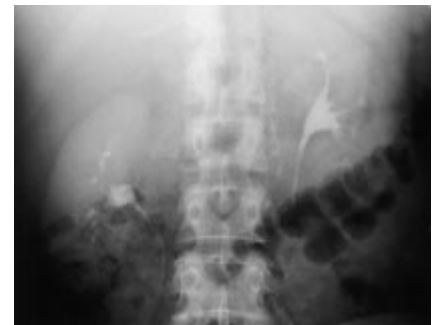Eine 38-jährige Patientin wurde mit oberer Einflusstauung, Aszites, Pleuraergüssen sowie zunehmender Belastungsdyspnoe stationär aufgenommen. Anamnestisch bestand ein Zustand nach neurochirurgischer Intervention mit Ausräumung einer Aneurysmablutung sowie späterer Resektion einer Trachealstenose bei Tracheomalazie nach Langzeitbeatmung. Die gynäkologische Untersuchung ergab keinen Hinweis auf ein Meigs-Syndrom, im Aszites konnten keine Tumorzellen nachgewiesen werden. Zur Komplettierung der Diagnostik wurde u. a. ein Ausscheidungsurogramm in typischer Weise nach i. v. Injektion von 100 ml Ultravist 300 durchgeführt.

Dabei kamen die Nieren und ableitenden Harnwege völlig unauffällig zur Darstellung, eine Harnabflussstörung ließ sich nicht nachweisen. In der Frühphase der Untersuchung zeigte sich jedoch eine nur

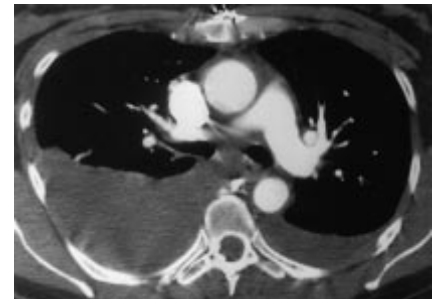
in der Erst-Aufnahme ca. 5 Minuten p. i. sichtbare, umschriebene Kontrastierung paravertebraler Venen in Höhe des 1. und 2. LWK links (Abb. 1).

Zum Ausschluss einer Thrombose der unteren Hohlvene wurde eine KM-gestützte Spiral-CT in biphasischer Technik durchgeführt. Hierbei konnte eine venöse Thrombose nicht sicher nachgewiesen werden, allerdings kam es zu einer auffällig mangelhaften Kontrastierung der V. cava inferior im intrahepatischen Segment. Andererseits fiel eine erhebliche Dilatation der Vv. hepaticae sowie der V. cava inferior am Übergang zum rechten Vorhof auf. Daher wurde differenzialdiagnostisch an eine pathologische Druckerhöhung nach Art einer Einflusstauung i. w. S. gedacht, zumal sich in der arteriellen Phase eine ungewöhnliche retrograde Kontrastierung der dilatierten unteren Hohlvene, aber auch der V. azygos und V. hemiazygos zeigte (Abb. 2). Zum sicheren Ausschluss einer Kavathrombose und zur Bestätigung dieser Befundinterpretation erfolgte daher eine zusätzliche CT-Untersuchung nach KM-Injektion über eine Fußrückenvene. Diese zeigte bei unauffälliger Perfusion der unteren Hohlvene eine retrograde Kontrastierung der Lebervenen (Abb. 3).

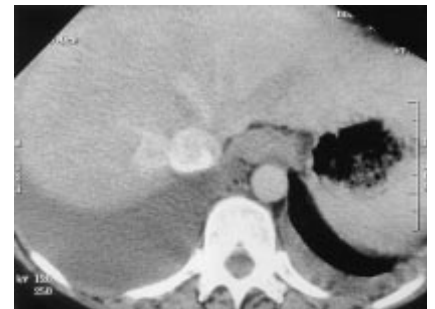
Die daraufhin durchgeführte Herzkatheteruntersuchung führte zu der dringenden Verdachtsdiagnose einer konstri-



**Abb. 1** Ausscheidungsurographie 5 Minuten p. i.: Kontrastierung paravertebraler Venen links in Höhe des 1. und 2. LWK.

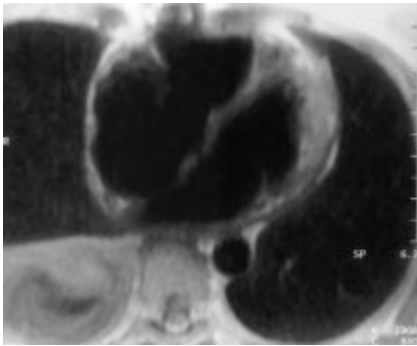


**Abb. 2** Arterielle Phase einer KM-gestützten CT-Untersuchung des Thorax: retrograde Kontrastierung der V. azygos und V. hemiazygos, Pleuraerguss beidseits.



**Abb. 3** CT-Untersuchung des Abdomens nach KM-Injektion über eine Fußrückenvene: Ausschluss einer Kavathrombose, retrograde Kontrastierung der Vv. hepaticae, Pleuraerguss beidseits.

tiven Perikarditis. Die Koronarangiographie lieferte erwartungsgemäß einen unauffälligen Befund. In der MR-Untersuchung des Herzens ließ sich ein Thrombus im rechten Vorhof bzw. ein pathologischer Befund am rechten Ventrikel nach Art einer rechtsventrikulären Dysplasie ausschließen. Hinweise auf eine Perikardverfärbung oder eine Perikardverkalkung ergaben sich nicht (Abb. 4). In der Myokardbiopsie fand sich kein Hinweis auf eine Endokardfibrose, Amyloidose oder Eisenspeichererkrankung.



**Abb. 4** MRT des Herzens ( $T_1$ -gewichtete TSE-Sequenz): Unauffällige Signalgebung des Myokards, Erweiterung des rechten Vorhofes, kein Nachweis eines Thrombus.

Aufgrund der für eine konstriktive Perikarditis typischen Hämodynamikbefunde sowie fehlender Hinweise für eine restriktive Kardiomyopathie wurde eine Thorakotomie veranlasst. Hierbei fand sich eine diffuse Verschwartung des Herzbeutels. Nach Perikardektomie wurde die Patientin rasch beschwerdefrei. Eine restriktive Kardiomyopathie konnte definitiv ausgeschlossen werden.

#### Diskussion

In der Differenzierung von Kontrastmittelextravasaten im Rahmen eines Ausscheidungsurogramms muss zwischen spontanen und traumatischen Ursachen unterschieden werden. Traumatische Extravasate kommen nach Nierentrauma, operativen Eingriffen, instrumenteller Untersuchung des harnableitenden Systems und externer Kompression der Ureteren mit Fornixruptur vor. Während

bei einer traumatischen Nierenschädigung pyelorenale oder perirenale Kontrastmittelextravasate häufig auftreten, stellt ein spontaner Kontrastmittelaustritt während einer Ausscheidungsurographie ein seltenes Ereignis mit einer Inzidenz von 0,1% dar (Cooke G und Bartucz J, Clin Radiol 1974, 25: 87). Bei über 2/3 der spontanen Rupturen kann ursächlich eine Ureterobstruktion durch ein Konkrement nachgewiesen werden. Seltener Ursachen sind akute oder chronische Stenosierungen des Ureters durch Lymphome oder Tumoren, postoperative Narbenbildungen, Retroperitonealfibrose oder Prostatahyperplasie.

In der Literatur wird nur vereinzelt über die Darstellung von Gefäßen im Rahmen einer Ausscheidungsurographie berichtet. Bei Kindern wird bei Injektion des Kontrastmittels in eine Fußrückenvene häufig ein Abstrom über paravertebrale Venen und die V. azygos in die V. cava superior als Normvariante beobachtet (Abrams H, Radiology 1957, 69: 508).

Unter pathologischen Zirkulationsverhältnissen, etwa einem thrombotischen Verschluss der unteren Hohlvene oder einer Nierenvene, kann es zur Kollateralzirkulation über eine renolumbale Anastomose kommen. Diese Gefäßverbindung zwischen Nierenvene und V. lumbalis ascendens lässt sich bei etwa einem Drittel der Patienten auf der linken Seite nachweisen (Bücheler E et al., Fortschr Röntgenstr 1968; 109: 712).

Differenzialdiagnostisch muss auch an einen Verschluss der oberen Hohlvene oder zuführender Gefäße gedacht wer-

den. Hierbei kommt es, je nach Lokalisation der Gefäßokklusion, zu einem Abstrom des Kontrastmittels über Kollateralen in die V. thoracica lateralis, die V. thoracica interna und zur Darstellung der V. azygos und V. hemiazygos (Drane W et al., Radiology 1982; 144: 499).

Bei unserer Patientin konnte ein Verschluss der unteren Hohlvene sowie der großen zuführenden Venen durch eine KM-gestützte Spiral-CT ausgeschlossen werden. In der arteriellen Phase zeigte sich eine retrograde Kontrastierung des Azygos-Hemiazygos-Systems sowie der dilatierten Lebervenen. Die bei der Patientin in der Ausscheidungsurographie beobachtete kurzfristige Darstellung von paravertebralen Venen kann somit als Folge der bestehenden Einflusstauung mit konsekutiv erhöhtem Venendruck in der oberen Hohlvene und Abstrom des Kontrastmittels über die V. azygos interpretiert werden. Als Ursache dieser Einflusstauung wurde eine konstriktive Perikarderkrankung diagnostiziert, die durch eine Thorakotomie und eine Perikardektomie erfolgreich behandelt wurde.

Diese Befundkonstellation wurde in der Literatur bisher nicht beschrieben und sollte in die differenzialdiagnostischen Überlegungen bei Kontrastierung paravertebraler Gefäße im Ausscheidungsurogramm einbezogen werden.

A. Leenen, B. Raab, H.-P. Hermann,  
Göttingen