

## » Subkutane Myiasis durch die Tumbufliege (*Cordylobia antropophaga*) bei einem 8-jährigen Kind aus Ghana<sup>1</sup>

F. A. Bahmer, I. Schenk

Hautklinik Zentralkrankenhaus Sankt-Jürgen-Straße, Bremen  
(Direktor: Prof. Dr. med. F. A. Bahmer)

**Zusammenfassung.** Die kutane Myiasis durch Larven der afrikanischen Tumbufliege (*Cordylobia antropophaga*) wird gelegentlich bei Afrika-Touristen beobachtet. Bei einem 8-jährigen Mädchen aus Ghana traten kurz nach der Rückkehr aus dem Heimatland 2 furunkuloide Veränderungen am Gesäß auf, verursacht durch Larven der Tumbufliege. Die Larven dieser Fliegen entwickeln sich innerhalb von etwa 2 Wochen, ihr Austritt aus der Haut kann durch Verlegung der Atemöffnung beschleunigt werden. Die aus Lateinamerika eingeschleppten Larven der Dasseliege (*Dermatobia hominis*) dagegen entwickeln sich bedeutend langsamer. Um diese Larven entfernen zu können, muss die Öffnung chirurgisch erweitert werden.

**Subcutaneous Myiasis Due to the Tumbufliege (*Cordylobia antropophaga*) in an 8year Old Girl from Ghana.** Cutaneous myiasis, caused by larvae of the African tumbufliege (*Cordylobia antropophaga*), is observed not infrequently by tourists returning from Africa. We report on a case of an 8-year old girl from Ghana, who developed two furunculoid lesions on her buttocks caused by larvae of the tumbufliege, soon after she had returned from her home country. The larvae of this species develop within about two weeks. Removal may be accelerated by occlusion of the opening of the "boil". In contrast, larvae of the botfly *Dermatobia hominis* develop considerably slower. Removal before reaching the final stage of development in the skin requires surgical intervention.

### Einleitung

Hautkrankheiten bei Touristen und Menschen, die aus tropischen oder subtropischen Ländern zu uns kommen, gehören schon seit Jahren nicht mehr zu den Raritäten. Nicht wenige der Millionen Touristen erkranken im Urlaub, ein Teil davon an Hautveränderungen. Nach einer Untersuchung an französischen Touristen ist die Infestation mit Fliegenlarven nach der kutanen Larva migrans, den Pyodermien und Insektenstichen die vierthäufigste aus den Tropen und Subtropen importierte Hautkrankheit [3]. Nicht immer sind Touristen betroffen, gele-

gentlich kommt es auch bei der Arbeit im Ausland zu einer Infestation [11]. Die in Deutschland diagnostizierten Fälle sind in etwa gleich häufig durch Larven der in Lateinamerika heimischen Dasseliege (*Dermatobia hominis*) und durch Larven der im tropischen Afrika heimischen Tumbufliege (*Cordylobia antropophaga*) verursacht [6]. Hierzulande werden nur sehr selten Larven anderer Fliegenarten als Ursache einer Myiasis beobachtet, wie die Larven der Lund-Fliege (*Hypoderma lineatum*) oder die der „Congo floor maggot“-Fliege (*Auchmeromya luteola*). Diese Spezies verursachen bei Einheimischen in Afrika nicht selten eine Myiasis [5,6].

In dieser Kasuistik wird über die Infestation mit Larven der Tumbufliege am Gesäß eines 8-jährigen Mädchens aus Ghana berichtet.

### Kasuistik

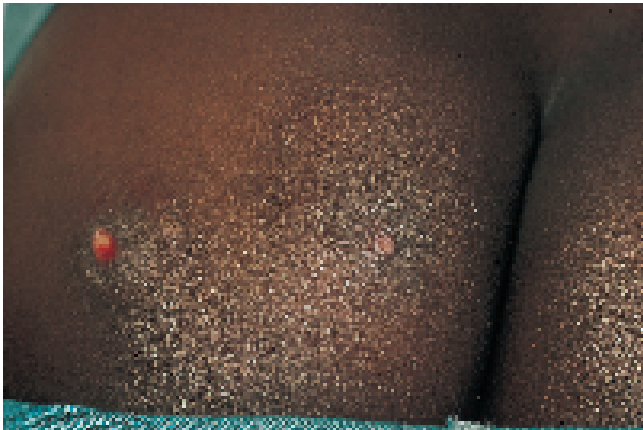#### Anamnese

Das 8-jährige Mädchen hatte für 4 Wochen im Heimatland Ghana Familienangehörige besucht. Über das Freizeitverhalten dort waren keine Angaben zu erhalten. Etwa zwei Wochen vor der Vorstellung bei uns war die Familie wieder nach Deutschland zurückgekehrt.

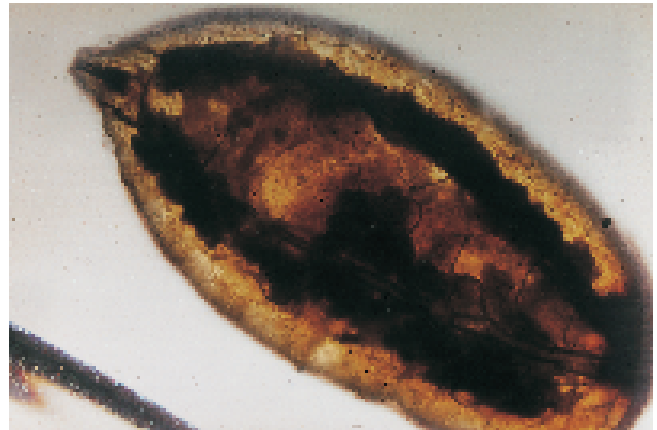
#### Aufnahmebefund

An der rechten Gesäßhälfte fanden sich zwei leicht erhabene, subkutane Knoten mit zentraler, weißlicher Öffnung, von denen die kleinere mit serosanguinöser Flüssigkeit gefüllt war (Abb. 1).

Die Mutter der kleinen Patientin brachte eine Larve mit, die spontan kurz vor der Vorstellung aus der linken Furunkelöffnung gekrochen war. Dabei handelte es sich um eine kleine, weiße Larve ohne Borsten mit einer Länge von ca. 0,8 cm und einem Durchmesser von ca. 0,3 cm. Die Larve wurde in 80° heißem Wasser abgetötet, um die starke Schrumpfung bei Einlegen in Alkohol zu vermeiden [8]. Die andere furunkuloide Veränderung enthielt keine Larve mehr. Aufgrund der Größe



**Abb. 1** Furunkuloide Veränderungen durch Larven der Tumbufliege am Gesäß eines 8-jährigen Mädchens aus Ghana.



**Abb. 2** Tumbufliegenlarve: mikroskopisches Bild mit der spitzen Mundpartie und dem abgerundeten Hinterende.

und Form der Larve ohne Stacheln sowie der Segmentierung des Körpers wurde die Larve als *Cordylobia antropophaga* klassifiziert [5,6]. Das mikroskopische Bild der Larve ist in Abb. 2 dargestellt.

### Zusammenfassung

Wir berichten über die kutane Myiasis durch Larven der Tumbufliege bei einem Mädchen aus Ghana, bei der sich kurz nach der Rückkehr aus Afrika zwei „Furunkel“ am Gesäß entwickelten.

Die Invasion lebenden Gewebes durch Fliegenlarven wird als Myiasis bezeichnet. Eine viel verwendete klinische Einteilung richtet sich nach dem Ort des Befalls: kutane Myiasis, Myiasis der Körperhöhlen, sowie akzidentelle Myiasis der Eingeweide und des Urogenitalsystems [5,6]. Bisher wurden etwa 80 verschiedene Fliegen als Verursacher einer Myiasis des Menschen bekannt.

Auch die Hautmyiasis wird durch Fliegen verschiedener Spezies verursacht, für die Tropen- und Reisemedizin sind aber fast ausschließlich die Larven der Tumbufliege und die der Dasselfliege bedeutsam [5,6].

Die Tumbufliege gehört zu den Calliphoridae, einer Fliegenfamilie, die mehrere Spezies von humanpathogenem Interesse umfasst, da deren Larven obligat eine Myiasis hervorrufen. Die etwa 6–12 mm große Tumbufliege ähnelt vom Körperbau her unserer Stubenfliege (*Musca domestica*). Die Eier werden im Freien abgelegt, vor allem an Sandstränden, bevorzugt dort, wo Fäkalien vorhanden sind. Die Myiasis durch die Tumbufliege gehört daher eigentlich zu den Dermatosen, die beim Badeurlaub erworben werden. Häufig legen die Fliegen ihre Eier auch auf Kleidungsstücken ab, die im Freien getrocknet werden. Ungebügelt sind diese Kleidungsstücke eine wichtige Infestationsquelle [9,12].

Die Larven entwickeln sich innerhalb von 1 bis 3 Tagen aus den zigarrenförmigen Eiern, sie bleiben für etwa 2 Wochen lebensfähig. Sofort nach dem Kontakt mit einem Wirtsorganismus (Hauptwirte sind Hunde und Ratten) bohren sich die nur etwa 0,5–1 mm großen Larven in die Haut ein, wo sie innerhalb von

etwa ein bis zwei Wochen das zweite und dritte Larvenstadium durchlaufen und dabei eine Länge von bis zu 15 mm erreichen. Hierbei bildet sich eine furunkelartige Veränderung mit zentraler Öffnung. Die Verpuppung setzt ein, nachdem die Larve die Haut verlassen hat. Die Entwicklung von der Puppe bis zur Imago dauert dann nochmals etwa 10 Tage [5,7].

Die von der Larve in der Haut verursachte Schwellung sieht nur bei oberflächlicher Betrachtung wie ein Furunkel aus, da die entzündliche Komponente im Vergleich zu bakteriell verursachten Furunkeln gering ist. In der Furunkelöffnung ist manchmal das hintere Ende der Larve zu erkennen, bedeckt von gelblicher Flüssigkeit, bestehend aus Exsudatflüssigkeit und den Faeces der Larve. Diese serosanguinöse Flüssigkeit imponiert bei flüchtigem Hinsehen als „Eiter“, der sich aber bei genauer Betrachtung bewegt („the pus is moving“) [13]. Anfangs juckt die Eindringstelle etwas, mit dem Wachstum der Larve können auch Schmerzen auftreten, bei der Infestation mit Tumbufliegenlarven früher und ausgeprägter als bei der Infestation mit Dasselfliegenlarven [6,11,12]. Dies ist vielleicht auf den wesentlich kürzeren Entwicklungszyklus der Tumbufliegenlarve zurückzuführen, bei dem die Larve schnell ein Vielfaches an Volumen erreicht.

Die Tumbufliegenlarven sind etwa 8–15 mm lang und im Vergleich zu Dasselfliegenlarven relativ schlank, sie verlassen die Haut spontan wie in unserem Fall, um sich zu verpuppen. Eine Verwechslung der Tumbu-Larve mit der Larve von *Dermatobia hominis* ist zum einen wegen der Herkunft (Afrika bzw. Lateinamerika) kaum möglich, zum anderen aufgrund der deutlichen Unterschiede in Größe und Form. Die Tumbufliegenlarve kann eher mit der ähnlichen Larve der Lund-Fliege (*C. rodhaini*) verwechselt werden. Von den Larven dieser Spezies unterscheiden sich die Tumbu-Larven vor allem durch die weniger stark gewundenen Atemöffnungen (Spirakel) am Hinterende [5].

Bei den von *C. antropophaga*-Larven Betroffenen finden sich meist nur wenige Larven gleichzeitig, gelegentlich aber auch Dutzende [4,9]. Dies beruht auf dem unterschiedlichen Übertragungsweg: Dasselfliegen heften ihre Eier an Moskitos, benutzen also Stechmücken als Vektoren (als Phorese bezeichnet). Beim Saugakt übertragen die Moskitos die Eier in den

Stichkanal. Voraussetzung für multiple Dasselfliegenlarven sind daher multiple Moskitostiche [4].

Die Larven der Tumbufliege können aufgrund des Übertragungsmechanismus an allen Körperstellen auftreten, auch an Stellen, die von der Kleidung bedeckt sind. Ein Aufenthalt in Afrika ist offenbar nicht unbedingt Voraussetzung für eine Infestation, diese ist sogar durch importierte Larven möglich [1].

Die Therapie ist einfach, verlassen die Larven doch, wie in unserem Fall auch, selbst ihre Höhle in der Haut, um sich am Boden zu verpuppen. Um diesen Vorgang zu beschleunigen, wurden unzählige Methoden vorgeschlagen, die darauf abzielen, die Atemöffnung zu verschließen [12]. Außer Vaseline soll dazu besonders Speck geeignet sein [2]. Zur Entfernung von Dasselfliegenlarven muss dagegen die Öffnung instrumentell erweitert werden, da diese Larven relativ dick sind [12]. Möglicherweise lassen sich aber auch die Dasselfliegenlarven trotz ihres Durchmessers durch kräftigen Druck mit Spateln von zwei Seiten exprimieren [10].

Zusammenfassend ist festzuhalten, dass bei Menschen, die aus Afrika oder Lateinamerika zurückkehren, „Furunkel“ nicht selten durch Fliegenlarven verursacht sind. Obwohl es sich dabei fast immer um Larven von Dasselfliegen (Lateinamerika) oder von Tumbufliegen (Afrika) handelt, sollte eine taxonomische Zuordnung versucht werden, um unsere epidemiologischen Kenntnisse zu verbessern [6].

## Literatur

- <sup>1</sup> Baily GG, Moody AH. Cutaneous myiasis caused by larvae of *Cordylobia antropophaga* acquired in Europe. *Br Med J* 1985; 290: 1473–1474
- <sup>2</sup> Brewer TF, Wilson ME, Gonzalez E, Felsenstein D. Bacon therapy and furuncular myiasis. *JAMA* 1993; 270: 2087–2088
- <sup>3</sup> Caumes E, Carriere J, Guermontprez G, Bricaire F, Danis M, Gentilini M. Dermatoses associated with travel to tropical countries: a prospective study of the diagnosis and management of 269 patients presenting to a tropical disease unit. *Clin Infect Dis* 1995; 20: 542–548
- <sup>4</sup> Frieling U, Nashan D, Metze D. Kutane Myiasis – ein Urlaubssouvenir. *Hautarzt* 1999; 50: 203–207
- <sup>5</sup> Hall MJR, Smith KGV. Diptera causing myiasis in man. Chap. 12. In: Lane, RP, Crosskey, RW. *Medical Insects and Arachnids*. London: Chapman & Hall, 1993
- <sup>6</sup> Jelinek T, Nothdurft HD, Rieder N, Löscher T. Cutaneous Myiasis: Review of 13 cases in travelers returning from tropical countries. *Int J Dermatol* 1995; 34: 624–626
- <sup>7</sup> Lodi A, Brusca C, Gianni C, Mancini LL, Crosti C. Myiasis due to *Cordylobia antropophaga* (Tumbufliege). *Int J Dermatol* 1994; 33: 127–128
- <sup>8</sup> Mehlhorn H, Eichenlaub D, Löscher T, Peters W. *Diagnostik und Therapie der Parasitosen des Menschen*. 2. Auflage. Stuttgart: Gustav Fischer, 1995
- <sup>9</sup> Ockenhouse CF, Samlaska CP, Benson PM, Roberts LW, Eliasson A, Malane S, Menich MD. Cutaneous myiasis caused by the African Tumbu fly (*Cordylobia antropophaga*). *Arch Dermatol* 1990; 126: 199–202
- <sup>10</sup> Olumide YM. Cutaneous Myiasis: a simple and effective technique for extraction of *Dermatobia hominis* larvae. *Int J Dermatol* 1994; 33: 148
- <sup>11</sup> Pönnighaus JM, Bahmer FA, Bell DR. Tropische Berufsdermatosen. Kutane Manifestationen von Infektionen mit Nematoden und Trematoden. *Dermatosen* 1995; 43: 270–274
- <sup>12</sup> Pönnighaus JM, Bahmer FA, Mravak S. Subkutane (furunkuläre) Myiasis: Tumbufliege oder Dasselfliege? *Z Hautkr* 1995; 70: 277–279
- <sup>13</sup> Sokal D, Lambertsen C. The Pus is Moving: A Case of Cutaneous Myiasis. <http://www.ncmedicaljournal.com/sokal.htm>

Prof. Dr. med. F. A. Bahmer

Dermatologische Klinik  
Zentralkrankenhaus Sankt-Jürgen-Straße  
28205 Bremen

E-mail: fbahmer@t-online.de