Cholesterolgranulom der Felsenbeinspitze: Eine mit CT und MRT sicher charakterisierbare Läsion

Wir beschreiben die bildgebenden Charakteristika eines Cholesterolgranuloms der Felsenbeinspitze, die eine artspezifische Diagnose erlauben.

Das Cholesterolgranulom ist eine seltene Erkrankung, es stellt ca. 6–7% aller raumfordernden Läsionen im Kleinhirnbrückenwinkel (KHBW) (Brodkey JA et al., J Neurosurg 1996; 85: 625). Von den Läsionen der Felsenbeinspitze ist es aber mit ca. 60% die häufigste, gefolgt von Cholesteatomen mit ca. 9% und Arachnoidal-Zysten (Muckle RP et al., Am J Otol 1998; 19 : 219).

Ätiologisch wird eine chronische Belüftungsstörung der Paukenhöhle bzw. der Felsenbeinspitze mit Entstehung von Unterdruck, Transsudation von Blut und Sekretretention angenommen. Das im Rahmen der Hämolyse freigesetzte Cholesterin bzw. die freigesetzten Cholesterinpräzipitate induzieren eine Fremdkörperreaktion, die zu einer allmählichen Destruktion der Felsenbeinspitze führt.

Histologisch lassen sich Cholesterinkristalle, die von Fremdkörper-Riesenzellen umgeben sind, nachweisen. Der zystische Inhalt mit Cholesterin, Fett und Hämosiderin zeigt bei öliger Grundkonsistenz makroskopisch eine gelblich bis bräunliche Färbung (Chang P et al., Laryngoscope 1998, 108 : 599).

Die Ätiologie wird kontrovers diskutiert, da bei Patienten mit Cholesterolgranulomen anamnestisch eine Affektion des Mittelohrs im Gegensatz zum Cholesteatom nicht zu eruieren ist (Lorenz KJ et al., Laryngorhinootologie 1996; 75 : 775).

Die Patienten sind zunächst asymptomatisch, bis die Raumforderung angrenzende Strukturen tangiert und schließlich komprimiert. Bei einem Wachstum nach ventromedial entlang der Felsenbeinlängsachse können vor allem die Hirnnerven II, III, IV und VI im Sinus cavernosus lädiert werden. Hier kann die Läsion im weiteren Verlauf Anschluss an den Sinus sphenoidalis gewinnen. Nach kaudal dem Clivus entlang kann eine Affektion der Hirnnerven V, VI, VII und VIII entstehen. Nach kaudodorsal in Richtung KHBW und Canalis hypoglossi können die Hirnnerven VII und XII mit einbezogen werden (Chang P et al., s. o.; Lorenz KJ et al., s. o.). Erreicht der Prozess den Liquorraum, sind eine meningitische Symptomatik oder die Entstehung einer Liquorfistel möglich.

Die häufigsten klinischen Symptome sind: Hörminderung, Kopfschmerzen, Fazialisaffektion, Tinnitus, Schwindel, Otalgie und Sehstörungen (Lorenz KJ et al., s. o.).

Die Behandlung erfolgt durch eine Drainage bzw. Marsupialisation in die Mittelohrräume über einen infralabyrinthären, translabyrinthären oder transsphenoidalen Zugang mit Drainage in den Sinus sphenoidalis. Wegen zum Teil unbefriedigender Langzeitergebnisse wird eine totale bzw. subtotale Ausräumung über einen transtemporalen Zugang favorisiert (Lorenz KJ et al., s. o.; Eisenberg MB et al., J Neurosurg 1997; 86 : 822).

Kasuistik

Eine 66-jährige Frau in gutem Allgemeinzustand mit langjährig behandeltem Hypertonus bemerkte 5 Monate vor der stationären Aufnahme eine beidseitige Blindheit, die sich spontan vollkommen zurückbildete. Danach war die Patientin beschwerdefrei. Eine MR-Untersuchung ergab multiple ischämische Läsionen im Marklager im Sinne eines Status lacunaris bei langjähriger Hypertonie. Des Weiteren fand sich eine raumfordernde Läsion in der rechten Felsenbeinspitze mit hohem Signal in den T_1- und T_2-gewichteten Sequenzen. Die stationäre Aufnahme erfolgte zur weiteren Abklärung.

Die augenärztliche, die neurologische und die HNO-Untersuchung waren unauffällig. Lediglich in der transösophagealen Echokardiographie fanden sich kleinere, teilweise flottierende thrombotische Auflagerungen in der Aorta ascendens, die die Symptomatik der Patientin als thromboembolisch erklärten.

Die Läsion der Felsenbeinspitze war somit als Zufallsbefund einzustufen.

Abb. 1 (**a, b**) CT: Knöchern zart begrenzte, scharf umschriebene zystoide Auftreibung der Felsenbeinspitze (Schichtdicke 3 mm; W 3500; C 900).

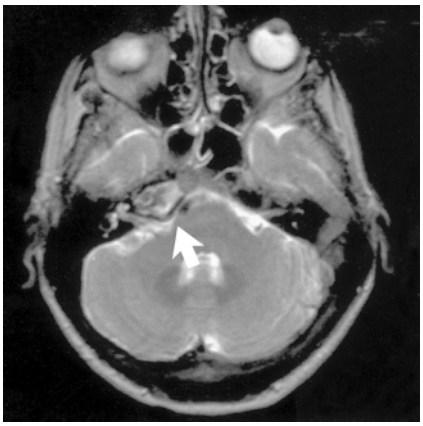

Abb. 2 MRT: Hohes T_2-Signal der Läsion, bei Inhomogenität der Binnenstruktur (TR 3800; TE 90).

Dieses Dokument wurde zum persönlichen Gebrauch heruntergeladen. Vervielfältigung nur mit Zustimmung des Verlages.

Abb. 3 MRT: Hohes T_1-Signal trotz Fettsignalsuppression (TR 799; TE 15; FS).

Bei klinisch fehlender Affektion der Hirnnerven und somit fehlendem Leidensdruck wurde im vorliegenden Falle von einer operativen Sanierung zunächst Abstand genommen, so dass uns die histologische Sicherung des Befundes leider nicht vorliegt.

CT: In der CT zeigte sich eine ballonierte Felsenbeinspitze mit zentraler zystoider Formation, die von einem zarten kortikalen Randsaum begrenzt war. Die Läsion war scharf begrenzt und erfüllte die Kriterien eines langsam wachsenden benignen Prozesses. Die Dichte betrug 45 HE bei inhomogener Binnenstruktur, was am ehesten einem Mischwert entsprach. CT-morphologisch war eine Kontrastmittelaufnahme nicht feststellbar.

MRT: In der MRT zeigte die Läsion sowohl in der T_1- als auch in der T_2-Gewichtung ein hohes Signal. Das hohe Signal in der T_1-Gewichtung war durch spektrale Fettsaturation nicht zu supprimieren.

Diskussion

Das Cholesterolgranulom ist eine seltene Erkrankung, die aber die häufigste Läsion der Felsenbeinspitze darstellt. Die klinische Symptomatik ist zunächst stumm, bis die Raumforderung die umliegenden nervalen Strukturen zu komprimieren beginnt.

In der CT zeigt das Cholesterolgranulom Kriterien einer langsam wachsenden Raumforderung mit zentraler Osteolyse, die lange Zeit von einem zarten kortikalen Randsaum begrenzt wird.

Tab. 1 Signalcharakteristika der drei häufigsten Läsionen der Felsenbeinspitze (nach Chang P et al., s. o.).

Signalcharakteristik	Cholesterolgranulom	Cholesteatom	Arachnoidal-Zyste
T_1	hoch	niedrig	niedrig
T_2	hoch	hoch	hoch
Kontrastanhebung	keine	keine	keine

Die MR-Darstellung zeigt infolge der zystischen Anteile ein hohes T_2-Signal. Das hohe T_1-Signal ist zum Teil durch fetthaltiges Material, etwa Cholesterinpräzipitate, bedingt. Die fehlende Supprimierbarkeit des T_1-Signals ist durch das Vorliegen von Blutabbbauprodukten erklärbar, welche die Läsion in unterschiedlichem Anteil enthalten kann (Chang P et al., s. o.). Die differenzialdiagnostisch in Frage kommenden Cholesteatome und Arachnoidal-Zysten zeigen ebenfalls ein hohes Signal in der T_2-Gewichtung, aber im Vergleich mit dem Cholesterolgranulom ein niedriges Signal in der T_1-Gewichtung. Zusätzlich besteht eine Binneninhomogenität im Falle des Cholesterolgranuloms (Tab. **1**).

Eine Kontrastmittelaufnahme findet in keiner der Läsionen statt.

Durch die Kombination von CT und MRT ist, laut Literatur, bei typischer Lokalisation die artspezifische Diagnose eines Cholesterolgranuloms mit hoher Wahrscheinlichkeit möglich.

B. Kirschsieper, E. C. Kirsch,
Basel, Schweiz

Dieses Dokument wurde zum persönlichen Gebrauch heruntergeladen. Vervielfältigung nur mit Zustimmung des Verlages.