

## » Durchführbarkeit der Stressechokardiographie zur Früherkennung der Anthracyclin-induzierten Kardiomyopathie

**Zusammenfassung:** **Hintergrund:** Anthracycline sind Bestandteil verschiedener aktuell in Anwendung befindlicher Chemotherapieregime (aCT). Die Hauptnebenwirkung Kardiotoxizität stellt das größte Risiko für die Patientengruppe mit aCT dar. Die Stressechokardiographie (SE) ist eine etablierte Methode, um die linksventrikuläre Funktion in Ruhe und unter Belastung zu prüfen. Diese Studie bearbeitet die Frage, ob SE zur Verlaufsbeobachtung unter aCT eingesetzt werden kann. **Patienten und Methodik:** Patienten mit bösartigen Thorax Tumoren wurden vor und nach Ende der aCT einer medikamentösen Stressechokardiographie unterzogen. **Ergebnisse:** 30 Patienten wurden in die Studie eingeschlossen und die Daten verglichen. Vor der aCT betrug die mittlere LVEF in Ruhe 59% und bei Ausbelastung 71%. Wandbewegungsstörungen wurden nicht beobachtet. Nach der aCT (mittlere aCT-Dosis 408 mg, [Range 256–549 mg], mittlere Anzahl Therapiezyklen 4,4 [Range 4–7]) betrug die LVEF in Ruhe 58% und bei Ausbelastung 68% (nicht signifikant), Wandbewegungsstörungen waren nicht darstellbar. **Schlussfolgerung:** SE kann zur Verlaufsbeobachtung der linksventrikulären Funktion bei den Patienten unter aCT angewandt werden. In den in dieser Arbeit verwendeten Kumulativdosen kam es zu keiner Kardiotoxizität. Bei der SE handelt es sich um eine kostengünstige und sichere Screeningmethode.

**Stress-Echocardiography for Observation of the Cardiac Function in Patients Receiving Anthracycline-Chemotherapy for Malignant Thoracic Tumors: Background:** Early evidence of drug induced cardiomyopathy is of great importance in oncological treatment, especially for application of Anthracyclines. Stress echocardiography (SE) has been proven to be of value in determining left ventricular function at rest and under stress. This study was performed to investigate the cardiac function under Anthracycline-chemotherapy (aCT). **Patients and methods:** Patients with malignant thoracic tumors and indication for aCT underwent pharmacological SE (infusion of increasing dobutamin-doses, 5 µg/kg/bw in 3 minute-steps) before starting aCT. Left ventricular ejection fraction (LVEF) and wall motion were measured. If the tumor decreased and the patients underwent 4 or more cycles of CT, at the end of the last CT another SE investigation was performed. **Results:** 30 patients (20 men, 15 women; mean age 52, range 28–71) were included and the data were compared. Before aCT the mean LVEF was 59% at rest and 71% at maximum load, no disturban-

F. Herth<sup>1</sup>, M. R. Schulz<sup>2</sup>, C. Manegold<sup>1</sup>, H. D. Becker<sup>1</sup>

<sup>1</sup> Thoraxklinik-Heidelberg gGmbH, Abteilung Innere Medizin-Onkologie

<sup>2</sup> Städtisches Klinikum Karlsruhe gGmbH, I. Medizinische Klinik

ces of wall motion could be observed. After the end of aCT (mean dose 408 mg, range 256–549; mean 4.4 cycles, range 4–7) the LVEF was 58 at rest and 68 at maximum load (not significant) and there were also no disturbances of motion. **Conclusion:** SE is an alternative to echocardiography at rest in assessment of left ventricular function in patients receiving Anthracycline-CT. With the doses applied no patient developed cardiomyopathy. So we consider SE a cost-effective method and safe for patients.

### Einleitung

Anthracycline sind effektive Chemotherapeutika gegen unterschiedlichste, insbesondere solide Tumoren und Hämoblastosen. Der Wirkmechanismus der Anthrazyklin-basierenden Chemotherapien (aCT) besteht in der Interskalierung des DNS-Stranges und der Hemmung der Topoisomerase.

An Nebenwirkungen sind die Toxizität auf rasch proliferierende Gewebe, klinisch insbesondere als Mukositis und Myelosuppression imponierend, und eine dosisabhängige Kardiotoxizität im Vordergrund stehend.

3 Arten der aCT-bedingten Kardiomyopathie sind zu unterscheiden: eine akute, eine chronische und eine zeitverzögert auftretende („late-onset“) Kardiomyopathie.

Die Pathogenese ist multifaktoriell, wobei als Hauptfaktor Anthrazyklin-bedingt reaktive, freie Radikale gebildet werden, die in den Mitochondrien und den Myozytenmembranen zu oxidativer Belastung („Stress“) führen.

Die akute aCT-bedingte Kardiomyopathie tritt in den ersten Tagen nach Therapiebeginn auf, führt zu einer Abnahme der Myokardkontraktilität und zu Sinustachykardien. Die chronische oder subakute aCT-bedingte Kardiomyopathie tritt im Intervall ca. 4–8 Wochen nach Therapieeinleitung auf und manifestiert sich klinisch als plötzliche und progrediente Verschlechterung der linksventrikulären Ejektionsfraktion (LVEF) und dadurch bedingt als akute Herzinsuffizienz. Die späte aCT-bedingte Kardiomyopathie tritt nach einer oft mehrmonatigen unauffälligen Latenzphase auf und führt durch progressiv verlaufende ventrikuläre Dysfunktion und Arrhythmien zu Herzinsuffizienz und Linksherzversagen.

Klinisch gleichen die Symptome der aCT-bedingten Kardiomyopathie denen einer Kardiomyopathie anderer Genese.

Als Haupt-Risikofaktoren gelten die kumulative Anthracyclin-Dosis, vorangegangene thorakale Radiatio unter Einschluss des Herzens und aCT während der Kindheit [4,23].

Kardioprotektive Strategien wie Dosisreduktion und Kombinationstherapien sind nicht gesichert, ebenso ist der begleitende Einsatz von Antioxidanzien nicht evidence-based-medicine gesichert.

Dem Monitoring der Myokardfunktion während aCT kommt somit eine besondere Bedeutung zu. Goldstandard ist die Myokardszintigraphie [13,16,17], gefolgt – in den letzten Jahren – von der Echokardiographie. Nachteil ist die Strahlenbelastung und die – bisher – fehlende Beurteilbarkeit der kardialen Funktion unter Belastung.

Die Stressechokardiographie (SE) ist eine erhebliche Bereicherung der nicht-invasiven Untersuchungsmethoden der Herzfunktion [1,9]. Sie wird zur Beurteilung der linksventrikulären Funktion (LVEF) in Ruhe und unter Belastung angewandt und gilt als standardisiertes und etabliertes Verfahren hinsichtlich kardiologischer Fragestellungen. Die SE-Untersuchung kann dynamisch z.B. während ergometrischer Belastung oder pharmakologisch erfolgen. Die körperliche Belastung oder die medikamentös verursachte Zunahme der Herzfrequenz und des Blutdruckes bedingen eine Zunahme des Sauerstoffbedarfs. Bei Vorliegen einer Kardiomyopathie kommt es unter Stimulation zu einem verminderten Sauerstoffangebot in den betroffenen Regionen. Folge davon sind typische regionale Änderungen der Myokardkinetik. Es kommt zu einer verminderten Wanddickenzunahme während der Systole.

Echokardiographisch können die hämodynamischen Effekte vorgenannter Veränderungen als Abfall der LVEF oder regionale Wandbewegungsstörungen dargestellt werden.

Ziel der Arbeit war es, die Durchführbarkeit der SE als Überwachungsmethode bei Patienten mit aCT zu überprüfen. Des Weiteren stellt sich die Frage, ob es unter den angewandten „low-dose“-Anthracyclin-Dosen zu kardialen Funktionsstörungen kommt, die mittels Ruhe-Echokardiographie nicht erkannt werden können.

### Patienten und Methode

Zwischen 01/00 und 06/00 wurden alle Patienten der Thoraxklinik Heidelberg, die bei malignen Thorax Tumoren mit einer aCT als first-line-Therapie behandelt werden sollten, echokardiographisch untersucht. Bei qualitativ ausreichender Anlotbarkeit und Einwilligung des Patienten wurde eine Stressechokardiographie vor Beginn der aCT und nach Abschluss der Chemotherapie durchgeführt.

### Stressechokardiographie

Die SE wurde als pharmakologische SE (Echokardiographiegerät: Hewlett-Packard, ECHO-COM) appliziert. Es wurde ein parasternaler Längsschnitt sowie ein apikaler 2-Kammer-Blick durchgeführt. Als Pharmakon benutzten wir Dobutamin. Die Startdosis betrug 5 µg/kg/KG, in 3-Minuten-Schritten erfolgte eine Dosissteigerung (5 µg/kg/KG-Erhöhung), bis die Zielfrequenz (Herzfrequenz = 200-Alter/Minute) erreicht wurde. Die Herzfunktion wurde aus dem enddiastolischen und

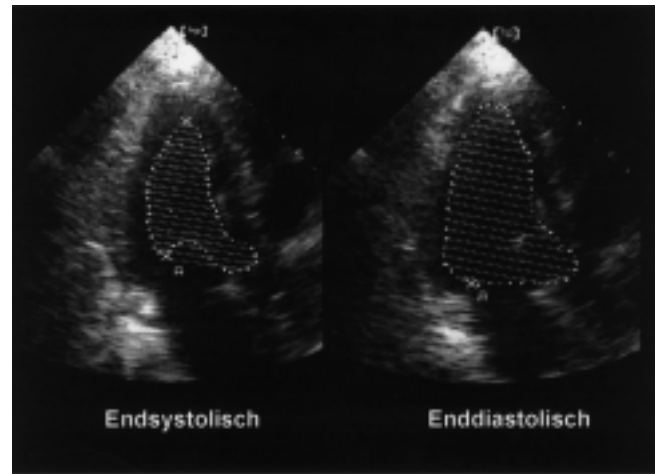


Abb. 1 Enddiastolisches und endsystolisches Umfahren des Ventrikelinnenraumes zur Ermittlung der linksventrikulären Ejektionfraktion.

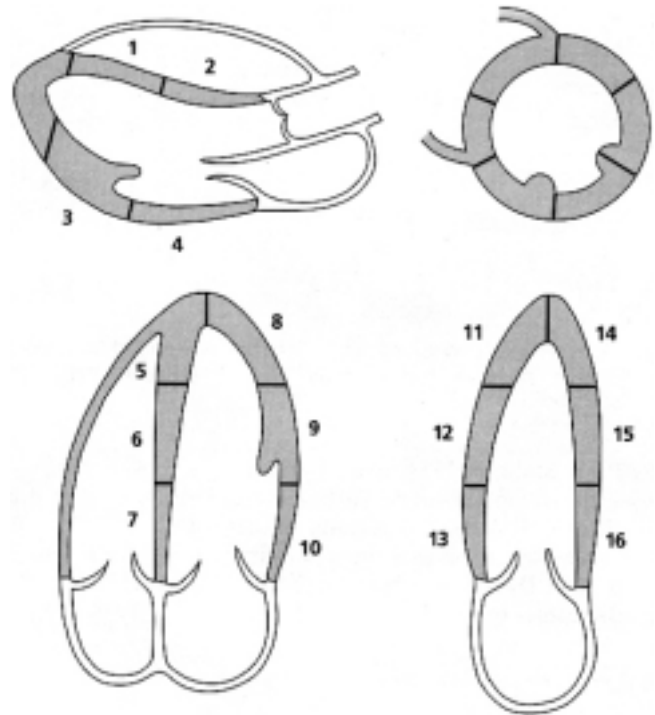
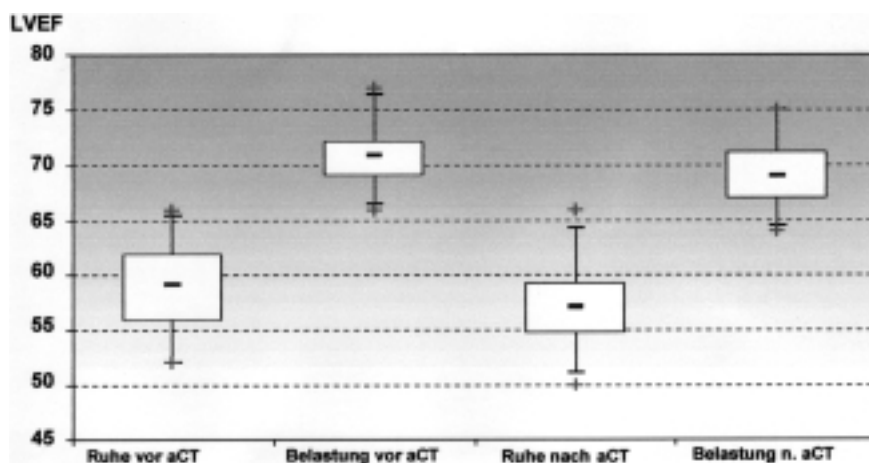


Abb. 2 16-Segment-Modell der ASE zur Beurteilung der regionalen Wandbewegung.

dem endsystolischen Umfang im 2-Kammer-Blick errechnet (Abb. 1).

Entsprechend der Empfehlungen der Amerikanischen Gesellschaft für Echokardiographie (ASE) wurde der linke Ventrikel in ein 16-Segment-Modell eingeteilt (Abb. 2). Unter Belastung wurde eine systolische Zunahme der Wandstärke der Einzelsegmente als normal, eine verminderte Wanddickenzunahme als Hypokinesie und eine fehlende Wanddickenzunahme als Dyskinesie klassifiziert. Hypo- oder Dyskinesie wurden als pathologisch gewertet. Es erfolgte eine Einzelsegmentanalyse im Ruhezustand und bei Ausbelastungsfrequenz (Wall-motion-Score).



**Abb. 3** Verhalten der LVEF in Ruhe und Belastung vor und nach Anthracyclinhaltiger Chemotherapie (LVEF = linksventrikuläre Ejektionfraktion, aCT = Anthracyclinhaltige Chemotherapie).

Die echokardiographische Messung erfolgte in Ruhe sowie beim Erreichen der Ausbelastungsfrequenz. Alle Untersuchungsabschnitte wurden digital dokumentiert, die Auswertung erfolgte computerunterstützt.

Während der Untersuchung wurden online Herzfrequenz, Sauerstoff-Sättigung und nicht-invasiv der Blutdruck überwacht. Der Abbruch der Untersuchung erfolgte beim Erreichen der Ausbelastungsfrequenz oder beim Erreichen eines Standardkriteriums für Belastungsuntersuchungen.

#### Chemotherapie

Patienten mit kleinzelligem Bronchialkarzinom wurden mit dem CDE-Schema behandelt (Cyclophosphamid, Doxorubicine und Etoposide). Dies erfolgte sowohl in einem Standardprotokoll (Tag 1 Cyclophosphamid 1000 mg/m<sup>2</sup> Körperoberfläche [KÖ], Doxorubicine 45 mg/m<sup>2</sup> KÖ und Tag 1–3 Etoposid 100 mg/m<sup>2</sup> KÖ), als auch in einem intensivierten EORTC-Protokoll (Tag 1 Cyclophosphamid 1250 mg/m<sup>2</sup> KÖ, Doxorubicine 55 mg/m<sup>2</sup> KÖ und Tag 1–3 Etoposid 125 mg/m<sup>2</sup> KÖ). Lymphompatienten wurden nach dem CHOP-Schema (Cyclophosphamid 750 mg/m<sup>2</sup> KÖ, Doxorubicine 50 mg/m<sup>2</sup> KÖ, Vincristin 2 mg) behandelt.

#### Statistik

Nach der deskriptiven Auswertung erfolgte nach Vortestung (Test auf Normalverteilung und Varianzhomogenität; 10%-Niveau) eine interferenzstatistische Auswertung (5%-Niveau) mittels parametrischem t-Test für verbundene Stichproben und mittels Pearsonschem Produkt-Moment-Korrelations-Koeffizient.

Es kam ein handelsübliches Statistikpaket (SPSS, V. 7.5) zum Einsatz.

#### Ergebnisse

Im Beobachtungszeitraum wurde bei 30 Patienten (11 Frauen, 19 Männer), mittleres Alter 54,2 Jahre (Range [R] 28–71 J.) mit malignem Thoraxtumor eine aCT durchgeführt. Alle Patienten waren anamnestisch kardial unauffällig, echokardiographisch ausreichend gut anlotbar und hatten zum Zeit-

punkt der Kontroll-Echokardiographie mindestens 4 Zyklen aCT erhalten. Bei 4 weiteren Patienten bestand keine ausreichende Schallbarkeit. Bei allen Patienten mit ausreichendem Schallfenster konnte die SE technisch problemlos durchgeführt werden. Die Eingangsuntersuchung erfolgte im Mittel 1,4 Tage vor Tag 1 des ersten Zyklus aCT, die Verlaufsuntersuchung 9,6 Tage nach Ende des letzten Zyklus.

27 Patienten litten an einem kleinzelligen Bronchialkarzinom (13 Pat. extensive diseases, 14 Pat. limited diseases), 3 Patienten waren an einem mediastinalen B-Zell-Lymphom erkrankt. Der mittlere Karnofsky-Index betrug vor aCT 85% (R 70–100%).

Alle Patienten wurden mit dem Anthracyclin Doxorubicin behandelt. Alle Patienten zeigten nach 4 Zyklen aCT eine Remission, in 13 Fällen (43%) konnte eine komplette Remission dokumentiert werden.

Die mittlere Anthracyclin-Dosis betrug 408 mg (R 308–628 mg), die mittlere Anzahl an applizierten aCT-Zyklen 4,7 (R 4–6).

Die LVEF betrug in Ruhe vor aCT 59% (SD ± 3,9%) und bei Erreichen der Zielfrequenz bei Ausbelastung 71% (SD ± 2,9%). Nach Abschluss von mindestens 4 Zyklen aCT betrug die LVEF in Ruhe 57% (SD ± 3,6%) und bei Ausbelastung 69% (SD ± 2,7%).

Bei keinem Patienten bestanden in der Ruheechokardiographie vor und nach aCT Zeichen einer diastolischen Dysfunktion (Mitralklappeneinstromprofil).

Hinsichtlich des interferenzstatistischen Frage, ob sich in der vorliegenden Stichprobe die LVEF unter aCT zu den 4 Messzeitpunkten (Ruhe und Belastung vor und nach aCT) verändert, ergab sich kein signifikantes Ergebnis (Abb. 3).

Auch in der Analyse der unterschiedlichen Wandsegmente wurde keine Änderung in der Wandbewegung beobachtet. Es kam zu keiner Ausbildung einer Hypo- oder Akinesie. Keiner unserer Patienten entwickelte eine Anthracyclin-induzierte Wandbewegungsstörung.

Alle Stressechokardiographien im Studienverlauf konnten ohne Auftreten von untersuchungsbedingten oder untersuchungsfremden Komplikationen durchgeführt werden. Arrhythmien oder andere schwer wiegende kardiale Nebenwirkungen sind nicht aufgetreten.

## Diskussion

Anthracyclin-induzierte Kardiotoxizität ist eine bekannte Nebenwirkung, die für alle Anthracycline charakteristische histopathologische Änderungen hervorruft [3,6,8]. Hauptrisikofaktor ist die verabreichte kumulative Gesamtdosis, wobei – trotz erheblicher interindividueller Schwankungsbreite – von einer Schwellendosis auszugehen ist [4,5,32]. Die Pathogenese ist multifaktoriell [25]. Die Bildung von freien Radikale wird pathogenetisch als Hauptfaktor [6] angesehen. Die klinischen Symptome sind denen einer kongestiven Kardiomyopathie [20,27] ähnlich. Das Auftreten kardialer Nebenwirkung unter aCT beim einzelnen Patienten schwankt erheblich, eine Methode zur verlässlichen Vorhersage ist bisher nicht gefunden [4,29].

Eine Überwachung der kardialen Funktion unter aCT ist Standard [11,12,28]. Die Radionuklidventrikulographie (RNV) ist eine häufig angewandte Methode [13,16,17,22].

Die Echokardiographie in Ruhe wurde bisher als nicht besonders sensitiv und spezifisch angesehen [2,9,26]. Ihr Hauptnachteil ist, dass sie nur eine Beurteilung der kardialen Ruhe-Funktion erlaubt und so frühe Wandbewegungsstörungen, die sich nur unter Belastung demaskieren, nicht erkannt werden. Durch Standardisierung der SE steht hier nun ein Verfahren zur Verfügung, welches auch die Beurteilung des Herzens unter Belastungsbedingungen erlaubt [1,10,14,15,18]. SE wurde erstmals von Rost u. Mitarb. 1972 durchgeführt [24]. Über die Jahre wurde die Technik wesentlich weiterentwickelt [10,18,21].

Leischick u. Mitarb. [16] verglich die Wertigkeit der SE im Vergleich zur RNV. Bei 63 Patienten zeigte sich, dass die SE eine gute Alternative zu RNV in der Einschätzung der ventrikulären Funktion bei den Patienten mit aCT ist. Sie ist kostengünstiger als die RNV, entbehrt einer Strahlenbelastung und bietet zusätzliche Informationen über die Herzgröße und segmentale Kontraktionsstörungen. Eine Verlaufsbeobachtung unter aCT war nicht erfolgt [16].

Entsprechend der Ergebnisse unserer Studie ist die SE eine problemlos durchführbare Methode für Beurteilung der LVEF in Ruhe und unter Belastung bei vorhandenem Schallfenster. Alle Patienten konnten unabhängig vom körperlichen Status auch im Verlauf untersucht werden. Die pharmakologische Gestaltung der Untersuchung verursachte keine Komplikationen.

Weesner u. Mitarb. [33] sowie Fukazawa u. Mitarb. [7] zeigten ebenfalls die Anwendbarkeit bei Tumorpatienten. Beide Studien wurden bei Jugendlichen durchgeführt und beide Studien benutzten nur die lineare Echokardiographie (M-Mode) zur Beurteilung der LVEF. Weesner u. Mitarb. [33] verglichen 10 Patienten. Sie fanden eine geringere Zunahme der LVEF bei Patienten unter aCT. Fukazawa u. Mitarb. [7] untersuchten 13 Kinder mit akuter Leukämie und in der Kontrollgruppe 10

gesunde Kinder. Die Gruppe mit mehr als 480 mg Doxorubicin wies eine erheblich verminderte LVEF im Vergleich zur Patientengruppe ohne Chemotherapie auf.

In unserer Studie entwickelte kein Patient eine Kardiomyopathie oder regionale Wandbewegungsstörungen unter der angewandten Dosierung. Auch kam es zu keiner Änderung des diastolischen Funktionsparameter Mitralklappeneinstromprofil in Ruhe im Verlauf. Die Gesamtdosen lagen jedoch zum größten Teil unter einer kritischen kumulativen Dosis. Komplikationen wurden während keiner Untersuchung gesehen. Auch bei reduziertem körperlichen Befinden konnten alle Patienten mittels pharmakologischer SE bis zum Erreichen der Ausbelastungsfrequenz untersucht werden. Somit war die Methode bei allen Patienten anwendbar.

Unter den angewendeten Anthrazyklindosen, die im Mittel unter der kritischen Schwelldosen lagen, konnten mit SE keine frühen kardialen Funktionsstörungen erkannt werden können.

Wir betrachten die SE als risikoarme und kostengünstige Methode zur Überwachung der kardialen Funktion unter aCT. Sie kann bei allen Patienten mit ausreichendem Schallfenster angewandt werden. Insbesondere bei zusätzlichen Risikofaktoren wie hohe kumulative Dosis, vorangegangene thorakale Bestrahlung und jugendlichen Alter können im Vergleich zur Ruhe-Echokardiographie zusätzliche Informationen über einzelne Segmente und die Größe der Herzhöhle gewonnen werden.

## Literatur

- Bach DS, Armstrong WF. Dobutamine stress echocardiography. *Amer J Cardiol* 1992; 69: 90–96
- Bloom KR, Bini C, Williams M, Sonley M. Echocardiography in adriamycin cardiotoxicity. *Cancer* 1997; 41: 1265–1269
- Bristow MR, Mason JW, Billingham MH, Daniels JR. Dose-effect and structure function relationships in doxorubicin cardiomyopathy. *Amer Heart J* 1981; 102: 709–718
- Bristow MR, Billingham ME, Mason JW, Daniels JR. Clinical spectrum of Anthrazyklone antibiotic for cardiotoxicity. *Cancer Treat Rep* 1978; 62: 873–879
- Crescimanno M, Flandina C, Rausa L, Sanguedolce R, D'Allesandro N. Morphological changes and catalase activity in the hearts of CD1 mice following acute starvation or single doses of Doxorubicin, Epirubicin or Mitoxantrone. *Chemotherapia* 1988; 7 (1): 53–59
- Ferrans VJ. Anthrazyklone cardiotoxicity. *Adv Exp Med Biol* 1983; 161: 519–532
- Fukazawa R, Ogawa S, Hirayama T. Early Detection of Anthrazyklone cardiotoxicity in children with acute leukemia using exercise based echocardiography and doppler echocardiography. *Jpn Circ J* 1994; 58: 625–634
- Goebel M, Kaplan E. Anthrazyklone-induced cardiotoxicity – a review. *Onkologie* 1992; 15 (39): 198–204
- Gorcsan J, Lazar JM, Schulman DS, Follansbee JB. Comparison of left ventricular function by echocardiographic automated border detection and by radionuclide ejection fraction. *Amer J Cardiol* 1993; 72: 810–815
- Hecht HS, Debord L, Shaw R, Dunlap R, Ryan C, Stertzer CH, Myler RK. Digital supine bicycle stress echocardiography. A new technique for evaluating coronary artery disease. *J Amer Coll Cardiol* 1993; 21: 950–956

- <sup>11</sup> Kernper E, Farahati J, Wolf M, Müller S, Becher C, Reiners C. Radionuklidventrikulographie zur Verlaufskontrolle bei kardiotoxischer Chemotherapie. Reicht die Bestimmung der Auswurf-fraktion in Ruhe aus? Nucl Med 1992; 31: A66
- <sup>12</sup> Klewer SE, Goldberg SJ, Donnerstein RL, Berg RA, Hutterer JJ. Dobutamine Stress Echocardiography: A sensitive indicator of diminished function in asymptomatic doxorubicin-treated long-term survivors of childhood cancer. J Amer Coll Cardiol 1992; 19: 394–401
- <sup>13</sup> Knesevitch P, Gödel NH, Fritsch S, Moser E. Beurteilung der Adriamycin-Kardiotoxizität mittels der Äquilibrium-Radionuklid-Ventrikulographie. Nucl Med 1987; 26: 206–211
- <sup>14</sup> Leischik R, Adamczewski O, Pötte S, Erbel R, Lösse B. Belastungsechokardiographie – ein neuer Test zur Erfassung einer anti-ischämischen Medikamentenwirkung. Z Kardiol 1994; 84: 621–632
- <sup>15</sup> Leischik R, Bartel T, Möhlenkamp T, Bruch C, Buck T, Haude M, Görge C, Erbel R. Stress echocardiography. New techniques. Europ Heart J 1997; 18: D49–56
- <sup>16</sup> Leischik R, Eising EG, Katz M, Glattki G, Bruch C, Seeber S, Bockisch A, Erbel R. Vergleich von Belastungsechokardiographie und Radionuklidventrikulographie in der Diagnostik der Kardiomyopathie bei Patienten mit malignen Erkrankungen unter Chemotherapie. Dtsch med Wschr 1997; 122: 1509–1515
- <sup>17</sup> McKillop JH, Bristow MR, Goris M, Billingham ME, Boccemuehl R. Sensitivity and specificity of radionuclide ejections fractions in doxorubicin cardiotoxicity. Amer Heart J 1986; 106: 1048–1056
- <sup>18</sup> Mertes H, Erbel R, Nixdorff U, Mohr-Kahaly S, Krüger S, Meyer J. Exercise Echocardiography for evaluation of patients after nonsurgical coronary artery revascularization. J Amer Coll Cardiol 1993; 21: 1087–1093
- <sup>19</sup> Mertes H, Nixdorf U, Erbel R, Meyer J. Normalwerte der globalen und regionalen Myokardfunktion für die Belastungsechokardiographie. Z Kardiol 1991; 80: 529–536
- <sup>20</sup> Minow RA, Benjamin RS, Gottlieb JA. Adriamycin (NSC-123127) cardiomyopathy. An overview with determination of risk factors. Cancer Chemother Rep 1975; 6: 195–201
- <sup>21</sup> Moltzahn S, Zeydabadijad M. Stressechokardiographie. ed 1. Stuttgart, New York: Thieme, 1996
- <sup>22</sup> Palmeri ST, Bonow RO, Myers CE, Seipp C, Jenkins J, Green MV, Bacharach SL, Rosenberg SA. Prospective evaluation of doxorubicin cardiotoxicity by rest and exercise radionuclide angiography. Am J Cardiol 1986; 58: 607–613
- <sup>23</sup> Praga C, Beretta G, Vigo PL, Lenaz GR, Pollini C, Bonadonna G, Canetta R, Castellani R, Villa E, Gallagher CG, von Melchenter H, Hayat M, Rihlud P, De Walch G, Milntsonson W, Heinz R, Waldner R, Kollric K, Buchner R, Bokkel-Huyninck WT, Pervodchikova NI, Manziuk LA, Senn HJ, Mayr AC. Adriamycin cardiotoxicity. A survey of 1273 patients. Cancer treat Rep 1979; 63 (5): 827–834
- <sup>24</sup> Rost R, Schneider KW, Stegman N. Vergleichende echokardiographische Untersuchungen am Herzen des Leistungssportlers und des Nichttrainierten. Med Welt 1972; 23: 1088–1093
- <sup>25</sup> Scheulen ME. Kardiotoxische Nebenwirkungen von Zytostatika. Die Anthrazyklin-Kardiotoxizität. Münch med Wschr 1985; 127: 862–866
- <sup>26</sup> Schnittger I, Fitzgerald PG, Daughters GT, Ingels NB, Kantrowitz NE, Schwarzkopf A, Mead CW, Popp RL. Limitations of comparing left ventricular volumes by two-dimensional echocardiography, myocardial markers and cineangiography. Amer J Cardiol 1982; 50: 512–519
- <sup>27</sup> Schwartz RG, McKenzie WB, Alexander J, Sager P, D'Souza A, Manatunga A, Schwartz PE, Berger HJ, Setaro J, Surkin L, Wackers FJT, Zaret BL. Congestive heart failure and left ventricular dysfunction complicating Doxorubicin therapy. Amer J Med 1987; 82: 1109–1118
- <sup>28</sup> Steinherz LJ, Graham T, Hurwitz R, Sondheimer RM, Schwartz RG, Shaffer EM, Sandor G, Benson L, Williams R. Guidelines for cardiac monitoring of children during and after Anthrazyklone therapy: Report of the cardiology committee of the childrens cancer study group. Pediatrics 1992; 89: 942–949
- <sup>29</sup> Steinherz U, Steinherz PG, Tan CTC, Heller G, Murphy ML. Cardiac toxicity 4 to 20 years after completing Anthrazyklone therapy. JAMA 1991; 266 (12): 1672–1677
- <sup>30</sup> Villani F, Galimberti M, Comazzi R, Crippa F. Evaluation of cardiac toxicity of idarubicin. Eur J Cancer Clin Oncol 1989; 25 (1): 13–18
- <sup>31</sup> Von Hoff DD, Layard MW, Basa P, Davis jr HJ, Von Hoff AL, Rozenzweig M, Muggia FM. Risk factors for doxorubicin-induced congestive heart failure. Ann intern Med 1979; 91: 710–717
- <sup>32</sup> Von Hoff DD, Rozenzweig M, Piccart M. The cardiotoxicity of anticancer agents. Semin Oncol 1982; 9: 23–33
- <sup>33</sup> Weesner KM, Bledsoe BS, Chauvenet A, Wofford M. Exercise echocardiography in the detection of Anthrazyklone cardiotoxicity. Cancer 1991; 68: 435–438

Dr. F. Herth

Thoraxklinik Heidelberg

Amalienstr. 5

69126 Heidelberg

E-mail: f@herth.net