

## » Therapie der ambulant erworbenen aspirationsassoziierten Lungenabszesse

S. Ewig<sup>1</sup>, H. Schäfer<sup>2</sup>

<sup>1</sup> Medizinische Universitäts-Poliklinik Bonn,

<sup>2</sup> Winterberg Kliniken Saarbrücken

**Zusammenfassung:** Die Therapie von ambulant erworbenen aspirationsassoziierten Lungenabszessen ruht auf zwei Säulen: 1) der adäquaten antimikrobiellen Therapie und 2) der effektiven Drainage. Die kalkulierte antimikrobielle Therapie sollte aufgrund des Erregerspektrums aus einem Aminopenicillin/ $\beta$ -Laktamasehemmer oder Clindamycin bestehen. Das auf grampositive Erreger eingeschränkte Spektrum des Clindamycins kann ggf. durch ein Cephalosporin der 2. Generation erweitert werden. Grundsätzlich sollte die antimikrobielle Therapie bis zur vollständigen Rückbildung der Abszesshöhle sowie der begleitenden Infiltrate fortgesetzt werden. Die Drainage besteht häufig spontan. Indikationen für den Einsatz zusätzlicher Drainagetechniken (bronchoskopische oder perkutane Drainage) können in seltenen Fällen bei klinischem Nichtansprechen und fehlender Rückbildung der Abszesshöhle bestehen. Chirurgische Notfallinterventionen betreffen im Wesentlichen schwere Blutungen. Zusammen mit einer adäquaten Drainage ist durch eine antimikrobielle Therapie eine Erfolgsrate von 75–90% zu erwarten.

**Treatment of Community-Acquired Lung Abscess Associated with Aspiration:** The management of community-acquired lung abscess associated with aspiration is based on adequate antimicrobial treatment and effective drainage. Empiric antimicrobial treatment should cover basic microbial patterns and consist of aminopenicillin/ $\beta$ -lactamase-inhibitor or clindamycin. Since the spectrum of clindamycin is restricted to Gram-positive microorganisms combination treatment of clindamycin with a second-generation cephalosporin may be warranted. It is crucial to continue antimicrobial treatment until complete resolution of the abscess cavity and the corresponding infiltrates. Drainage is frequently present spontaneously. Additional techniques to ensure effective drainage include bronchoscopic and percutaneous drainage. These techniques are only infrequently indicated in case of clinical failure and of delayed cavity closure. Indications for surgical emergency interventions are mainly limited to severe pulmonary hemorrhage. The clinical success rate of adequate antimicrobial treatment together with effective drainage reaches 75–90%.

### Einleitung

Die Systematik der Lungenabszesse wurde von uns kürzlich in klinisch handlungsrelevanter Form an anderer Stelle dargestellt [1]. Dabei erschien uns besonders bedeutsam, auf die durch Intensivtherapie, Immunsuppression und neue Erreger veränderte Epidemiologie der Lungenabszesse hinzuweisen und eine diese Faktoren berücksichtigende Klassifikation zu erstellen. Kurz zusammengefasst, sind folgende fünf Formen der Lungenabszesse zu unterscheiden: ambulant erworbene Abszesse mit und ohne Aspiration, sekundäre Abszesse, Lungenabszesse unter schwerer Immunsuppression und nosokomiale Lungenabszesse.

Ambulant erworbene aspirationsassoziierte Lungenabszesse sind heute aufgrund des hohen Lebensstandards sowie einer frühzeitigen Therapie von respiratorischen Infektionen mit effektiven antimikrobiellen Therapien seltener geworden [2–4]. Ebenso ist die Prognose von Lungenabszessen bei adäquater Therapie relativ günstig. Dennoch bleiben Lungenabszesse mit einer relevanten Letalität verbunden. In neueren Serien liegt diese zwischen 10 und 28% [3–6]. Es besteht die Möglichkeit, dass zumindest ein Teil dieser Letalität durch vermeidbare Komplikationen bedingt ist [3, 4, 6, 8, 9]. Darüber hinaus wird durch eine zunehmend geringer werdende Erfahrung im Umgang mit dieser Erkrankung eine inadäquate Therapie begünstigt.

Wir möchten daher die aktuelle Therapie der ambulant erworbenen aspirationsassoziierten Lungenabszesse (im Folgenden einfach „Lungenabszesse“) darstellen. Besonderes Augenmerk gilt dabei der adäquaten antimikrobiellen Therapie und den unterschiedlichen Formen der Drainagetherapie sowie ihrer Indikation und Durchführung.

### Grundlagen

Die Therapie von Lungenabszessen ruht auf zwei Säulen: 1) der antimikrobiellen Therapie und 2) der Drainage. Letztere besteht häufig spontan. Chirurgische Notfallinterventionen betreffen im Wesentlichen schwere Blutungen. Eine Indikation zur chirurgischen Sanierung von verbleibenden Resthöhlen besteht nur noch in Einzelfällen. Defektheilungen mit Bronchiektasiebildung werden kaum mehr gesehen.

## Antimikrobielle Therapie

### Erregerspektrum

Die häufigsten Erreger aspirationsassoziierter Abszesse, gegen die die antimikrobielle Therapie gerichtet sein muss, sind die folgenden [10–18]:

- Viridans-Streptokokken (besonders *Streptococcus milleri*),
- *Staphylococcus aureus*,  
zusammen mit
- anaeroben Peptostreptokokken,
- *Bacteroides* spp. (*B. melaninogenicus/oralis*, *B. asacharolyticus*, *B. ureolyticus*) und
- *Fusobacterium nucleatum*.

Meist findet sich eine Vielzahl von anaeroben Keimisolaten gleichzeitig, Isolate einzelner anaerober Erreger stellen meist *Fusobacterium* spp. dar.

Seltener angetroffen werden *Streptococcus pneumoniae* und gramnegative Enterobakterien (GNEB). Obwohl für Lungenabszesse nicht eigens belegt, dürfte das Risiko für letztere Erreger vor allem bei Patienten erhöht sein, die eine oropharyngeale Kolonisation durch entsprechende Keime aufweisen.

### Penicillin G

Penicillin G (und alternativ Tetracyclin) ist über Jahrzehnte hinweg in der initialen kalkulierten antimikrobiellen Therapie Mittel der Wahl gewesen [9,19–24]. Heute werden diese Substanzen aus folgenden Gründen nicht mehr empfohlen:

1. Penicillin-Resistenz durch  $\beta$ -Laktamase-bildende Stämme von *Bacteroides* spp. und *Fusobacterium* spp. Die klinische Relevanz dieser Resistenz ist jedoch nicht eindeutig gesichert.
2. fehlende Wirksamkeit gegen eine Reihe von gramnegativen Aerobiern.

### Clindamycin

Drei kontrollierte Studien zur Therapie von Lungenabszessen haben Penicillin versus Clindamycin untersucht. In der ersten

Studie aus dem Jahre 1975 wurde kein statistisch signifikanter Unterschied zwischen Clindamycin und Penicillin hinsichtlich Dauer der Entfieberung (Median 4 bzw. 7 Tage), des Verschlusses der Abszesshöhle (3,5 bzw. 4,5 Wochen) sowie der radiologischen Normalisierung gefunden (8 bzw. 10 Wochen) [25]. Es zeigt sich jedoch ein Trend zugunsten von Clindamycin.

Zwei Studien aus den Jahren 1983 bzw. 1990 haben eine Überlegenheit von Clindamycin über Penicillin hinsichtlich der Rate der Therapieversager, der Fieberdauer, der Dauer eitrigen Sputums sowie der Rezidivraten gefunden [26,27] (Tab. 1).

### Metronidazol

Metronidazol alleine hat trotz seiner guten Wirksamkeit gegen anaerobe Keime eine hohe Versagerrate. In einer randomisierten Studie zum Vergleich von Metronidazol mit Clindamycin zeigten sich Versagerraten von 58% versus 10% [28]. Diese Ergebnisse gründen am ehesten in der primären Resistenz von Viridans-Streptokokken gegenüber Metronidazol. Daher sollte Metronidazol allenfalls in Kombination mit Penicillin zum Einsatz kommen [28,29].

### Aminopenicillin plus $\beta$ -Laktamasehemmer

In einer neueren multizentrischen offenen Studie wurden 57 Patienten mit ambulant erworbenen Lungenabszessen mit Amoxicillin plus Clavulansäure in einer Dosierung von  $4 \times 1$  g intravenös über mindestens 7 Tage, gefolgt von 2 g/Tag oral behandelt. Die Population schloss 27 Patienten ein, die bereits ein Therapieversagen mit anderen antimikrobiellen Regimen aufwiesen. Ein Therapieerfolg konnte in 52 Fällen (91%) erzielt werden [30].

### Ungeeignete Substanzen

Nicht empfohlen werden können Makrolide aufgrund der primären Resistenz von *Fusobacterium* spp., sowie Aminoglykoside, Aztreonam und Cotrimoxazol aufgrund fehlender oder mangelhafter Aktivität gegen anaerobe Keime [31].

**Tab. 1** Kontrollierte Studien zum Vergleich von Clindamycin und Penicillin G in der Therapie von Lungenabszessen oder nekrotisierender Pneumonien

Endpunkte	Clindamycin		Penicillin G	
	Levison u. Mitarb. [26] n = 19	Gudiol u. Mitarb. [27] n = 19	Levison u. Mitarb. [26] n = 20	Gudiol u. Mitarb. [27] n = 18
Rate der Therapieversager (n) %	0	(1/19) 5	(4/20) 20	(8/18) 66
mittlere Fieberdauer, Tage	4,4	6,4	7,6	7,2
mittlere Dauer des eitrigen Sputums, Tage	4,2	3,9	8,0	7,3
Rezidivraten $\leq 10$ Tage nach Therapieende, (n) %		–		–
Therapie über 3 Wochen	(0/7) 0		(1/4) 25	
Therapie über 6 Wochen	(0/6) 0		(0/5) 0	

Dosierungen: Levison u. Mitarb.: Clindamycin:  $3 \times 600$  mg i. v., anschließend  $4 \times 300$  mg oral; Penicillin  $6 \times 1$  Mio. E i. v., anschließend  $4 \times 750$  mg Pen V oral. Guidol u. Mitarb.: Clindamycin:  $4 \times 600$  mg i. v., anschließend  $4 \times 300$  mg oral; Penicillin  $6 \times 2$  Mio. E i. v., anschließend  $4 \times 750$  mg Pen V oral

### Aktuelle Therapieempfehlungen

Aufgrund des Erregerspektrums empfehlen wir eine der folgenden Regimes:

1. Aminopenicillin/ $\beta$ -Laktamasehemmer (Amoxicillin/Clavulansäure  $3 \times 1,2$  g bis  $2,2$  g bzw. Ampicillin/Sulbactam  $3 \times 1,5 - 3$  g)
2. Clindamycin ( $3 - 4 \times 600$  mg)

Das auf grampositive Erreger eingeschränkte Spektrum des Clindamycins kann ggf. durch ein Cephalosporin der 2. Generation (z.B. Cefuroxim  $3 \times 2$  g) erweitert werden. Dies gilt insbesondere für Patienten, die ein Risiko für eine gramnegative bakterielle oropharyngeale Kolonisation aufweisen (höheres Alter, wiederholte Hospitalisationen, Alkoholismus).

### Erwartbare Erfolgsrate und Kriterien des Therapieerfolgs

Zusammen mit einer adäquaten Drainage ist durch eine antimikrobielle Therapie eine Erfolgsrate von 75–90% zu erwarten. Kriterien eines Therapieansprechens umfassen:

1. Klinische Kriterien, d.h. Entfieberung und Rückgang der Sepsiszeichen. Ein Ansprechen nach diesen Kriterien ist innerhalb von ca. drei bis sieben Tagen zu erwarten. Der exakte Zeitpunkt der Beurteilung des Therapieansprechens ist nicht eindeutig festzulegen, da auch Fälle mit verzögertem Ansprechen beobachtet werden. Dennoch favorisieren wir aufgrund der Gefahr einer Sepsis bzw. einer pulmonalen Blutung bei unbeherrschter Infektion einen Zeitrahmen vergleichbar der Pneumonie (48–72 h).
2. Rückgang der Abszesshöhlen-Größe: diese kann zwei bis zwölf Wochen in Anspruch nehmen [32,33].
3. Vollständige Rückbildung der Abszesshöhle sowie der begleitenden Infiltrate: Diese ist sehr variabel und kann bis zu drei bis sechs Monate in Anspruch nehmen. Folgende Rückbildungszeiten sind beschrieben: 13% nach 2 Wochen, 44% nach 4 Wochen, 59% nach 6 Wochen, 70% nach 3 Monaten [33]. In dieser Untersuchung wurde ein inverser Zusammenhang zwischen der Geschwindigkeit der Rückbildung und der Abszessgröße beobachtet.

Mögliche Komplikationen umfassen: Ausbreitung der Infektion durch Entleerung der Abszesshöhle, schwere Sepsis, schwere pulmonale Blutungen sowie bronchopleurale Fistelbildung mit Empyem (siehe Abb. 1).

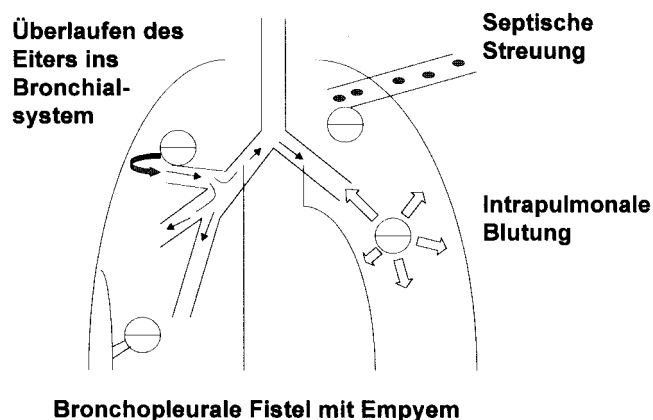


Abb. 1 Mögliche Komplikationen des Lungenabszesses.

In einer neueren Arbeit, die 75 Patienten mit Lungenabszessen einschloss, wurden bei einer Letalität von 20% folgende Prädiktoren der Letalität identifiziert: Komorbidität, Anämie bei Aufnahme sowie Abszesse durch *Staphylococcus aureus*, *Klebsiella pneumoniae* und *Pseudomonas aeruginosa* [7].

### Dauer der antimikrobiellen Therapie

Die Dauer der antimikrobiellen Therapie muss individuell gesteuert werden. Grundsätzlich sollte sie bis zur vollständigen Rückbildung der Abszesshöhle sowie der begleitenden Infiltrate fortgesetzt werden [32]. Eine vorzeitige Beendigung der Therapie kann zu Rezidiven führen. Dies bedeutet im Regelfall eine Therapiedauer von vier bis acht Wochen, in einzelnen Fällen aber auch von drei bis sechs Monaten. Initial sollte stets intravenös behandelt werden. Nach klinischem Ansprechen und radiologisch dokumentierter Rückbildung der Abszesshöhlen-Größe kann auf eine orale Therapie umgestellt werden.

### Drainagetherapie

Der Drainage der Lungenabszesse kommt stets eine grundlegende Bedeutung zu nach dem Prinzip: „Ubi pus, ibi evacua“. In vielen Fällen besteht eine ausreichende spontane Drainage über einen Ableitungsbronchus, erkennbar am Gas-/Flüssigkeitsspiegel und der großen Menge des expektorierten Eiters.

Das Bestehen einer effizienten Drainage sollte in der Regel bronchoskopisch gesichert werden. Bei leichtgradigen Verläufen und raschem Ansprechen auf die Therapie kann auf eine Bronchoskopie verzichtet werden. In gleicher Sitzung kann eine gründliche Bronchialtoilette durchgeführt werden. Es muss jedoch darauf hingewiesen werden, dass alle bronchoskopischen Eingriffe bei Patienten mit Lungenabszessen mit dem Risiko eines Übertritts von Eiter in bisher gesunde Lungenabschnitte auf der ipsi- und/oder kontralateralen Seite mit der möglichen Folge einer schweren Oxygenierungsstörung und Sepsis verbunden sind [34].

Hammer et al. haben daher folgende Vorsichtsmaßnahmen bei Bronchoskopien von Patienten mit Lungenabszessen empfohlen [34]:

1. Aufrechterhaltung der Wachheit sowie des Husten- und Schluckreflexes durch zurückhaltende Dosierung der Sedierung sowie der topischen Anästhesie,
2. geringstmögliche Manipulation der Abszesshöhle,
3. intensives Monitoring der Patienten post Bronchoskopie für mindestens 6 h,
4. Lagerung des Patienten in Seitenlage (auf der erkrankten Seite)

Darüber hinaus ist die Durchführung einer bronchoalveolären Lavage bei Patienten mit Lungenabszessen kontraindiziert.

### Atemphysikalische Drainage

Atemphysikalische Maßnahmen wie Lagerungsdrainage und Vibrationsmassage können zur effektiven Drainage beitragen. Auch das Erlernen von Techniken des effizienten Abhustens ist hilfreich.

### Indikationen für zusätzliche Drainagetechniken

Indikationen für den Einsatz zusätzlicher Drainagetechniken (bronchoskopische oder perkutane Drainage) sowie chirurgischer Maßnahmen (Lobektomie) können in seltenen Fällen bestehen bei [35]:

1. klinischem Nichtansprechen
2. fehlender Rückbildung der Abszesshöhle

Im Falle eines klinischen Therapieversagens nach einer adäquaten antimikrobiellen Therapie sowie erfolgter initialer Bronchoskopie sollte somit die Sicherstellung einer adäquaten Drainage erfolgen, sei es bronchoskopisch oder durch perkutane Drainage.

### Bronchoskopische Drainage

Eine bronchoskopische Drainage ist möglich über:

1. (wiederholte) Bronchoskopien mit Absaugung unter Sicht  
Voraussetzung ist eine vorhandene freie Verbindung des Abszesses zu einem Ableitungsbronchus. Die Indikation zur (wiederholten) bronchoskopischen Absaugung ergibt sich bei mangelnder Fähigkeit, spontan abzuhusten.
2. Bronchoskopische Kathetereinlage

Die Indikation zu einer bronchoskopischen Kathetereinlage kann sich ergeben, wenn der Ableitungsbronchus durch eine ödematöse Schleimhautschwellung oder Fremdgewebe stenosierte ist. In diesem Fall ist die Einlage eines Katheters in den Ableitungsbronchus mit nachfolgender Absaugung möglich.

Erstmals von Metras u. Mitarb. 1954 beschrieben [36], liegen von 1975 bis 1988 vier Berichte zur bronchoskopischen Drainage mit  $\geq 3$  Patienten vor. Insgesamt sind 27 Fälle beschrieben. In diesen Fällen bestand entweder kein suffizienter Ableitungsbronchus oder ein Therapieversagen. Entsprechend der experimentellen Natur dieser Technik wurden sehr unterschiedliche Katheter eingesetzt. Die Ableitungen waren überwiegend erfolgreich. Dokumentiert sind jedoch auch 5 Versager der Drainagetherapie bei Abszesshöhlen  $< 6$  cm (36–40) (Tab. 2).

In einer Arbeit wurde über ein Verfahren berichtet, in dem ein Ableitungskatheter über einen bronchoskopisch platzierten Führungsdraht eingelegt, in situ belassen und anschließend dreimal täglich mit 25–50 ml NaCl gespült wurde. In allen drei Fällen kam es zur Entfieberung binnen 36 bis 48 h. Allerdings kam es in einem dieser Fälle zur ungeplanten Katheterentfernung [40]. Insgesamt ist die Erfahrung mit der bronchoskopischen Drainage sehr begrenzt.

### Perkutane Drainage

Eine perkutane Drainage kann chirurgisch oder unter Lokalanästhesie angelegt werden.

Indikationen für die perkutane Drainage können umfassen:

1. Nichtansprechen auf die antimikrobielle Therapie
  - persistierende (7 bis 12 Tage nach Beginn der antimikrobiellen Therapie) oder neu aufgetretene Sepsis
  - ausbleibende Entleerung der Abszesshöhle
2. Abszess-Komplikationen
  - Spannungszeichen (fehlende Eiterspiegel, Gefahr der Eiteraspiration)
  - bronchopleurale Fistel mit Empyembildung

Mögliche Komplikationen der perkutanen Drainage umfassen:

1. Pneumothorax
2. bronchopleurale Fistel mit Empyembildung
3. pulmonale Blutung

### Ergebnisse publizierter Berichte

Insgesamt wurden von 1978 bis 1993 sieben Berichte zur perkutanen Drainage mit  $\geq 3$  Patienten publiziert. Diese umfassen insgesamt 55 Patienten. Die Indikation zur Drainage bestand meist im Versagen der konservativen Therapie. Die Katheter-Einlageverfahren waren sehr heterogen und umfassten die Einlage nach Befund im Röntgen-Thorax oder in der CT des Thorax sowie die Einlage unter Durchleuchtungs- oder

**Tab. 2** Ergebnisse der bronchoskopischen Drainagetherapie in Studien 1975–1988 mit  $\geq 3$  Patienten

Autor	n	Bronchoskopie-Indikation/ Technik	Katheter	Erfolg	Komplikationen
Connors u. Mitarb., 1975 [37]	3	2 × Drainagebronchus nicht unmittelbar zugänglich, 1 × Therapieversagen/Starr	Koronarkatheter rechte KA (8 F) mit Teflon Führungsdraht	3/3	keine
Rowe u. Mitarb., 1979 [38]	10	Drainagebronchus nicht unmittelbar zugänglich/Flexibel	Angiographiekatheter (0,047 in.)	8/10 sofort, 7/10 nach 3 Monaten	keine
Jeong u. Mitarb., 1989 [39]	11	Therapieversagen nach 1 Woche (physikalische und am Therapie)/Flexibel	Polyethylenkatheter (Olympus PW-6P)	6/11 Entfieberung nach 48 h (alle mit Abszesshöhlen $> 8$ cm/2 alternative Diagnosen)	5 minimale Hämoptosen
Schmitt u. Mitarb., 1988 [40]	3	Therapieversagen nach $\geq 3$ Tagen am Therapie/Flexibel, Dauerkatheter	Führungsdraht – 10 F Nephrostomie-Pigtail-Katheter (55 cm lang); Spülung mit 25–50 ml NaCl 3 × /Tag bis klinische Besserung und Abszesshöhle $< 4$ cm	3/3 Entf. 36 h/Kath. 1 Woche Entf. 48 h/Kath. ungeplant entfernt nach 48 h Entf. 48 h/Kath. 4 Tage	keine

am = antimikrobielle, KA = Koronararterie, Ent = Entfieberung

**Tab. 3** Ergebnisse der perkutanen Drainagetherapie in Studien 1978 – 1993 mit  $\geq 3$  Patienten

Autoren	n	Indikation	Verfahren	Dauer bis Entfieberung	Erfolg	Komplikationen
Vainrub u. Mitarb., 1978 [41]	3	Versagen der konservativen Therapie (5–35 Tage), nicht OP-fähig	perkutan, Durchleuchtung	k. A.	100%	keine
Yellin u. Mitarb., 1985 [42]	7	Versagen der konservativen Therapie (22–40 Tage)	nach Rö-Thorax-Befund	24–72 h	100%	keine
Rice u. Mitarb., 1987 [43]	14 (9 unter MV)	Versagen der konservativen Therapie [11], Spannungszeichen [7] Weaning-Versagen [4], Kontamination der kontralateralen Lunge [4]	11 perkutan (davon 6 nach Rö-Thorax und 3 nach CT-Befund, 2 mit Durchleuchtung), 3 chirurgisch	k. A.	11/14 (3 verstorben, 1 abszessassoziiert)	2 minimale Hämorrhagien
Parker u. Mitarb., 1987 [44]	6	Versagen der konservativen Therapie (11–33 Tage)	perkutan, Durchleuchtung (8–10 Fr Katheter)	48–72 h	4/6, 1 Besserung nach Katheterrevision, 1 Versager	keine
Shim u. Mitarb., 1990 [45]	4	Versagen der konservativen Therapie (9–25 Tage), nicht OP-fähig	2 Allgemeinanästhesie, 2 perkutan, Durchleuchtung	24–48 h	100%	keine
Van Sonnenberg u. Mitarb., 1991 [46]	19	Versagen der konservativen Therapie (bis 22 Tage)	perkutan, CT-gesteuert	bis 48 h	100%	Hämatothorax (n = 1)
Ha u. Mitarb., 1993 [47]	5	k. A.	perkutan, CT-gesteuert	In 5/6 binnen 48 h	80% (1 Pat. mit persist. Aspiration)	keine

MV = maschinelle Beatmung, k. A. = keine Angaben

CT-Kontrolle. Die Erfolgsraten waren sehr hoch, abszessassoziierte Therapieversager wurden nur in drei Fällen dokumentiert (6%) (Tab. 3). Wichtig erscheint auch die Feststellung, dass kein einziger Fall eines Pleuraempyems nach perkutaner Drainageeinlage publiziert ist. Allerdings haben nicht alle Autoren in der Folge gleich gute Ergebnisse erzielen können (50% Versagerrate bei Hirshberg u. Mitarb. [7]).

In der bisher größten Serie von 19 Patienten betrug die Erfolgsrate in Bezug auf die Drainage und Beherrschung der Sepsis 100%. Nur 3/19 (16%) der Patienten mussten anschließend aufgrund von Pleuraverwachsungen operativ saniert werden. Bei 18 von 19 Patienten kam es bereits innerhalb von 48 h zu einem Rückgang der Sepsiszeichen. In dieser Studie trat nur in einem Fall ein Hämatothorax als schwere Komplikation auf. In diesem Fall musste die Drainage durch gesunde Lunge geführt werden, darüber hinaus bestand eine leichte Blutungsneigung [46]. Nach einer perkutanen Drainage kann sich auch die Abszessgröße rasch vermindern, die vollständige Rückbildung der Abszesse nimmt jedoch mindestens 10–14 Tage in Anspruch.

#### Empfehlungen zur Technik der Drainageeinlage [35, 46]

Voraussetzung für die perkutane Drainage ist der Nachweis eines pleuraständigen Abszesses. Das Passieren der gesunden Lunge im Rahmen der Kathetereinlage sollte aufgrund des Risikos der Hämorrhagie und der bronchopleuralen Fistel vermieden werden.

Technisch kann bei großen, der Pleura breitbasig aufliegenden Abszessen die direkte Platzierung des Katheters unter CT-

Kontrolle durchgeführt werden, bei kleineren Abszessen sollte die Seldinger-Technik bevorzugt werden. Bei der Auswahl des Katheters ist auf ein großes Lumen ( $\geq 12$  French) zu achten, da kleinelumige Katheter rasch verschließen. Von vitaler Bedeutung ist die korrekte Lagerung des Patienten: eine abhängige Lagerung der gesunden Seite ist aufgrund des Risikos eines Übertritts von Eiter in diese unbedingt zu vermeiden. Nach korrekter Platzierung sollte Aspirat asserviert und anschließend mit steriler Kochsalzlösung gespült werden. Der Katheter sollte anschließend an eine Drainage mit einem Sog von bis zu  $-20$  cm  $H_2O$  angeschlossen werden. Um einen Verschluss des Katheters zu vermeiden, sollte mindestens zweimal pro Tag gespült werden. Der Katheter wird bis zur andauernden klinischen und/oder radiologischen Besserung in der Abszesshöhle belassen.

Indikationen für eine chirurgische Drainage mit Rippenresektion, wie sie von Monaldi beschrieben wurde, bestehen heute praktisch nicht mehr [48–51].

#### Chirurgische Therapie

Die chirurgische Therapie hat zwei Hauptindikationen:

1. die chirurgische Sanierung von Komplikationen
2. die chirurgische Resektion großer, unter konservativer Therapie nicht schließender Resthöhlen

### Chirurgische Therapie der Komplikationen

Die zwei chirurgisch angehbaren Komplikationen umfassen:

- a) die intrabronchiale Blutung
- b) das Empyem nach bronchopleuraler Fistelbildung. Das CT ist hier in der Unterscheidung wegweisend [52].

Schwere Blutungen (definierbar über Blutungsmenge pro Zeit) sind selten, jedoch stets lebensbedrohlich. Pathophysiologisch entstehen Blutungen innerhalb von Abszessen aufgrund von Nekrotisierungen von frischem gefäßreichen Granulationsgewebe. Thrombotisches Material verhindert oft eine suffiziente Spontandrainage, so dass der Entzündungsherd keine Entlastung erfährt. Auf diesem Hintergrund wird deutlich, dass hier ein Circulus vitiosus entstehen kann, der einer schweren Blutung den Weg bereitet.

Thoms u. Mitarb. haben drei im Röntgen-Thoraxbild erkennbare Zeichen einer bevorstehenden schweren pulmonalen Blutung herausgearbeitet [53,54]:

- das Wiederauffüllen einer bereits entleerten oder leerer gewordenen Abszeshöhle („emptying-refilling“)
- die Umwandlung eines Luft-/Flüssigkeitsspiegels in eine (bewegliche) Masse („air fluid level to movable mass“)
- die persistierende Verdichtung mit fleckförmiger Aufhellungen („persistent radiodensity“)

Jedes dieser drei Zeichen repräsentiert eine Einblutung in die Abszeshöhle.

Ob allerdings im Falle des Vorliegens dieser Zeichen wie von den Autoren vorgeschlagen eine prophylaktische chirurgische Abszessentfernung gerechtfertigt ist, erscheint aufgrund der inzwischen verfügbaren Therapieoptionen fraglich. In jedem Fall rechtfertigen diese Befunde aber eine intensivere Überwachung des Patienten.

Im Falle einer schweren Blutung sollte bei Patienten mit ausreichender kardiopulmonaler Reserve primär eine Resektion (Lobektomie) angestrebt werden. Konservative Verfahren der Blutstillung können bei hinfalligen Patienten versucht werden.

Die Therapie des Empyems besteht primär in der Anlage einer Thoraxdrainage bzw. Saug-Spüldrainage. Im Falle des sonographischen Nachweises eines gekammerten Ergusses bzw. Empyems (Erguss- bzw. Empyemklasse 5 und 7 nach Light) kann die lokale Instillation von Fibrinolytika (z.B. Urokinase 100000 IE) versucht werden. Auf diese Weise lässt sich die Frühdekortikation meist vermeiden. Alternativ kann eine video-thorakoskopische Versorgung erfolgen. Eine Indikation zur chirurgischen Sanierung besteht bei konservativ nicht beherrschbarer Sepsis auf dem Boden der bronchopleuralen Fistelbildung.

### Chirurgische Resektion von Resthöhlen

Auch die Entfernung von Resthöhlen wird heute nur noch ausnahmsweise erforderlich werden. Wichtig ist vor allem eine ausreichend lange Therapiedauer, da der Verschluss von größeren Abszeshöhlen > 3 cm auch längere Zeit als die erwarteten 3 Monate in Anspruch nehmen kann [32]. Aller-

dings sollte im seltenen Falle eines Verbleibens einer Resthöhle trotz ausreichend langer Therapiedauer aufgrund des Risikos der sekundären Besiedlung durch *Aspergillus* spp. eine chirurgische Entfernung erwogen werden.

### Fazit

Die Therapie der Lungenabszesse ist komplex und gehört in die Hände erfahrener Spezialisten. Adäquate kalkulierte initiale antimikrobielle Therapien umfassen ein Aminopenicillin/β-Laktamasehemmer oder Clindamycin (± Cephalosporin II) intravenös. Im Falle eines klinischen Therapieversagens nach einer adäquaten antimikrobiellen Therapie sowie erfolgter initialer Bronchoskopie sollte die Sicherstellung einer adäquaten Drainage erfolgen, sei es bronchoskopisch oder durch perkutane Drainage. Die Rolle der chirurgischen Therapie beschränkt sich weitgehend auf schwere Komplikationen wie z.B. schwere pulmonale Blutungen. Wichtig ist eine Fortsetzung der antimikrobiellen Therapie bis zur vollständigen Rückbildung der pulmonalen Affektionen.

### Literatur

- 1 Ewig S, Schäfer H. Lungenabszesse neu betrachtet. Eine klinisch handlungsanweisende Klassifikation. *Pneumologie* 2001; 55: 195–201
- 2 Schweppe HI, Knowles JH, Kane L. Lung abscess: an analysis of the Massachusetts General Hospital Cases from 1943 through 1956. *N Engl J Med* 1961; 265: 1039–1043
- 3 Delarue NC, Pearson FG, Nellems JM, Cooper JD. Lung abscess: surgical implications. *Can J Surg* 1980; 23: 297–302
- 4 Hagan JL, Hardy JD. Lung abscess revisited. A survey of 184 cases. *Ann Surg* 1983; 197: 755–762
- 5 Estrera AS, Platt MR, Mills LJ, Shwa RR. Primary lung abscess. *J Thorac Cardiovasc Surg* 1980; 79: 275–282
- 6 Pohlson EC, McNamara JJ, Char C, Kurata L. Lung abscess: a changing pattern of disease. *Am J Surg* 1985; 150: 97–101
- 7 Hirshberg B, Sklair-Levi M, Nir-Paz R, Ben-Sira L, Krivoruk V, Kramer MR. Factors predicting mortality of patients with lung abscess. *Chest* 1999; 115: 746–750
- 8 Neild JE, Eykyn SJ, Philipps I. Lung abscess and empyema. *Q J Med* 1985; 224: 875–882
- 9 Barnett TB, Herring CL. Lung abscess: initial and late results of medical therapy. *Arch Intern Med* 1971; 127: 217–227
- 10 Barlett JG, Gorbach SL, Tally FP, Finegold SM. Bacteriology and treatment of primary lung abscess. *Am Rev Respir Dis* 1974; 109: 510–517
- 11 Irwin RS, Garrity FL, Erickson AD, Corrao WM, Kaemmerlen JT. Sampling lower respiratory tract secretions in primary lung abscess. A comparison of the accuracy of four methods. *Chest* 1981; 79: 559–565
- 12 Grinan NP, Lucena FM, Romero JV, Michavila IA, Dominguez SU, Alia CF. Yield of percutaneous needle lung aspiration in lung abscess. *Chest* 1990; 97: 69–74
- 13 Henriquez AH, Mendoza J, Gonzalez P. Quantitative culture of bronchoalveolar lavage from patients with anaerobic lung abscesses. *J Infect Dis* 1991; 164: 414–417
- 14 Yang PC, Luh KT, Lee YT et al. Lung abscess: ultrasound examination and US-guided transthoracic aspiration. *Radiology* 1991; 180: 171–175
- 15 Wong CA, Donald F, Macfarlane JT. *Streptococcus milleri* pulmonary disease: a review and clinical description of 25 patients. *Thorax* 1995; 50: 1093–1096
- 16 Hammond JMJ, Potgieter PD, Hanslo D, Scott H, Roditi D. The etiology and antimicrobial susceptibility patterns of microorga-

- nisms in acute community-acquired lung abscess. *Chest* 1995; 108: 937–941
- 17 Jerng JS, Hsueh PR, Teng LJ, Lee LN, Yang PC, Luh KT. Empyema thoracis and lung abscess caused by viridans streptococci. *Am J Respir Crit Care Med* 1997; 156: 1508–1514
- 18 Porta G, Rodriguez-Carballeira M, Gomez L, Salavert M, Freixas N, Xercavins M, Garau J. Thoracic infection caused by *Streptococcus milleri*. *Eur Respir J* 1998; 12: 357–362
- 19 Smith CJ, Billingslea TH. The treatment of lung abscesses with penicillin: report of 4 cases. *JAMA* 1945; 129: 1005–1010
- 20 Smith DT. Medical treatment of acute and chronic pulmonary abscesses. *J Thorac Surg* 1948; 17: 72–90
- 21 Jensen HE, Amdrup E. Nonspecific abscess of the lung: 129 cases. I. Diagnosis and treatment. *Acta Chir Scand* 1964; 127: 487–494
- 22 Weiss W, Magbojos Q, Flippin HF. Oral penicillin G in the treatment of acute primary nonspecific pulmonary suppuration. *Amer J Med Sci* 1964; 247: 522–530
- 23 Abernathy RS. Antibiotic therapy of lung abscesses: effectiveness of penicillin. *Dis Chest* 1968; 53: 592–598
- 24 Weiss W, Cherniack NS. Acute nonspecific lung abscess: a controlled study comparing oral and parenterally administered penicillin G. *Chest* 1974; 66: 348–351
- 25 Bartlett JG, Gorbach SL. Treatment of aspiration pneumonia and primary lung abscess, penicillin G vs clindamycin. *JAMA* 1975; 234: 935–937
- 26 Levison ME, Mangura CT, Lorber B, Abrutyn E, Pesanti EL, Levy RS, Macgregor R, Schwartz AR. Clindamycin compared with penicillin for the treatment of anaerobic lung abscess. *Ann Intern Med* 1983; 98: 466–471
- 27 Gudiol F, Manresa F, Pallares R, Dorca J, Rufi G, Boada J, Ariza X, Casanova A, Villadrich PF. Clindamycin vs penicillin for anaerobic lung infections. *Arch Intern Med* 1990; 150: 2525–2529
- 28 Perlino CA. Metronidazole versus clindamycin treatment of anaerobic pulmonary infection: failure of metronidazole therapy. *Arch Intern Med* 1981; 141: 1424–1427
- 29 Sanders CV, Hanna BJ, Lewis AC. Metronidazole in the treatment of anaerobic lung infections. *Am Rev Respir Dis* 1979; 120: 337–343
- 30 Germaud P, Poirer J, Jacqueme P, Guerin JCS, Benard Y, Boutin C, Brambilla C, Escailla R, Zuck P. Monotherapy using amoxicillin/clavulanic acid as a treatment of first choice in community-acquired lung abscess. *Rev Pneumol Clin* 1993; 49: 137–141
- 31 Bartlett JG. Anaerobic bacterial infections of the lung and pleural space. *Clin Infect Dis* 1993; 16 (Suppl 4): 248–255
- 32 Block AJ, Wagley PF, Fisher AM. Delayed closure of lung abscess: a reevaluation of the indication for surgery. *John Hopkins Med* 1969; 125: 19–24
- 33 Weiss W. Cavity behaviour in acute, primary nonspecific lung abscess. *Am Rev Respir Dis* 1973; 108: 1273–1275
- 34 Hammer DL, Aranda CP, Galati V, Adams FV. Massive intrabronchial aspiration of contents of pulmonary abscess after fiberoptic bronchoscopy. *Chest* 1978; 74: 306–307
- 35 Klein JS, Schultz S, Heffner JE. Interventional radiology of the Chest: image-guided percutaneous drainage of pleural effusions, lung abscess, and pneumothorax. *AJR* 1995; 164: 581–588
- 36 Metras H, Chapin J. Lung abscess and bronchial catheterization. *J Thorac Surg* 1954; 27: 157–159
- 37 Connors JP, Roper CL, Ferguson TB. Transbronchial catheterization of pulmonary abscesses. *Ann Thorac Surg* 1975; 19: 254–260
- 38 Rowe LD, Keane WM, Jafek BW, Atkins Jr JP. Transbronchial drainage of pulmonary abscesses with the flexible fiberoptic bronchoscope. *Laryngoscope* 1979; 89: 122–128
- 39 Jeong MP, Kim WS, Han SK, Shim YS, Kim KY, Han YC. Transbronchial catheter drainage via fiberoptic bronchoscopy in tractable lung abscess. *Korean J Intern Med* 1989; 4: 54–58
- 40 Schmitt GS, Ohar JM, Kanter KR, Naunheim KS. Indwelling transbronchial catheter drainage of pulmonary abscess. *Ann Thorac Surg* 1988; 45: 43–47
- 41 Vainrub B, Musher DM, Guinn GA, Young EJ, Septimus EJ, Travis LL. Percutaneous drainage of lung abscess. *Am Rev Respir Dis* 1978; 117: 153–160
- 42 Yellin A, Yellin EO, Lieberman Y. Percutaneous tube drainage: the treatment of choice for refractory lung abscess. *Ann Thorac Surg* 1985; 39: 267–270
- 43 Rice TW, Ginsberg RJ, Todd TR. Tube drainage of lung abscesses. *Ann Thorac Surg* 1987; 44: 356–359
- 44 Parker LA, Melton JW, Delany DJ, Yankaskas BC. Percutaneous small bore catheter drainage in the management of lung abscesses. *Chest* 1987; 92: 213–218
- 45 Shim C, Santos GH, Zelefsky M. Percutaneous drainage of lung abscess. *Lung* 1990; 168: 201–207
- 46 van Sonnenberg E, D'Agostino HB, Casola G, Wittich GR, Varney C. Lung abscess: CT-guided drainage. *Radiology* 1991; 178: 347–351
- 47 Ha HK, Kang MW, Park JM, Shinn KS, Bahk YW. Lung abscess. Percutaneous catheter therapy. *Acta Radiol* 1993; 34: 362–365
- 48 Monaldi V. Endocavitary aspiration in the treatment of lung abscess. *Dis Chest* 1965; 29: 193–201
- 49 Cameron EWJ, Whitton ID. Percutaneous drainage in the treatment of *Klebsiella pneumoniae* lung abscess. *Thorax* 1977; 32: 673–676
- 50 Weinberg D. Percutaneous drainage of lung abscess. *J Thorac Cardiovasc Surg* 1984; 87: 308–312
- 51 Potgieter PD, Hamond JM, Musson G, Odell J. Surgical drainage of lung abscess complicating acute community-acquired pneumonia. *Chest* 1991; 99: 1280–1282
- 52 Baker CE, Herben LW, Oddson TA, Putnam CE. Differentiation of empyemas from peripheral pulmonary abscesses: the value of computed tomography. *Radiology* 1980; 135: 755–758
- 53 Thoms NW, Puro HE, Arbulu A. The significance of hemoptysis in lung abscess. *J Thor Cardiovasc Surg* 1970; 59: 617–629
- 54 Thoms NW, Wilson RF, Puro HE, Arbulu A. Life-threatening hemoptysis in primary lung abscess. *Ann Thorac Surg* 1972; 14: 347–358

Priv.-Doz. Dr. med. S. Ewig

Medizinische Universitäts-Poliklinik  
Wilhelmstraße 35  
53111 Bonn

E-mail: santiago.ewig@ukb.uni-bonn.de