A. L. Jacob · Basel

Erratum

In Heft 1/2002 hat sich bei den Korrekturen ein bedauerlicher Fehler eingeschlichen. Bei der Arbeit von G. Staatz et al.: T1-weighted MR-lymphography after intramammary administration of Gadomer-17 in pigs (Fortschr Röntgenstr 2002; 174: 29 – 32) muss es im deutschen Untertitel natürlich **Hausschweine** heißen. Wir bitten, dieses Versehen zu entschuldigen.

Erratum

In Heft 1/2002 enstand in der Arbeit von C. Stippich et al.: Klinische funktionelle Magnetresonanztomographie (fMRT): Physiologiesche Grundlagen, technische Aspekte und Anforderungen für die klinische Anwendung (Fortschr Röntgenstr 2002; 174: 43 – 49) ein bedauerlicher Fehler. Die Abbildung 2 wurde versehentlich in schwarz/weiß und nicht in Farbe gedruckt. Nachfolgend finden Sie Abbildung 2 aus dieser Arbeit in den korrekten Farben. Wir bitten, dieses Versehen zu entschuldigen.

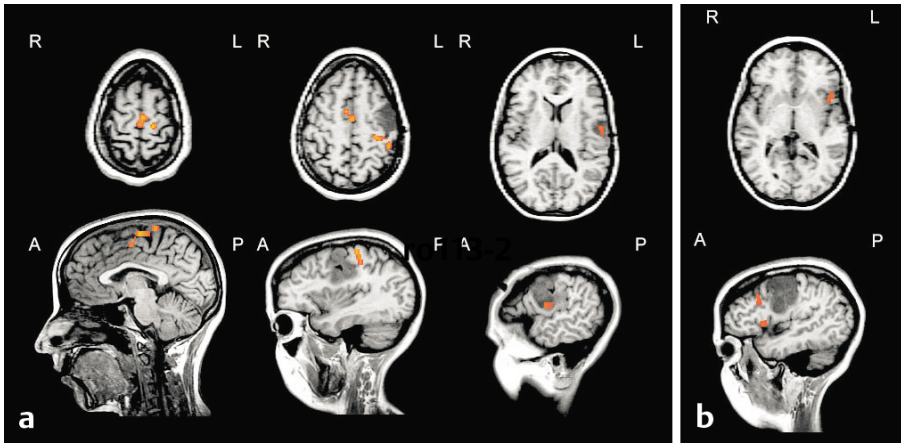

Dieses Dokument wurde zum persönlichen Gebrauch heruntergeladen. Vervielfältigung nur mit Zustimmung des Verlages.