

U. Costabel
J. Guzman

Pulmonale Lymphangioliomyomatose

Pulmonary Lymphangioliomyomatosis

Definition

Die Lymphangioliomyomatose (LAM) ist eine äußerst seltene zystische Lungenerkrankung, die ausschließlich bei Frauen im gebärfähigen Alter auftritt. Dabei kommt es zu einer diffusen nicht malignen Proliferation unreifer glatter Muskelzellen, die HMB-45+ sind, in Lungen und Mediastinum, selten auch in retroperitonealen Lymphknoten. Die Prävalenz wird auf 1 : 1000 000 geschätzt. Bei der autosomal dominant vererbten tuberösen Sklerose können bei einem Drittel der Fälle, und dann wiederum praktisch ausschließlich bei Frauen, identische Lungenveränderungen wie bei der sporadischen LAM auftreten. Alle Patientinnen mit LAM sollten daher sorgfältig auf Symptome und Befunde einer tuberösen Sklerose geprüft werden (siehe Tab. 1).

Tab. 1 Vergleich zwischen tuberöser Sklerose und LAM

	Tuberöse Sklerose	LAM
Männer : Frauen	1 : 1 – 1 : 5	ausschließlich Frauen
Epilepsie	20 – 90 %	fehlt
Mentale Retardierung	40 – 60 %	fehlt
Cerebrale Gliome	>60 %	sehr selten, 2 %
Faziale Angiofibrome	70 – 90 %	fehlen
Renale Angiomyolipome	40 – 80 %	30 – 60 %
Rhabdomyome des Herzens	häufig im Kindesalter	fehlen
Unguale Fibrome	10 – 60 %	fehlen
Pulmonale LAM*	30 – 40 %	100 %

* tritt auch bei tuberöser Sklerose praktisch ausschließlich bei Frauen auf und manifestiert sich erst im Erwachsenenalter

Historischer Überblick

Die Erstbeschreibung der LAM geht auf von Stössel in Berlin zurück [46]. Er berichtete 1937 über die Autopsiebefunde einer 43-jährigen Frau, die in der respiratorischen Insuffizienz verstorben war, und deren Lungen zystische Veränderungen und eine auffallende Proliferation der glatten Muskelzellen aufwies. Er nannte diese Erkrankung „muskuläre Zirrhose der Lungen“. Ein zweiter Fall wurde ebenfalls 1937 als „chylöser Erguss als Folge eines Leiomyosarkoms“ von Burrell und Ross in London beschrieben [10]. 1942 publizierte Rosendal in Kopenhagen den dritten Fall und wählte die Bezeichnung „diffuse Myomatose und Zystenbildung in der Lunge“ [34]. 1950 findet sich der erste Fall in der französischen Literatur, Roujeau et al. beschrieben eine „diffuse pulmonale Lymphangiektasie, chylöse Pneumonie und Chylothorax“ [35]. 1966 stellten Cornog und Enterline 20 Fälle der Weltliteratur zusammen, erstmals unter dem Namen „Lymphangiomyom“ [13].

Während die beiden folgenden größeren Fallserien von Silverstein et al. 1974 (n = 32) und von Corrin et al. 1975 (n = 28) noch die Bezeichnung Lymphangiomyomatosis (ohne „leio“) benutzten [14, 37], wurde in einem Artikel von Basset et al. 1976 [5] erstmals vorgeschlagen, die Erkrankung besser mit dem vollständigen Begriff der pulmonalen Lymphangioliomyomatose zu benennen. Erstmals wurde in dieser Publikation auch darauf hingewiesen, dass die LAM zwar als interstitielle Lungenerkrankung klassifiziert wird, jedoch oft mit einer obstruktiven Lungenfunktionsstörung vergesellschaftet ist.

Interessanterweise wurde die Lungenbeteiligung bei tuberöser Sklerose in Form einer LAM bereits 1918 von Lutembacher beschrieben [24]. Es handelte sich um eine 36-jährige Frau mit

Serienherausgeber: D. Kirsten, U. Costabel

Institutsangaben

Abteilung Pneumologie/Allergologie, Ruhrlandklinik Essen, und Allgemeine und Experimentelle Pathologie, Universität Bochum

Korrespondenzadresse

Prof. Dr. U. Costabel · Ruhrlandklinik · Abteilung Pneumologie/Allergologie · Tüschener Weg 40 · 45239 Essen · E-mail: erj.costabel@t-online.de

Bibliografie

Pneumologie 2002; 56: 309–315 © Georg Thieme Verlag Stuttgart · New York · ISSN 0934-8387

beidseitigen Pneumothoraces und zystischen Lungenveränderungen bei der Obduktion.

Die Expression von Hormonrezeptoren (östrogen und Progesteron) im Lungengewebe wurde 1984 erkannt [9,17]. In den 90er Jahren wurde der diagnostisch bedeutsame Aspekt der HMB-45-Expression in den LAM-Zellen herausgestellt [8,40].

Die Einführung des Thorax-CT in hochauflösender Technik (HR-CT) ermöglichte eine frühere Diagnosestellung und bei pathognomonischem Befund mit multiplen dünnwandigen Zysten und mindestens einem weiteren charakteristischen LAM-Befund (s. u.) eine sichere Diagnosestellung auch ohne Biopsie [7,22].

Schließlich gelang 1998 erstmals der Nachweis, dass die LAM durch eine sporadische Mutation des TSC-2-Gens in den betroffenen Organen verursacht wird [38].

Morphologie

Makroskopisch lassen die Lungen eine diffuse Durchsetzung mit dünnwandigen Zysten unterschiedlicher Größe erkennen. Sie sind vergrößert, wie bei schwerem Lungenemphysem. Der Durchmesser der Zysten beträgt in der Regel 0,5 bis 2 cm, in einzelnen Fällen können sie jedoch über 10 cm betragen.

Histomorphologisch findet sich eine diffuse, manchmal auch knotig angeordnete Proliferation unreifer glatter Muskelzellen in den Alveolarsepten, aber auch in den Wänden der Lymphgefäße, der Gefäße und der Bronchien. Diese besonderen glatten Muskelzellen werden heute LAM-Zellen genannt. Sie färben sich immunhistochemisch spezifisch mit dem Marker HMB-45 an [8,40], der ein Glykoprotein (gp 100) markiert, ein Vorläuferprotein der Eumelaninsynthese, normalerweise in Melanomzellen exprimiert. Als Varianten glatter Muskelzellen exprimieren LAM-Zellen auch α -Aktin, Desmin und Vimentin. Mit fortschreitender Erkrankung kommt es durch Rupturen im Bereich der Alveolarwände und Obstruktion der Bronchiolen zu herdförmigen zystischen Läsionen, so dass die Lungen dann wie eine Honigwabenlunge imponieren [43].

Histologisch muss die LAM von anderen Erkrankungen mit Proliferation glatter Muskelzellen in der Lunge unterschieden werden [43]. Dazu zählen die Hyperplasie der glatten Muskulatur im Interstitium bei idiopathischer Lungenfibrose, bei pulmonaler Hypertonie und auch beim Emphysem, sowie Neoplasien der glatten Muskelzellen, beispielsweise benigne metastasierende Leiomyome (von Uterusmyomen abstammend), Leiomyosarkome und verschiedene zystische Sarkome. Bei all diesen histologischen Differenzialdiagnosen ist die fehlende Anfärbung mit HMB-45 diagnostisch wertvoll.

Schließlich sollte die LAM nicht mit anderen Entitäten verwechselt werden, die ähnliche Namen tragen. Dazu zählen die Lymphangiomatose, die vor allem bei Kindern und Jugendlichen auftritt, die echten Lymphangiome der Lungen, die extrem selten sind und sich als solitäre Rundherde manifestieren und nicht als diffuse zystische Lungenerkrankung, und schließlich auch die Lymphangiektasie, welche auf eine Dilatation der Lymphgefäße

zurückzuführen ist und meist bei Kindern nach mechanischer Beatmung gesehen wird [43].

Bei *tuberöser Sklerose* können verschiedene Lungenmanifestationen auftreten. Die pulmonale LAM ist die Hauptmanifestation und unterscheidet sich histopathologisch in keiner Weise von den Veränderungen der sporadischen LAM, mit einer einzigen Ausnahme: Patientinnen mit tuberöser Sklerose zeigen häufig die Läsion der so genannten „multifokalen mikronodulären Pneumozytenhyperplasie“ (MMNPH), erstmals von Popper et al beschrieben [33]. Dabei handelt es sich um noduläre Verdickungen des Interstitiums von wenigen Millimetern Größe. Die Alveolen sind durch Bindegewebe leichtgradig verdickt und von hyperplastischen, kuboiden Epithelzellen ausgekleidet, die ultrastrukturelle Eigenschaften von Typ-II-Pneumozyten aufweisen und sich mit Surfactantapoprotein, aber nicht mit Clarazellprotein anfärben. Falls sich diese Veränderungen in einer LAM-Lunge finden, sind sie praktisch pathognomonisch für die tuberöse Sklerose. Eine weitere seltene Tumormanifestation der tuberösen Sklerose in der Lunge stellen Klarzelltumoren dar, die ebenfalls HMB-45 exprimieren. Es handelt sich stets um benigne Tumoren, die klinisch als solitäre Rundherde imponieren [43].

Pathogenese und Pathophysiologie

Obwohl die Ätiologie unklar ist, legen kürzlich erhobene Befunde einen Zusammenhang mit einer somatischen Mutation des mit tuberöser Sklerose assoziierten TSC-2 Gens, lokalisiert auf Chromosom 16p13, nahe. Dabei handelt es sich um ein Tumorsuppressorgen. Im Gegensatz zur tuberösen Sklerose liegt bei LAM eine sporadische Mosaikmutation des TSC-2-Gens nur in den betroffenen Organen und keine Keimbahnmutation vor [1,11,38,48]. Deswegen kann die sporadisch auftretende LAM nicht vererbt werden. Diese neuen molekulargenetischen Erkenntnisse stellen die Auffassung, dass es sich bei der LAM um eine „forme fruste“ der tuberösen Sklerose handelt, in ein neues Licht.

Morphologisch können heute drei Arten von LAM-Zellen unterschieden werden (Tab. 2): Spindelförmige Zellen, die den Proliferationsmarker PCNA exprimieren, nur schwach mit HMB-45 reagieren und die Matrix-Metalloproteinase MT1-MMP freisetzen; eine epitheloidzellige Variante, die stark mit HMB-45 reagiert, selten PCNA-positiv ist und nur gering Metalloproteinase exprimiert; und schließlich eine kleine rundliche Form, die noch wenig charakterisiert ist [18,25,27,28] (Tab. 2). Durch die Proliferation der „aktiven“ spindelförmigen LAM-Zelle werden also Metalloproteinasen freigesetzt, durch deren unkontrollierte proteolytische Aktivität Alveolarsepten und andere Gewebsstrukturen zerstört werden, woraus letztendlich die großen zystischen Läsionen resultieren. Der schon länger bekannten Expression von Hormonrezeptoren auf den glatten Muskelzellen der LAM [9,17], wobei im wechselnden Ausmaß 25 – 50% für Östrogen- oder Progesteron-Rezeptoren positiv sein können, kommt nach heutigem Kenntnisstand keine weitere pathogenetische, klinische oder therapeutische Bedeutung zu [20].

Tab. 2 Heterogenität der LAM-Zellen

Zellform	groß epitheloidzellig	mittelgroß spindelförmig	klein rundlich
Ultrastruktur	reichlich endoplasm. Retikulum	reichlich Myofibrillen	
Verteilung in Läsionen	überwiegend peripher	überwiegend zentral	
PCNA	selten positiv	häufig positiv	häufig positiv
HMB-45	häufig positiv	selten positiv	selten positiv
Metalloproteinase MT1-MMP	selten positiv	häufig positiv	meist positiv
Hormonrezeptoren (östrogen/Progesteron)	häufig positiv	selten positiv	negativ

Die klinischen Konsequenzen der Proliferation der Muskelzellen sind wie folgt:

- die perilymphatische Ausbreitung führt zu Chylothorax und Kerley-B-Linien im Röntgenbild,
- die perivaskuläre Proliferation resultiert in einer Venocclusive Disease mit alveolärer Hämorrhagie und Hämoptysen,
- die peribronchioläre Infiltration schließlich ist Ursache der peripheren Atemwegsobstruktion und des Emphysems mit gehäuftem Auftreten eines Pneumothorax.

Epidemiologie

Die Prävalenz wird in einer britischen Arbeit mit etwa 1 : 1 Million angegeben [21]. Ähnliche Daten existieren für Frankreich [45] und die USA (Daten der LAM-Foundation). Das mittlere Lebensalter zum Zeitpunkt der Diagnosestellung liegt bei 35 Jahren, wie sich aus 8 Serien mit über 300 Patientinnen ergibt [12, 14, 21, 23, 37, 42, 45, 47]. In der Regel tritt die LAM bei Frauen im gebärfähigen Alter auf, bei 8 von 186 Patientinnen (= 2%) wurde die Krankheit nach der Menopause diagnostiziert, wobei 6 dieser 8 Patientinnen eine östrogenhaltige Hormonsubstitution erhielten. Die pulmonale LAM als Manifestation der tuberösen Sklerose wird relativ häufig beobachtet, wenn HR-CT als Screeningmethode angewandt wird, nämlich bei 30–39% der Patientinnen [15, 16, 30]. Dies ist ein 10fach höherer Prozentsatz, als noch bis vor kurzem in Übersichtsarbeiten und Lehrbüchern beschrieben.

Kürzlich wurde der erste eindeutige Fall einer LAM bei einem männlichen Patienten mit tuberöser Sklerose beschrieben [2]. Die übrigen bislang publizierten Fallberichte über LAM bei Männern ließen sich retrospektiv alle nicht als solche beweisen, sondern es handelte sich um Fehldiagnosen bzw. irrtümliche Geschlechtsangaben in den Publikationen.

Auch die im Schrifttum aufgetauchte Beobachtung einer pulmonalen LAM beim Delfin muss heute als Fehldiagnose angesehen werden. Die Nachbegutachtung der Histologie durch W. Travis zeigte, dass es sich bei dem beschriebenen Fall um eine Angiomatose handelte, die sich in bis zu 20% beim männlichen und weiblichen „bottle-nosed dolphin“ findet [43].

Die *tuberöse Sklerose* (Morbus Bourneville-Pringle) hat eine Prävalenz von etwa 1 : 10 000. Sie wird autosomal dominant vererbt und weist eine hohe Rate sporadisch entstehender Neumutationen auf [32, 36]. International wurde die Benennung Tuberöse-

Sklerose-Komplex („tuberous sclerosis complex“) und die Abkürzung TSC eingeführt. Heute weiß man, dass Mutationen im Bereich von 2 Genloci, die TSC-1 bzw. TSC2-Gen genannt werden, und auf Chromosom 9q34 bzw. Chromosom 16p13.3 lokalisiert sind, zusammengefasst bei 100% aller Fälle von tuberöser Sklerose als krankheitsverursachend gelten. Es gibt keinen Hinweis auf einen zusätzlichen dritten Genlocus. Beide Gene fungieren als Tumorsuppressorgene. TSC1 kodiert das Protein Hamartin, TSC2 das Protein Tuberin. Die gestörte Funktion dieser Tumorsuppressorgene erklärt das vielfältige Auftreten von benignen Tumoren und proliferativen Veränderungen, welche mit der tuberösen Sklerose vergesellschaftet sind. Klinisch findet sich die klassische Trias von Krampfanfällen, mentaler Retardierung und Adenoma sebaceum (faziales Angiofibrom) nur bei 30% aller TSC-Patienten, es bestehen zahlreiche Abortivformen. Die Erkrankung gehört zu den Phakomatosen (Phakos = Muttermal), einer Gruppe von häufig vererbten Systemerkrankungen, bei denen in zahlreichen Organen Hamartome auftreten. Die bedeutendsten klinischen Manifestationen sind in Tab. 1 aufgeführt, im übrigen sei auf Übersichtsarbeiten verwiesen [32, 36]. Die Geschlechterverteilung ist bei der Geburt ausgeglichen, da aber Knaben im Durchschnitt früher versterben, überwiegen im Erwachsenenalter Frauen im Verhältnis 5 : 1. Die pulmonale Manifestation der LAM findet sich auch bei tuberöser Sklerose praktisch ausschließlich bei Frauen. Auch durch Screening von männlichen Patienten mit tuberöser Sklerose durch HR-CT in 10 Fällen konnte kein einziger Patient mit Zystenbildungen in der Lunge festgestellt werden, während dies im weiblichen Patientenkollektiv dieser Studie bei 13 von 38 (34%) der Fall war [30].

Tab. 3 Klinik bei LAM zum Zeitpunkt der Diagnose und im Krankheitsverlauf. Synopsis aus 6 größeren Serien [12, 14, 21, 23, 42, 45]

	Initial % (n)	Im Verlauf % (n)
Dyspnoe	42 (256)	87 (164)
Husten	20 (221)	51 (164)
Thoraxschmerz	14 (152)	34 (32)
Hämoptysen	14 (138)	22 (164)
Pneumothorax	43 (256)	65 (213)
Chylothorax	12 (256)	28 (213)

Tab. 4 Röntgen-Thorax-Befunde bei LAM: Häufigkeit bei 69 Patientinnen (nach [45])

Normal	9%
Retikulonodulär	67%
Zysten oder Bullae	58%
Überblähung	26%

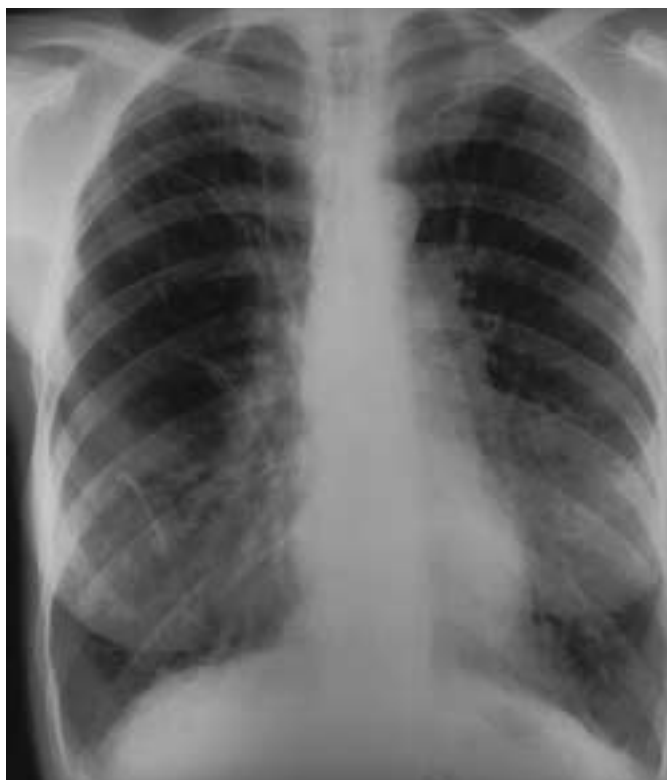

Abb. 1 Röntgen-Thorax bei LAM: retikuläre und streifige Verschattungen mit zystischen Veränderungen und Zeichen der Überblähung.

Klinische Aspekte

Die führenden Symptome (Tab. 3) der pulmonalen LAM sind zunehmende Atemnot bei Belastung, seltener auch Husten und Hämoptysen. Ein Pneumothorax tritt in 50%, eine Chylothorax in 10–15% auf. Gelegentlich können trockene Nebengeräusche auskultiert werden, ansonsten ist der physikalische Befund unauffällig [12, 14, 21, 23, 39, 42, 45].

Das Röntgen-Thorax-Bild kann normal sein, zeigt bei einem Drittel der Patientinnen retikulonoduläre interstitielle Infiltrate und bei etwa 60% zusätzlich Zysten oder Bullae, sowie bei einem Viertel Zeichen der Überblähung mit tiefstehenden Zwerchfellen und erweiterten Retrosternal- und Retrokardialräumen [45] (Tab. 4, Abb. 1). Auch Kerley-B-Linien können beobachtet werden.

Das Thorax-CT in hochauflösender Technik (HR-CT) liefert den entscheidenden Beitrag zur Diagnose (Tab. 5, Abb. 2). Dünnwandige Zysten, die von 0,5 bis 5 cm Durchmesser reichen und diffus alle Lungenzonen durchsetzen, finden sich in 100% der Fälle und sind bei einer Frau im gebärfähigen Alter nahezu pathognomo-

Tab. 5 CT-Thorax-Befunde bei LAM: Häufigkeit bei 66 Patientinnen (nach [45])

Bilaterale Zysten	100%
Linear	29%
Milchglas	12%
Nodulär	11%
Hiläre oder mediastinale Lymphadenopathie	9%

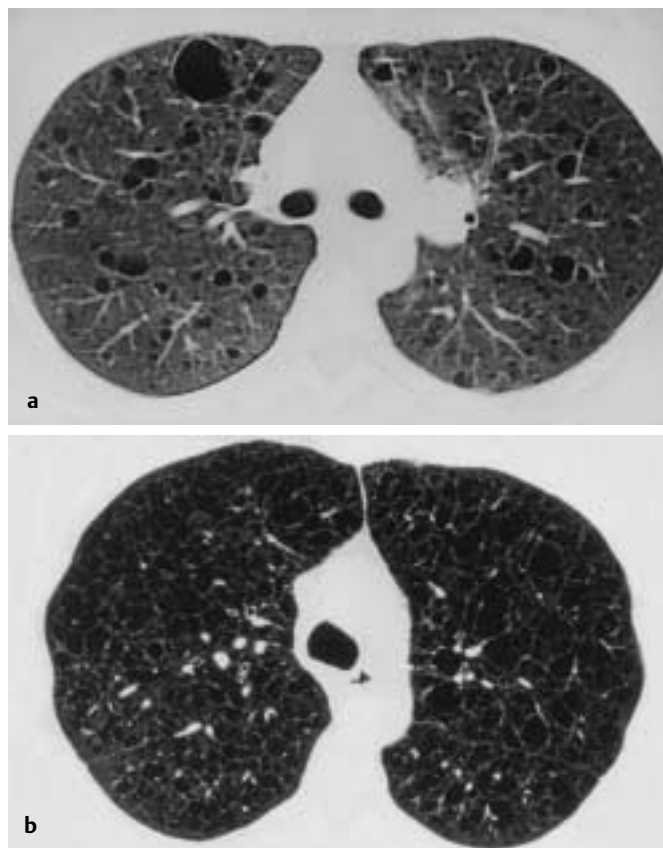


Abb. 2 CT-Thorax bei LAM: multiple dünnwandige Zysten a) frühes, b) spätes Stadium.

nisch für die LAM. Bei Histiozytosis X sind die Zysten unregelmäßiger geformt und weisen dickere Wände auf, sind auch bevorzugt in den oberen zwei Dritteln der Lunge lokalisiert und häufig mit kleinen Knoten verbunden. Bei LAM finden sich mikronoduläre Veränderungen nur in 11%, retikuläre fibrotische Veränderungen in etwa 30% (wahrscheinlich verdickten Lymphspalten und Alveolarsepten entsprechend) und ein Milchglasmuster nur in 12% (wohl die Komponente der alveolären Hämorrhagie darstellend). Zusätzlich können hiläre oder mediastinale Lymphknotenvergrößerungen in 9% der Fälle zur Darstellung kommen [45].

Die Lungenfunktion (Tab. 6) zeichnet sich in der Mehrzahl der Fälle durch ein obstruktives Muster aus, seltener finden sich auch rein restriktive oder gemisch obstruktive/restriktive Veränderungen. In bis zu 30% der Fälle findet sich ein Hinweis auf Überblähung (erhöhte Totalkapazität). Die CO-Diffusionskapazitätsmessung ist meist deutlich eingeschränkt und die sensitivste Lungenfunktionsgröße. Häufig liegt eine Hypoxämie in Ruhe vor [12, 23, 41, 42, 45].

Tab. 6 Häufigkeit von Lungenfunktionsstörungen bei LAM (nach [12, 23, 41, 42, 45])

Normale Spirometrie	10–42%
Obstruktiv	29–79%
Restriktiv (TLC < 80%)	5–31%
Obstruktiv/restriktiv	10–36%
Überblähung (TLC > 120%)	5–30%
TLCO < 80% Soll	62–97%
Hypoxämie in Ruhe	57–77%

In der BAL findet sich meist der Hinweis auf ein alveoläres Hämorrhagiesyndrom mit Nachweis zahlreicher eisenpositiver, hämosiderinhaltiger Makrophagen [12], was differenzialdiagnostisch gegenüber der Histiozytosis X (hier Dominanz der CD1⁺-Zellen und weniger stark ausgeprägte Hämorrhagie) verwertet werden kann.

In der Abdominalsonographie oder -CT können bei 30–60% der Patientinnen Angiomyolipome der Nieren entdeckt werden, zusätzlich bei bis zu 70% retroperitoneale Lymphknotenvergrößerungen [3, 6, 26, 29, 45]. Ein Angiomyolipom der Nieren ist mit der Diagnose LAM vereinbar und bedeutet nicht, dass eine tubuläre Sklerose vorliegt. Die Angiomyolipome sind meist klein und asymptomatisch, können aber auch zu stärkerer Hämaturie führen. Sie kommen selten auch außerhalb der Nieren vor.

Weitere extrapulmonale Manifestationen sind retroperitoneale Lymphangioliomyome in einer Häufigkeit von 20%. Sie stellen große gelappte Gebilde dar, die normalerweise mit chylöser Flüssigkeit gefüllt sind (Abb. 3). Sie können Abdominalschmerzen, Völlegefühl, Obstipation, Inkontinenz und Beinödeme hervorrufen und mit der Bildung von chylösem Aszites vergesellschaftet sein. Die Beteiligung von Lymphgefäßen kann zu Chylurie und zu chylösen Perikardergüssen führen. Die Größe der Lymphangioliomyome weist eine zirkadiane Rhythmik auf, die Größe und damit auch die Ausprägung der Symptome nimmt im Tagesverlauf zu, wie vergleichende CT-Untersuchungen in den Morgen- und Nachmittagsstunden zeigen konnten [4].

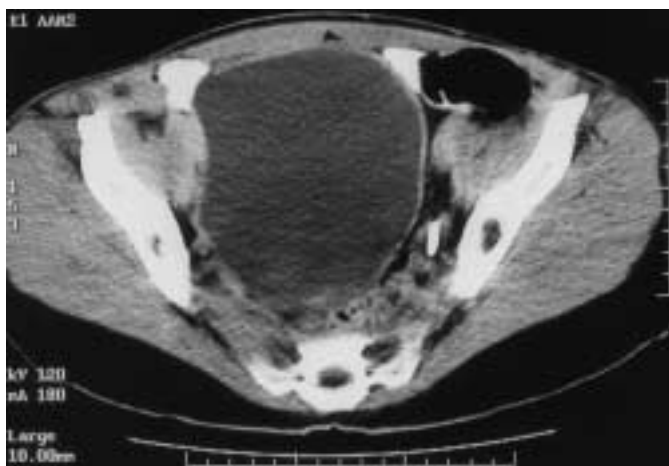


Abb. 3 Abdomen-CT: Retroperitoneales Lymphangioliomyom: große, mit chylöser Flüssigkeit gefüllte Zyste im kleinen Becken.

Auch Meningiome kommen bei sporadischer LAM gehäuft vor. Eine CT-Schädel-Screening-Studie ergab eine Häufigkeit von 2%, in der Allgemeinbevölkerung beträgt die Prävalenz nur 1 : 20 000 [31].

Diagnosefindung

Die Diagnose wird häufig verzögert gestellt. In der britischen Serie betrug der Zeitraum vom Symptombeginn bis zur Diagnose im Mittel 4 Jahre (Spannbreite 0–25 Jahre) [19]. Die pulmonale LAM ist differenzialdiagnostisch bei jeder Patientin mit rezidiertem Pneumothorax, Chylothorax oder Angiomyolipom in der Anamnese in Erwägung zu ziehen. Auch bei einer jüngeren Nichtraucherin, bei der klinisch ein „Emphysem“ ohne nachweisbaren Alpha₁-PI-Mangel auffällt, muss an eine LAM gedacht werden. Schließlich sollte bei jeder interstitiellen Lungenerkrankung mit funktionellem Nachweis einer Atemwegsobstruktion und Lungenüberblähung an diese Diagnose gedacht werden (diese Funktionskonstellation findet sich auch bei Histiozytosis X, seltener bei Sarkoidose und bei Farmerlunge).

Die HR-CT-Untersuchung ist die sensitivste Methode zur Frühdignose der pulmonalen LAM. Da die Veränderungen nicht ganz spezifisch sind und in manchen Fällen großbullöse Veränderungen bei Lungenemphysem oder zystische Läsionen einer Histiozytosis X nicht sicher abzugrenzen sind, wird in der Regel die Diagnose durch offene Lungenbiopsie gesichert. Insbesondere wenn ein Pneumothorax oder Chylothorax durch eine chirurgische Intervention angegangen wird, sollte stets eine Lungengewebsentnahme erfolgen.

Die immunhistochemische Besonderheit der Reaktion der LAM-Zellen mit HMB-45 erlaubt bei positiver Reaktion die Diagnosestellung auch aus einer transbronchialen Lungenbiopsie, da nach bisherigem Kenntnisstand andere fibrotische und interstitielle Lungenerkrankungen negativ reagieren, eine positive HMB-45-Reaktion an glatten Muskelzellen in der Lunge also eine Spezifität von 100% für die Diagnose der pulmonalen LAM aufweist [40]. In der chirurgischen Lungenbiopsie beträgt die Sensitivität ebenfalls 100%. Zu beachten ist allerdings, dass nicht alle LAM-Zellen HMB-45 exprimieren, sondern in wechselndem Ausmaß nur 20–70% [12].

Der typische Befund im Thorax-CT reicht in Verbindung mit folgenden Befunden für die Diagnosestellung aus [45]:

- Typisches Angiomyolipom der Nieren
- Chylothorax mit abdomineller Lymphknotenvergrößerung im CT oder Ultraschall
- Abdominelle Lymphknotenvergrößerungen mit typischen ektatischen und zystischen Veränderungen in der Lymphographie
- Charakteristische pathologische Veränderungen in einer Lymphknotenbiopsie.

Therapie

Aus der Literatur sind keine prospektiven Untersuchungen zum Verlauf und zur Therapie bekannt. Die Daten beruhen auf retrospektiven Analysen oder kasuistischen Mitteilungen. Therapie-

tisch wurden Antiöstrogene, Gestagene und Ovariectomie eingesetzt [23,42]. Nach der jüngeren Literatur scheint eine Behandlung mit Medroxyprogesteron 800 mg i. m. in monatlichen Abständen die bevorzugte Therapie [20, 23, 42, 45]. Eigene Beobachtungen sprechen auch für eine Wirksamkeit einer täglichen oralen Dosis von 200–500 mg Medroxyprogesteron. Von einer Ovariectomie sollte heute Abstand genommen werden.

Die bronchiale Obstruktion kann wie üblich mit Bronchodilatoren behandelt werden [12]. Der Pneumothorax wird mit Saugdrainage, evtl. thorakoskopisch oder operativ durch parietale Pleurektomie versorgt. Beim Chylothorax empfiehlt sich zunächst eine fettfreie Diät und chemisch-irritative Pleurodese. Langfristig ist eine Diät aus mittelkettigen Triglyzeriden einzuhalten, welche direkt in das Venenblut aufgenommen werden. Dadurch wird das Füllungsvolumen in den Lymphgefäßen vermindert und der Chylothorax kann abnehmen. Es hat den Anschein, als ob Patientinnen mit Chylothorax am stärksten von einer Progesteronbehandlung profitieren. Nur selten ist eine Ligatur des Ductus thoracicus erforderlich.

Eine Schwangerschaft sollte vermieden werden. In der UK-Serie hatten 5 von 7 Patientinnen, die zum Zeitpunkt der Diagnosestellung oder danach schwanger wurden, Komplikationen während der Schwangerschaft (Pneumothorax n = 3, Chylothorax n = 2), 3 der 7 mussten während der Schwangerschaft deswegen thorakotomiert werden. Das Komplikationsrisiko ist nach dieser Studie während einer Schwangerschaft 11mal größer als zu anderen Zeiten [21].

Bei progredientem Verlauf und terminaler pulmonaler Insuffizienz wird die Indikation zur Lungentransplantation gestellt. Diese wurde mittlerweile bei über 100 Frauen mit LAM durchgeführt, die Ergebnisse sind mit denen bei anderen Indikationen vergleichbar, mit einer 5-Jahres-Überlebensrate von 51% [44]. Über ein Wiederauftreten der LAM im transplantierten Organ wurde in Einzelfällen berichtet.

Prognose

In aller Regel ist der Verlauf langsam progredient. Ein Stillstand ist möglich, insbesondere in der Post-Menopause. Der mittlere jährliche FEV₁-Verlust wurde in einer größeren britischen Serie bei 43 Frauen mit 118 ml pro Jahr errechnet, wobei allerdings bemerkenswerte Unterschiede zwischen einzelnen Patientinnen festgestellt werden konnten [20]. In einer kürzlich erschienenen amerikanischen Arbeit fiel der jährliche FEV₁-Verlust etwas geringer aus, er wurde mit 85 ml pro Jahr angegeben [41]. Die Prognose ist nach neueren retrospektiven Serien besser als aufgrund der ersten Arbeiten aus den 70er Jahren [14, 37], die eine 10-Jahres-Überlebensrate von nur 20% feststellten, zu vermuten: Die 10-Jahres-Überlebensrate beträgt etwa 80%, das 15-Jahres-Überleben etwa 70% [42, 45]. Möglicherweise hängt dies mit einer früheren Diagnosestellung durch HR-CT oder einer konsequenten Langzeit-Progesteron-Therapie zusammen.

Literatur

- Astrinidis A, Khare L, Carsillo T et al. Mutational analysis of the tuberous sclerosis gene TSC2 in patients with pulmonary lymphangioleiomyomatosis. *J Med Genet* 2000; 37: 55–57
- Aubry MC, Myers JL, Ryu JH et al. Pulmonary lymphangioleiomyomatosis in a man. *Am J Respir Crit Care Med* 2000; 162: 749–752
- Avila NA, Kelly JA, Chu SC et al. Lymphangioleiomyomatosis: abdominal pelvic CT and US findings. *Radiology* 2000; 216: 147–153
- Avila NA, Bechtle J, Dwyer AJ et al. Lymphangioleiomyomatosis: CT of diurnal variation of lymphangioleiomyomas. *Radiology* 2001; 221: 415–421
- Basset F, Soler P, Marsac J et al. Pulmonary lymphangioleiomyomatosis. Three new cases studied with electron microscopy. *Cancer* 1976; 38: 2357–2366
- Bernstein SM, Newell JD, Adamczyk D et al. How common are renal angiomyolipomas in patients with lymphangioleiomyomatosis? *Am J Respir Crit Care Med* 1976; 152: 2138–2143
- Bonelli FS, Hartman TE, Swensen SJ et al. Accuracy of high-resolution CT in diagnosing lung disease. *Am J Roentgenol* 1998; 170: 1507–1512
- Bonetti F, Chiodera P, Pea M et al. Transbronchial biopsy in lymphangioleiomyomatosis of the lung: HMB-45 for diagnosis. *Am J Surg Pathol* 1993; 17: 1092–1102
- Brentani MM, Carvalho CR, Saldiva PH et al. Steroid receptors in pulmonary lymphangioleiomyomatosis. *Chest* 1984; 85: 96–99
- Burrell LST, Ross JM. A case of chylous effusion due to leiomyosarcoma. *Br J Tuberc* 1937; 31: 38–39
- Carsillo T, Astrinidis A, Henske EP. Mutations in the tuberous sclerosis complex gene TSC2 are a cause of sporadic pulmonary lymphangioleiomyomatosis. *Proc Nat Acad Sci USA* 2000; 97: 6085–6090
- Chu SC, Horiba K, Usuki J et al. Comprehensive evaluation of 35 patients with lymphangioleiomyomatosis. *Chest* 1999; 115: 1041–1052
- Cornog JL, Enterline HT. Lymphangiomyoma, a benign lesion of chyliferous lymphatics synonymous with lymphangiopericytoma. *Cancer* 1966; 1909–1930
- Corrin B, Liebow AA, Friedman PJ. Pulmonary lymphangioleiomyomatosis. A review. *Am J Pathol* 1975; 79: 347–382
- Costello LC, Hartman TE, Ryu JH. High frequency of pulmonary lymphangioleiomyomatosis in women with tuberous sclerosis complex. *Mayo Clin Proc* 2000; 75: 591–594
- Franz DN, Brody A, Meyer C et al. Mutational and radiographic analysis of pulmonary disease consistent with lymphangioleiomyomatosis and micronodular pneumocyte hyperplasia in women with tuberous sclerosis. *Am J Respir Crit Care Med* 2001; 154: 661–668
- Graham ML, Spelsberg TC, Dines DE et al. Pulmonary lymphangioleiomyomatosis: with particular reference to steroid-receptor assay studies and pathologic correlation. *Mayo Clin Proc* 1984; 59: 3–11
- Hayashi T, Flemming MV, Stetler-Stevenson WEG et al. Immunohistochemical study of matrix metalloproteinases (MMPs) and their tissue inhibitors in pulmonary lymphangioleiomyomatosis. *Hum Pathol* 1997; 28: 1071–1078
- Johnson S. Lymphangioleiomyomatosis: clinical features, management and basic mechanisms. *Thorax* 1999; 54: 254–264
- Johnson SR, Tattersfield AE. Decline in lung function in lymphangioleiomyomatosis. Relation to menopause and progesterone treatment. *Am J Respir Crit Care Med* 1999; 160: 628–633
- Johnson SR, Tattersfield AE. Clinical experience of lymphangioleiomyomatosis in the UK. *Thorax* 2000; 55: 1052–1057
- Kirchner J, Stein A, Viel K et al. Pulmonary lymphangioleiomyomatosis: high-resolution CT findings. *Eur Radiol* 1999; 9: 49–54
- Kitaichi M, Nishimura K, Itoh H et al. Pulmonary lymphangioleiomyomatosis. A Report of 46 patients including a clinicopathologic study of prognostic factors. *Am J Respir Crit Care Med* 1995; 151: 527–533
- Lutembacher R. Dysembryomes metatypiques des reins: carcinose submiliaire aigue du poumon avec emphyseme generalise et double pneumothorax. *Ann Med* 1918; 5: 435–450
- Matsui K, Takeda K, Yu ZX et al. Downregulation of estrogen and progesterone receptors in the abnormal smooth muscle cells in pulmonary lymphangioleiomyomatosis following therapy. An immunohistochemical study. *Am J Respir Crit Care Med* 2000; 161: 1002–1009
- Matsui K, Tatsuguchi A, Valencia J et al. Extrapulmonary lymphangioleiomyomatosis (LAM): Clinicopathologic features in 22 cases. *Hum Pathol* 2000; 31: 1242–1248

- ²⁷ Matsui K, Takeda K, Yu ZX et al. Role for activation of matrix metalloproteinases in the pathogenesis of pulmonary lymphangioleiomyomatosis. *Arch Pathol Lab Med* 2000; 124: 267–275
- ²⁸ Matsumoto Y, Horiba K, Usuki J et al. Markers of cell proliferation and expression of melanosomal antigen in lymphangioleiomyomatosis. *Am J Respir Cell Mol Biol* 1999; 21: 327–336
- ²⁹ Maziak DE, Kesten S, Rappaport DC et al. Extrathoracic angiomyolipomas in lymphangioleiomyomatosis. *Eur Respir J* 1996; 9: 402–405
- ³⁰ Moss J, Avila NA, Barnes PM et al. Prevalence and clinical characteristics of lymphangioleiomyomatosis (LAM) in patients with tuberous sclerosis complex. *Am J Respir Crit Care Med* 2001; 163: 669–671
- ³¹ Moss J, DeCastro R, Patronas NJ et al. Meningiomas in lymphangioleiomyomatosis. *JAMA* 2001; 286: 1879–1881
- ³² Neumann HPH, Kandt RS. Klinik und Genetik der tuberösen Sklerose. *Dtsch med Wschr* 1993; 118: 1577–1583
- ³³ Popper HH, Juettner-Smolle FM, Pongratz MG. Micronodular hyperplasia of type II pneumocytes – a new lung lesion associated with tuberous sclerosis. *Histopathology* 1991; 18: 347–354
- ³⁴ Rosendal T. A case of diffuse myomatosis and cyst formation in the lung. *Acta Radiol* 1942; 23: 138–146
- ³⁵ Roujeau J, Delarue J, Depierre R. Lymphangiectasie pulmonaire diffuse, pneumonie chyleuse et chylothorax, après thrombose puerpérale de la veine sous-clavière gauche. *J Fr Med Chir Thor* 1950; 5: 488–503
- ³⁶ Short MP, Kwiatkowski DJ. Clinical and genetic aspects of tuberous sclerosis complex I and II. In: Moss J (eds.). *LAM and other diseases characterised by smooth muscle proliferation*. New York: Marcel Dekker, 1999: 387–406
- ³⁷ Silverstein E, Ellis K, Wolff M et al. Pulmonary lymphangiomyomatosis. *Am J Roentgenol* 1974; 120: 12–15
- ³⁸ Smolarek TA, Wessner LL, McCormack FX et al. Evidence that lymphangioleiomyomatosis is caused by TSC2 mutations: Chromosome 16p13 loss of heterozygosity in angiomyolipomas and lymph nodes from women with lymphangioleiomyomatosis. *Am J Hum Genet* 1998; 62: 810–815
- ³⁹ Sullivan EJ. Lymphangioleiomyomatosis. *Chest* 1998; 114: 1689–1703
- ⁴⁰ Tanaka H, Imada A, Morikawa T et al. Diagnosis of pulmonary lymphangioleiomyomatosis by HMB-45 in surgically treated spontaneous pneumothorax. *Eur Respir J* 1995; 8: 1879–1882
- ⁴¹ Taveira-DaSilva AM, Hedin C, Stylianou MP et al. Reversible airflow obstruction, proliferation of abnormal smooth muscle cells, and impairment of gas exchange as predictors of outcome in lymphangioleiomyomatosis. *Am J Respir Crit Care Med* 2001; 164: 1072–1076
- ⁴² Taylor JR, Ryu J, Colby TV et al. Lymphangioleiomyomatosis. Clinical course in 32 patients. *New Engl J Med* 1990; 323: 1254–1260
- ⁴³ Travis WD, Usuki J, Horiba K et al. Histopathologic studies on lymphangioleiomyomatosis. In: Moss J (eds.). *LAM and other diseases characterised by smooth muscle proliferation*. New York: Marcel Dekker, 1999: 171–217
- ⁴⁴ Trulock EP. Lung transplantation: special considerations and outcome in LAM. In: Moss J (eds.). *LAM and other diseases characterised by smooth muscle proliferation*. New York: Marcel Dekker, 1999: 65–78
- ⁴⁵ Urban T, Lazor R, Lacronique J et al. Pulmonary lymphangioliomyomatosis. A study of 69 patients. *Medicine* 1999; 78: 321–337
- ⁴⁶ Von Stössel E. Über musculäre Cirrhose der Lunge. *Beitr Klin Tuberk* 1937; 90: 432–442
- ⁴⁷ Wahedna I, Cooper S, Williams J et al. Relation of pulmonary lymphangioleiomyomatosis to use of the oral contraceptive pill and fertility in the UK: a national case control study. *Thorax* 1994; 49: 910–914
- ⁴⁸ Yu J, Astrinidis A, Henske EP. Chromosome 16 loss of heterozygosity in tuberous sclerosis and sporadic lymphangiomyomatosis. *Am J Respir Crit Care Med* 2001; 164: 1537–1540