

### Zusammenfassung

Die Wächterlymphknotenbiopsie wird weltweit als grundsätzliche Methode des nodalen Stagings bei Melanom angesehen. Inzwischen wird allgemein akzeptiert, dass ein positiver Wächterlymphknotenbefund der wichtigste prognostische Faktor für das Gesamtüberleben darstellt. Die entscheidende Frage dieser Methode ist jedoch, ob das diagnostische Verfahren Wächterlymphknotenbiopsie gefolgt ist von einem therapeutischen Nutzen für die Patienten. Diese Frage wird zur Zeit in verschiedenen Studienkonzepten der USA und Deutschlands überprüft.

### Abstract

Sentinel lymph node biopsy is regarded world-wide as the principal staging method for melanoma. Meanwhile it is commonly accepted that a positive sentinel lymph node is the most important prognostic factor for overall survival. The crucial question for this method, however, is whether the diagnostic procedure sentinel lymph node biopsy is followed by a therapeutical benefit for the patients. These questions are at present answered in randomized multicentre clinical trials in the USA and Germany.

### Einleitung

Die Schildwächterlymphknotenbiopsie hat sich als Maßnahme des nodalen Stagings in den letzten Jahren weitgehend etabliert und stellt möglicherweise einen der größten Fortschritte in der diagnostischen Evaluierung von Melanompatienten dar [1,17,19–22]. Sie wird als Routinemaßnahme in der Ausbreitungsdiagnostik des AJCC (American Joint Committee of Cancer Staging) eingeführt [3]. In zahlreichen monozentrischen Untersuchungen wurde der hohe prognostische Wert einer lymphogenen Mikrometastasierung nachgewiesen [2,8,16]. Bisher wird bei Positivität die elektive Lymphadenektomie empfohlen [2,6,23]. Es liegen bisher jedoch keine Daten vor, die eine empirische Grundlage für diese Empfehlung darstellen.

### Historische Entwicklung

Die Initiation der elektiven Lymphadenektomie geht auf die Jahrhundertwende zurück und beruht auf der Vorstellung, dass die Melanomausbreitung in vorhersehbaren Schritten vom Primärtumor über die regionären Lymphknoten in die Organe abläuft. Demnach könnte eine elektive Lymphadenektomie eine Krankheitsprogression aufhalten. Für die elektive Lymphadenektomie sprachen die kurative Idee und die Kenntnis, dass eine rein klinische Lymphknotenuntersuchung wenig sensitiv ist und dass mit einer regionären Lymphknotenmetastasierung eine deutlich verschlechterte Überlebensrate verbunden ist. Als Nachteile standen dieser Argumentation eine Übertherapie in ca. 80% der Fälle mit einer relativ hohen postoperativen Komplikationsrate bei 20% wie auch die Hypothese eines erhöhten Metastasierungsrisikos durch Entfernung immunkompetenten Gewebes gegenüber. Während in drei größeren, zum Teil älteren nicht randomisierten, retrospektiven Studien deutliche Verbesserungen der 5- und 10-Jahres-Überlebensrate beschrieben wurden, konnte dies in jüngeren prospektiv randomisierten Studien nicht nachvollzo-

#### Institutsangaben

Hautklinik am Klinikum Minden

#### Korrespondenzadresse

Prof. Dr. med. R. Stadler · Hautklinik am Klinikum Minden · Portastraße 7–9 · 32423 Minden ·  
E-mail: hautklinik@klinikum-minden.de

#### Bibliografie

Akt Dermatol 2002; 28: 285–289 © Georg Thieme Verlag Stuttgart · New York · ISSN 0340-2541

gen werden [13]. Es wurde nach diesen durch kontrollierte Bedingungen erzielten Ergebnissen die Schlussfolgerung gezogen, dass die adjuvante elektive Lymphknotendisektion nicht zu einer Verlängerung des Überlebens führt und daher in der Routineversorgung des malignen Melanoms nicht mehr zu empfehlen ist.

Anstelle der ELND gewinnt hingegen das von Morton et al. entwickelte diagnostische Verfahren der Sentinel-node-Biopsie (Wächterlymphknotendisektion) eine zunehmende Bedeutung, da neueste Studiendaten mit multivarianten Regressionsanalysen zeigen, dass die Mikrometastasierung beim malignen Melanom den Hauptprognoseparameter für das Gesamtüberleben darstellt [4,5,16]. Darüber hinaus zeigten Studien, in denen der Lymphabstrom bei Melanomen mittlerer Tumordicke szintigraphisch unter Verwendung radioaktiv markierter Kolloide untersucht wurde, dass in 6–58% der Patienten der Lymphabfluss in Abhängigkeit von der Lokalisation in mehr als ein Lymphknoten-gebiet reicht [7,9]. Basierend auf diesen Daten sind Studienergebnisse mit der ELND, die sich an klassischen Lymphabstromverhältnissen orientieren, überhaupt infrage zu stellen [13].

Das Konzept der SLND wurde Mitte der 80er Jahre von Morton u. Mitarb. unter der Vorstellung propagiert, dass der Primärtumor bei Dissemination ein Zwischenstadium einer Mikrometastasierung im sog. Schildwächterlymphknoten aufweist, der der regionalen Lymphknotenstation vorgeschaltet ist [22]. Durch die Entnahme und Aufarbeitung dieses (dieser) Lymphknoten(s) soll eine Erkennung von Patienten erfolgen, die klinisch fälschlich als Stadium I oder II eingeordnet wurden, histomorphologisch aber bereits dem Stadium III angehören, um gegebenenfalls gezielt eine radikale, therapeutische Lymphadenektomie anzuschließen [1,2,5,15,17]. Hiermit handelt es sich im Gegensatz zur ELND um ein gezieltes, befundorientiertes Vorgehen ohne überflüssige Radikalität und unnötige Operationen.

### Bisherige Ergebnisse zur Schildwächterlymphknoten-diagnostik

Die bisher durchgeführten monozentrischen Studien zeigen, dass immerhin ca. 20% der mit der Methode der SLND untersuchten Patienten positive Lymphknoten aufweisen. Inzwischen liegen Daten von weit mehr als 5000 Patienten vor, die zeigen, dass das Lymphknotenstaging in Form der Entnahme des ersten drainierenden Lymphknotens eine risikoarme, gering invasive Methode darstellt. Weiterhin zeigen die bisher vorliegenden Ergebnisse, dass in bis zu 98% die lymphogene Metastasierung über den ersten drainierenden Lymphknoten erfolgt. Beim Nachweis von Mikrometastasen im Wächterlymphknoten findet sich in einer angeschlossenen therapeutischen Lymphknotendisektion in maximal 20% eine weitere lymphogene Metastasierung. Wesentlich im Rahmen der Markierung der Wächterlymphknoten ist die Beobachtung ungewöhnlicher Drainierungsmuster, die sich nicht mit den klassischen anatomischen Vorstellungen decken [4,8–10,12,23,24].

### Studienkonzepte

Mehrere Multizenterstudien werden zur Zeit in den USA und jetzt auch in Deutschland zur Schildwächterlymphknotendiagnostik durchgeführt.

Die multizentrische Wächterlymphknoten-Studie, geleitet von Donald Morton vom John Wayne Cancer Center versucht die grundsätzliche Frage zu beantworten, ob Lymphabstromszintigraphie und Wächterlymphknotenbiopsie einen Einfluss auf das Überleben von Melanompatienten hat. In dieser vom National Cancer Institute unterstützten Studie werden Patienten mit Melanomen  $\geq 1$  mm randomisiert zur Gruppe A: weite Lokalexzision und Beobachtung der regionalen Lymphknotenstation versus Gruppe B: weite Lokalexzision und Wächterlymphknotenbiopsie. Patienten mit einem positiven Wächterlymphknoten werden anschließend einer kompletten Lymphadenektomie zugeführt. Wenn in dieser Studie die operative Versorgung einen Überlebensvorteil zeigt, ergäben sich zwei Gründe, die Wächterlymphknotenbiopsie durchzuführen: zum einen Patienten zu behandeln, die das höchste Risiko für eine metastatische Erkrankung besitzen und Patienten zu identifizieren, die Kandidaten für eine adjuvante Therapie darstellen (Abb. 1).

In einer Phase-III-Studie des National Cancer Institutes mit dem offiziellen Titel „Adjuvante Interferon- $\alpha 2b$ -Therapie bei Patienten mit invasivem, kutanen Melanom mit früher Lymphknotenmetastasierung nachgewiesen bei intraoperativer Lymphabstromszintigraphie und Wächterlymphknotenbiopsie“ werden unterschiedliche Studienziele verfolgt.

Studienziel: Vergleich der Effektivität der regionalen Lymphadenektomie mit oder ohne adjuvanter Hochdosis-Interferon- $\alpha 2b$ -Therapie auf krankheitsfreies Überleben und Gesamtüberleben bei Patienten mit invasivem kutanen Melanom mit früher

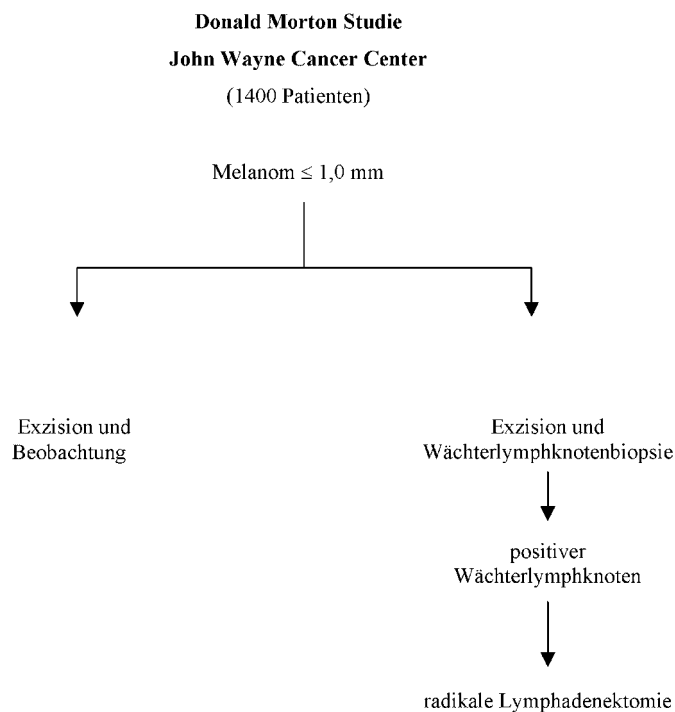
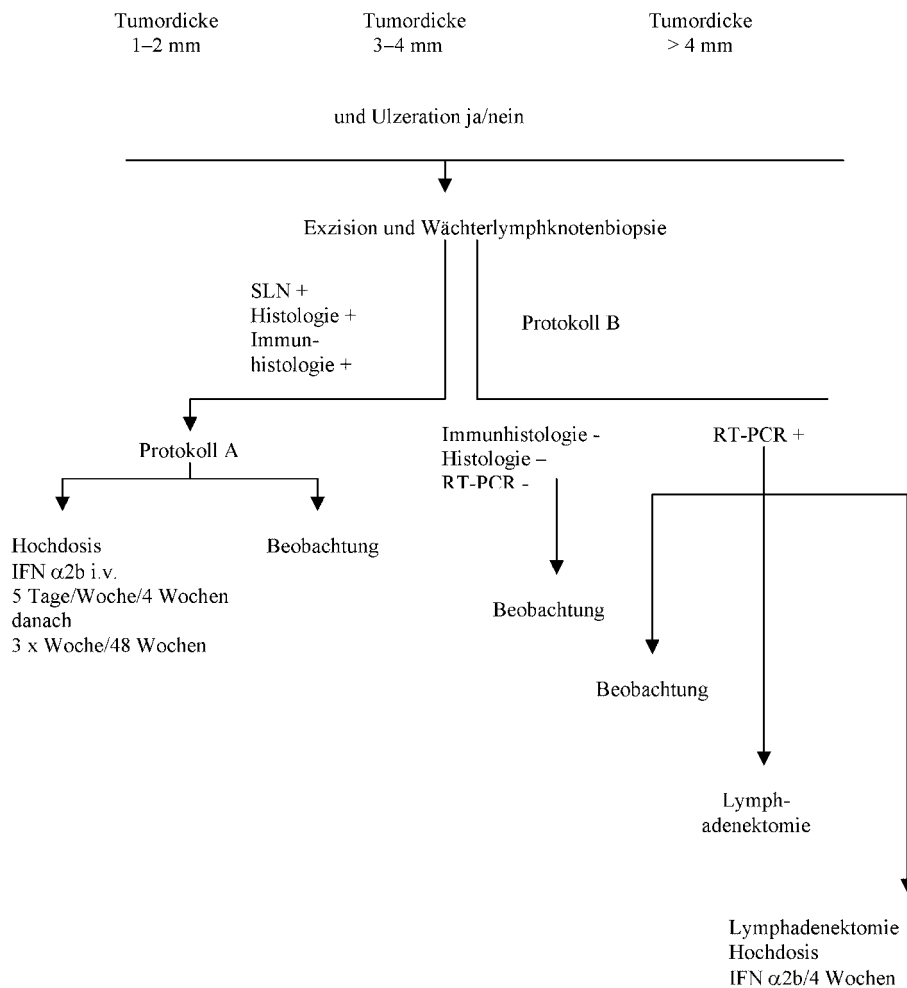


Abb. 1 Donald-Morton-Studie John Wayne Cancer Center (1400 Patienten).

## Malignes Melanom Randomisierung

Abb. 2 Malignes Melanom  
Randomisierung.



oder submikroskopischer Wächterlymphknotenmetastasierung, nachgewiesen durch histologische und immunhistologische Aufarbeitung oder molekularbiologischer Diagnostik (RT-PCR). Vergleich der Effektivität von Lymphadenektomie versus Beobachtung auf krankheitsfreies Überleben und Gesamtüberleben bei Patienten mit mikroskopischer Wächterlymphknotenmetastasierung nur mit PCR-Nachweis. Bestimmung der Rezidivrate und des Überlebens von Patienten mit submikroskopischer Wächterlymphknotenmetastasierung bei positiver PCR. Determinierung des positiven und negativen prädiktiven Wertes der RT-PCR-Analyse des Wächterlymphknotens und peripheren Blutes solche Patienten zu identifizieren, die ein erhöhtes Risiko für Rezidiv und Tod zeigen.

Patienten mit Mikrometastasen in einem Wächterlymphknoten ohne extrakapsuläre Ausbreitung und ohne Hinweis für disseminierte Metastasierung werden nach Protokoll A in zwei Arme randomisiert.

Arm I: Patienten erhalten adjuvante Hochdosis Interferon- $\alpha 2b$ -Therapie i.v. für 5 Tage über 4 Wochen und danach 3  $\times$  wöchentlich für 48 Wochen.

Arm II: Patienten werden nachbeobachtet.

Patienten mit Metastasen in mehr als einem Wächterlymphknoten mit Hinweis für extrakapsuläre Ausbreitung erhalten adjuvant Hochdosis-Interferon- $\alpha 2b$  wie in Arm I.

Patienten mit negativem Wächterlymphknotenstatus (Histologie, Immunhistologie und RT-PCR) werden nachbeobachtet.

Patienten mit positivem Wächterlymphknotenstatus, basierend auf der RT-PCR-Analyse, werden nach Protokoll B in 3 Arme randomisiert.

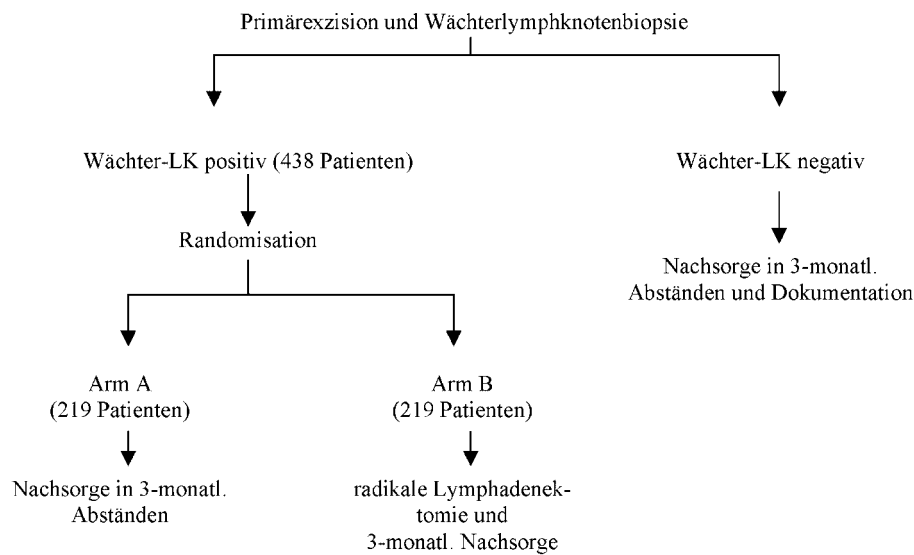
Arm I: Beobachtungsarm.

Arm II: Patienten erhalten eine radikale Lymphadenektomie.

Arm III: Patienten erhalten eine radikale Lymphadenektomie und anschließend Hochdosis Interferon- $\alpha 2b$  i.v. für 5 Tage pro Woche über 4 Wochen.

Die Patienten werden in vierteljährlichen Abständen über 2 Jahre nachbeobachtet, viermonatig über 1 Jahr, halbjährlich für 2 Jahre und danach jährlich.

## ADO/VOD

Patienten mit malignem Melanom  $\geq 1,0$  mm (2190 Patienten)Abb. 3 ADO/VOD  
Patienten mit malignem Melanom  $\geq 1,0$  mm  
(2190 Patienten).

Eine Gesamtzahl von 3000 Patienten wird für diese Studie über einen Zeitraum von 5 Jahren rekrutiert.

### Wächterlymphknotenstudie der Arbeitsgemeinschaft Dermatologische Onkologie und der Vereinigung Operativer Dermatologie in der Deutschen Dermatologischen Gesellschaft

In diesem Studiendesign werden Patienten mit malignem Melanom  $\geq 1,0$  mm einer Primärexzision und Wächterlymphknotenbiopsie zugeführt. Ist der Wächterlymphknoten negativ, erfolgt eine Nachsorge in dreimonatigen Abständen mit Dokumentation. Bei histologisch und immunhistologisch positivem Wächterlymphknotenbefall ohne Kapseldurchbruch erfolgt eine Randomisation in Arm A Beobachtung mit dreimonatigen Nachsorgeabständen und Arm B gefolgt von einer elektiven radikalen Lymphadenektomie. Die primäre Fragestellung und Ziel der Studie ist das rezidivfreie Überleben der Patienten. In der Studie soll geprüft werden, ob die neu vorgeschlagene operative Strategie im Vergleich zu der bisherigen Praxis der elektiven Lymphadenektomie keine Unterlegenheit hinsichtlich des rezidivfreien Überlebens zeigt. Sekundäre Endpunkte der Studie sind das gesamte Überleben, Bestimmung des prädiktiven Wertes der Tumorausdehnung bei positivem Wächterlymphknoten und Auftreten von regionären Rezidiven und Fernmetastasierung bei negativem Wächterlymphknoten (Abb. 3).

Es werden 2190 Patienten einer Wächterlymphknotendiagnostik unterzogen und nachfolgend 438 Patienten auf die beiden Studienarme randomisiert. Die Rekrutierungszeit beträgt voraussichtlich 2 bis 3 Jahre, die Nachbeobachtungszeit 3 Jahre nach Abschluss der Rekrutierung, so dass die Gesamtstudiedauer 5 bis 6 Jahre beträgt.

Die Wächterlymphknotenbiopsie wird weltweit als eine grundsätzliche Methode des Lymphknotenstaging beim Melanom gesehen. Inzwischen wird allgemein akzeptiert, dass ein positiver Wächterlymphknotenbefund den wichtigsten prognostischen

Faktor für das Gesamtüberleben darstellt. Zur Zeit ermöglicht die Wächterlymphknotenbiopsie nur eine Verbesserung des Stagings und somit eine prognostische Information.

Darüber hinaus wird eine Patientengruppe identifiziert, die ein besonders hohes Risiko für eine metastatische Erkrankung zeigt. Die lymphatische Wächterlymphknotendiagnostik hat somit einen potenziellen diagnostischen Wert. Die entscheidende Frage ist jedoch, ob das diagnostische Verfahren Wächterlymphknotenbiopsie als minimal invasives operatives Vorgehen auch einen therapeutischen Nutzen hat [11, 14, 18]. Sei es dass ein gezieltes operatives Vorgehen, gefolgt von radikaler Lymphadenektomie das Gesamtüberleben der so behandelten Patienten verbessert oder dass eine nachfolgend adjuvante Melanomtherapie das Gesamtüberleben verlängert. Diese Fragen sind zur Zeit Gegenstand der hier vorgestellten weltweiten Studienkonzepte (Abb. 2).

### Literatur

- Abramson LR. Sentinel-lymph-node biopsy. *N Engl J Med* 1999; 340: 317–319
- Bachter D, Balda BR, Vogt H, Buchels H. Die „sentinel“ Lymphnodektomie mittels Szintillationsdetektor. Eine neue Strategie in der Behandlung maligner Melanome. *Hautarzt* 1996; 47: 754–758
- Balch CM, Buzaid AC, Atkins MB, Cascinelli N, Coit DG, Fleming ID, Houghton A Jr, Kirkwood JM, Mihm MF, Morton DL, Reintgen D, Ross MI, Sober A, Soong SJ, Thompson JA, Thompson JF, Gershenwald JE, McMasters KM. A new American Joint Committee on Cancer staging systems for cutaneous melanoma. *Cancer* 2000; 88: 1484–1491
- Blaheta HJ, Ellwanger U, Schitteck B, Sotlar K, Maczey E, Breuninger H, Thelen MH, Bueltmann B, Rassner G, Gaber C. Examination of regional lymph nodes by sentinel node biopsy and molecular analysis provides new staging facilities in primary cutaneous melanoma. *J Invest Dermatol* 2000; 114: 637–642
- Bland KI. Microstaging of sentinel lymph nodes. *Ann Surg Oncol* 1999; 6: 15–16
- Bognar J, Nagy P, Kadar E, Bajtai A, Mayer A, Daroczy J, Jakob F. The current surgical treatment of primary malignant melanoma of the skin. *Acta Chir Hung* 1997; 36: 37–38

- <sup>7</sup> Bongers V, Rinkes HMB, Barneveld PC, Caninga van Dijk MR, van Rijk PP, van Vloten WA. Towards quality assurance of the sentinel node procedure in malignant melanoma patients: a single institution evaluation and a European survey. *Eur J Nucl Med* 1999; 26: 84–90
- <sup>8</sup> Bostick PJ, Morton DL, Turner RR, Huynh KT, Wang HJ, Elashoff R, Essner R, Hoon DS. Prognostic significance of occult metastases detected by sentinel lymphadenectomy and reverse transcriptase-polymerase chain reaction in early-stage melanoma patients. *J Clin Oncol* 1999; 17: 3238–3244
- <sup>9</sup> Brady MS, Coit DG. Lymphatic mapping in the management of the patient with cutaneous melanoma. *Cancer J* 1997; 10: 87–93
- <sup>10</sup> Brady MS, Coit DG. Sentinel lymph node evaluation in melanoma. *Arch Dermatol* 1997; 133: 1014–1020
- <sup>11</sup> Brobei A, Kamath D, Cruse CW, Rapaport DP, Wells KE, Shons AR, Messina JL, Glass LF, Berman CG, Puleo CA, Reintgen DS. The clinical relevance of sentinel lymph nodes identified with radiolymphoscintigraphy. *J Fla Med Assoc* 1997; 84: 157–160
- <sup>12</sup> Carlson GW, Murray DR, Greenlee R, Alazraki N, Fry-Spray C, Poole R, Blais M, Hestley A, Vansant J. Management of malignant melanoma of the head and neck using dynamic lymphoscintigraphy and gamma probe-guided sentinel lymph node biopsy. *Arch Otolaryngol Head Neck Surg* 2000; 126: 433–437
- <sup>13</sup> Cascinelli N, Morabito A, Saninami M et al. Immediate or delayed dissection of regional nodes in patients with melanoma of the trunk: A randomized trial - WHO Melanoma Programme. *Lancet* 1998; 14: 793–796
- <sup>14</sup> Emilia JC, Lawrence W Jr. Sentinel lymph node biopsy in malignant melanoma: the standard of care? *J Surg Oncol* 1997; 65: 153–154
- <sup>15</sup> Gennari R, Stoldt HS, Bartolomei M, Zurrada S, Testori A, Mazzarol G, Paganelli G, Veronesi U. Sentinel node localisation: A new prospective in the treatment of nodal melanoma metastases. *Int J Oncol* 1999; 15: 25–32
- <sup>16</sup> Gershenwald JE, Thompson W, Mansfield PF, Lee JE, Colome MI, Tseng CH, Lee JJ, Balch CM, Reintgen DS, Ross MI. Multi-institutional melanoma lymphatic mapping experience: the prognostic value of sentinel lymph node status in 612 stage I or II melanoma patients. *J Clin Oncol* 1999; 17: 976–983
- <sup>17</sup> Koller J, Rettenbach L. Sentinel-Lymph-Node Biopsie. *Hautarzt* 2000; 51: 47–56
- <sup>18</sup> McNeil C. Sentinel node biopsy: studies should bring needed data. *J Natl Cancer Inst* 1998; 90: 728–730
- <sup>19</sup> Morton DL, Chan AD. Current status of intraoperative lymphatic mapping for early stage melanoma. *J Am Coll Surg* 1999; 189: 213–223
- <sup>20</sup> Morton DL, Chan AD. The concept of sentinel node localization: how it started. *Sem Nucl Med* 2000; 30: 4–10
- <sup>21</sup> Morton DL, Thompson JF, Essner R, Elashoff R, Stern SI, Nieweg OE, Rosses DF, Karakousis CP, Mozzillo N, Reintgen D, Wang HJ, Glass EC, Cochran AJ. Validation of the accuracy of intraoperative lymphatic mapping and sentinel lymphadenectomy for early-stage melanoma: a multicenter trial. *Multicenter Selective Lymphadenectomy Trial Group. Ann Surg* 1999; 230: 453–465
- <sup>22</sup> Morton DL, Wen DR, Cochran AJ. Management of early-stage melanoma by intraoperative lymphatic mapping and selective lymphadenectomy. *Surg Oncol Clin North Am* 1992; 1: 247–259
- <sup>23</sup> Reintgen DS, Brobeil A. Lymphatic mapping and selective lymphadenectomy as an alternative to elective lymph node dissection in patients with malignant melanoma. *Hematol Oncol Clin North Am* 1998; 12: 807–821
- <sup>24</sup> Retsas S. Sentinel-lymph-node biopsy. *N Engl J Med* 1999; 340: 318–319