

Erratum

In Heft 3/2003 wurde in der Arbeit E. M. Jung et al.: B-Flow zur verbesserten sonographischen Beurteilung von Dialyse-Shunt-Stenosen (Forschr Röntgenstr 2003; 175: 387–392) die Reihenfolge innerhalb der Abbildung **5a–d** vertauscht.

Wir bitten diesen Fehler zu entschuldigen.

Hier folgt die richtige Reihenfolge der Abbildung:

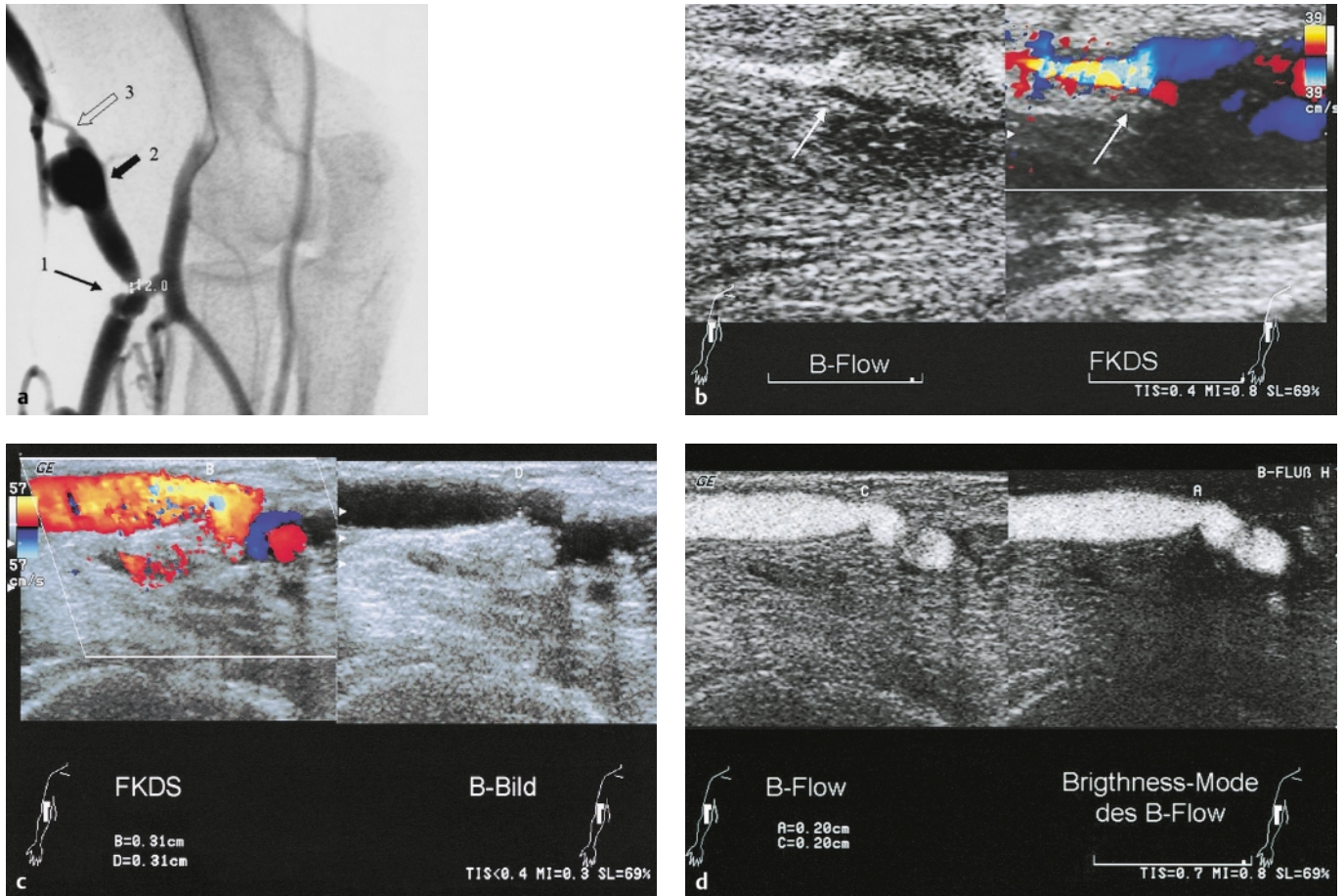


Abb. 5 (a) Cubitaler Hämodialyse-Shunt: i.a. DSA Anastomosensstenose (→), Restlumen 2 mm, venöses Aneurysma (◄) und Shuntvenenstenose (⇐). (b) Venöse Stenose: ← Flussdetektion mit der FKDS und im B-Flow. Nur im B-Flow sind die echoarmen appositionellen Wandveränderungen nachweisbar. (c) Beim gleichen Patienten:

Darstellung der Anastomose im B-Bild und mit der FKDS. Deutliche Turbulenzen, Aliasing und Vibrationsartefakte in der FKDS. (d) Flussdarstellung bei Anastomosensstenose im B-Flow. Im Subtraktionsbild des Brightness-Mode der B-Flow-Erfassung des Restlumens vergleichbar der i.a. DSA ohne Überzeichnung (Durchmesser 2 mm).