W. Bär[1]
J. Wakili[1]
G. Márquez de Bär[1]
H. Steinhauer[2]
H. Schweisfurth[3]

Ungewöhnliche grampositive Stäbchenbakterien als Auslöser von Pneumonien

Unusual Gram Positive Rods, Causing Pneumonia

Zusammenfassung

Es werden drei Patienten vorgestellt, die eine Pneumonie durch ungewöhnliche, gram positive Stäbchen hatten. Fall 1 war ein pulmonal vorgeschädigter, 84-jähriger Patient mit Verdacht auf Tbc, bei dem *Nocardia spec.* als Erreger isoliert wurde. Fall 2 war ein alkoholkranker, 46-jähriger Patient mit Pneumonie, bei dem *Actinomadura madurae* als Erreger isoliert wurde. Fall 3 war ein 58-jähriger Patient mit Pneumonie bei myelodysplastischem Syndrom (MDS), bei dem *Nocardia asteroides* isoliert wurde. Allen gemeinsam war, dass sie eine Einschränkung der Immunität aufwiesen (Alter, Alkoholismus und MSD), eine vorgeschädigte Lunge hatten und differenzialdiagnostisch an Tuberkulose gedacht wurde (Fall 1 und 2). Therapeutisch konnte die Infektion durch *Actinomadura madurae* mit Clindamycin beherrscht werden. Die Therapie der Nocardien mit Moxifloxacin (Fall 1) oder Bactrim (Fall 3) war nur bedingt wirkungsvoll. Im Anhang werden sechs Arten von gram positiven Stäbchen (Nocardien, Actinomyzeten, Actinomadura, Rhodococcus, Corynebakterien und Bazillen) als mögliche Pneumonieerreger zusammenfassend dargestellt.

Abstract

In the last decade, a growing number of patients with pneumonia, caused by unusual gram positive rods have been observed. Mostly, the patients had been infected as a consequence of impaired immunity. In some cases, bioterroristic activities may also induce pneumonia by gram positive rods *(B. anthracis)*. In order to bring these organisms to the attention of the medical community, we present three clinical cases and describe six species of gram positive rods, known to provoke this kind of pneumonias. Case 1 was a 84 years old patient with impaired lungfunction. He was suspecious of tuberculosis (Tbc). *Nocardia spec.* was isolated. Case 2 was an alcoholic of 46 years with pneumonia. Reactivation of Tbc was suspected. *Actinomadura madurae* has been isolated. Case 3 was a patient of 58 years with myelodysplastic syndrom (MDS) and pneumonia. *N. asteroides* was isolated. All patients shared impaired immunity (age, alcoholism, MDS) with impaired lungfunctions; Tbc had been suspected (Case 1 + 2). Infection by *A. madurae* was contained by Clindamycin. Therapy of Nocardia with Moxifloxacin (Case 1) or Bactrim (Case 3) was only partly effective. In the appendix, six species of gram positive rods which are known to cause pneumonia, are summarized (Nocardia, Actinomyceta, Actinomadura, Rhodococcus, Corynebacterium and Bacillus).

Dieses Dokument wurde zum persönlichen Gebrauch heruntergeladen. Vervielfältigung nur mit Zustimmung des Verlages.

Institutsangaben
[1]Institut Medizinische Mikrobiologie (Leiter: Chefarzt Dr. med. habil. Bär),
[2]II. Medizinische Klinik (Leiter: Chefarzt Prof. Dr. med. Steinhauer)
[3]III. Medizinische Klinik (Leiter: Chefarzt Prof. Dr. med. Schweisfurth), Carl-Thiem-Klinikum Cottbus

Korrespondenzadresse
Dr. med. habil. W. Bär · Carl-Thiem-Klinikum · Institut für Mikrobiologie und Krankenhaushygiene · Thiemstrasse 111 · 03048 Cottbus · E-mail: Mikrobiologie@ctk.de oder baer@ctk.de

Eingereicht: 30. 8. 2002 · **Nach Revision angenommen:** 30. 3. 2003

Bibliografie
Pneumologie 2003; 57: 259–267 © Georg Thieme Verlag Stuttgart · New York · ISSN 0934-8387

Einleitung

Innerhalb eines Jahres wurden in unserem Krankenhaus drei Patienten mit einer durch grampositive Stäbchen verursachten Pneumonie eingewiesen. Wenn man die Literatur zu Rate zieht [8, 38], lässt sich in der Tat erkennen, dass einzelne grampositive Erreger in den letzten zehn bis fünfzehn Jahren häufiger im Zusammenhang mit einer Pneumonie beobachtet werden konnten. Bestimmte Spezies, wie z. B. *Bacillus anthracis*, wurden dabei seltener gefunden, andere wiederum (Nocardien) werden häufiger bzw. überhaupt erst in neuerer Zeit bei Infektionen des unteren Respirationstraktes beobachtet (z. B. Actinomadura) [21].

Dies gab Anlass, diese Gruppe von bakteriellen Pneumonieerregern ins Blickfeld des Interesses zu rücken. Möglicherweise führen diese Keime häufiger zu Infektionen des unteren Respirationstraktes als allgemein angenommen.

Im vorliegenden Artikel sollen drei Fälle von Patienten mit durch solche Bakterien hervorgerufene Pneumonie (Nocardien, Actinomadura) sowie weitere Erreger vorgestellt werden: coryneforme Bakterien (Corynebacterien, Propionibacterien), *Bacillus anthracis*, Actinomyzeten und *Rhodococcus equi*.

Viele der grampositiven Stäbchenbakterien sind zumeist Kommensalen oder transiente Bewohner der normalen Haut- sowie Schleimhautflora des Nasopharynx (coryneforme Bakterien), oder sie kommen ubiquitär im Erdreich vor (Nocardien, *Rhodococcus equi*). Meistens werden sie nicht nachgewiesen, da die gewonnenen Materialien zu kurz bebrütet werden, oder sie erfahren keine ausreichende Würdigung als kausatives Agens, und man wertet sie als Kontaminanten. Dabei nehmen gerade Infektionen mit opportunistischen Erregern als Folge der wachsenden Zahl von Patienten mit konsumierenden Erkrankungen (Leukämien, maligne Tumoren, AIDS) oder Vorschäden, insbesondere des Bronchialsystems (COPD), stetig zu. Aber auch Alkoholabusus, maschinelle Beatmung und medikamentös bedingte vorübergehende oder dauernde Immunsuppression, wie z. B. bei Chemotherapie oder längerer Kortikosteroidbehandlung, prädisponieren für den Erwerb von Infektionen mit o. g. Erregern [2].

Bei entsprechendem Verdacht und Hinweis von Seiten des Klinikers müssen die gewonnenen Materialien einer gezielten mikrobiologischen Diagnostik mit längeren Bebrütungszeiten und ggf. Einsatz von Spezialnährmedien und -verfahren zugeführt werden. Dies käme besonders bei Erkrankungen mit chronisch-prolongiertem Verlauf oder vermindertem bzw. fehlendem Ansprechen auf eine antibiotische Therapie infrage; gerade wenn typische Keime (z. B. *M. tuberculosis*) als ursächliches Pathogen nicht isoliert oder verantwortlich gemacht werden konnten.

Im Folgenden stellen wir Kasuistiken und die Vertreter dieser Gruppe grampositiver Pneumonieerreger einzeln vor. Eine Synopsis dieser Erreger findet sich in Tab. **1**.

Fall 1

1997 erfolgte die erste stationäre Aufnahme des damals 84-Jährigen wegen intermittierendem Fieber bis zu 38 °C, Abgeschlagenheit, Husten, Nachtschweiß und Inappetenz nach einer Katarakt-OP bei Verdacht auf eine reaktivierte Lungentuberkulose, die 1946 erstmals diagnostiziert wurde. Außerdem wurde 1934 eine Appendektomie und 1965 eine Cholezystektomie durchgeführt. 1976 erlitt er einen Spontanpneumothorax.

Tab. **1** Zusammenfassung wichtiger Charakteristika seltener grampositiver Infektionserreger

	Nocardien	*Aktinomyceten*	*Aktinomadura*	*Rhodococcus*	*Corynebakterien*	*B. anthracis*
Vorkommen	– Erde	– Gastrointestinaltrakt – Genitaltrakt	– Erde	– Erde – feuchte Biotope	– Gastrointestinaltrakt – Haut	– ubiquitär in der Umwelt – tierische Produkte
Prädisposition	– lymphoretikuläre Tumoren – Chemotherapie – Immundefekte – Kollagenosen – chron. obstruktive Lungenerkrankung	–mangelhafte Mundhygiene – pulm. Vorschaden – Kortisontherapie – Nikotinabusus – Alkoholabusus – Diabetes	– Suppression der lymphozytären Abwehr – berufliche Exposition	– HIV – solide Tumoren – Organtransplantation	– pulmonale Erkrankungen – Immunsuppression – Alkoholismus	– berufliche Exposition (Tiere, tierische Produkte)
Manifestationsort	– Lunge – ZNS – Knochen	– zerviko-faszial – Lunge – Abdomen	– Extremitäten – Lunge (selten)	– Lunge – Hirn	– Haut – Lunge	– Haut – Darm – Lunge
Therapie	– Cefalosporine 3. Gen. (außer N. farcinica) + Amikazin – Monobactam plus Amikazin (ca. 2 Wochen) – gefolgt von Minocyclin (1 Jahr)	– Penicillin G – Ampcillin + Sulbactam – Cefalosporin (3. Gen.) 3 – 12 Monate	– Dapsone – Cotrimoxazol – Streptomycin Monate – Jahre	– Monobactam + Aminoglycoid (bis 2 Wochen) gefolgt von: – Chinolon – Makrolid (ca. 2 Monate)	– Penicillin – Aminopenicillin	– Penicillin G + Aminoglycosid – Ciprofloxacin
klinische Präsentation	– nekrotisierende, abszedierende Infektion	– granulomatös-abszedierende Infektion mit Fistelbildung	– granulomatöse Entzündung (Myzetom) mit Fistelbildung	– pyogranulomatöse Infektionen – Abszesse	– chronische Infektionen der Haut und inneren Organe	– Milzbrand

Dieses Dokument wurde zum persönlichen Gebrauch heruntergeladen. Vervielfältigung nur mit Zustimmung des Verlages.

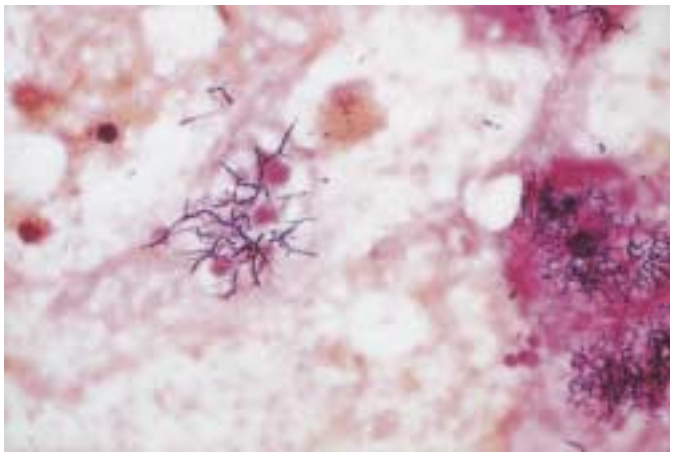

Abb. **1** Direktpräparat aus der BAL (Gramfärbung). Zu sehen sind myzelartig gelagerte, grampositive (blaue) Stäbchen. Vergrößerung (1000 ×).

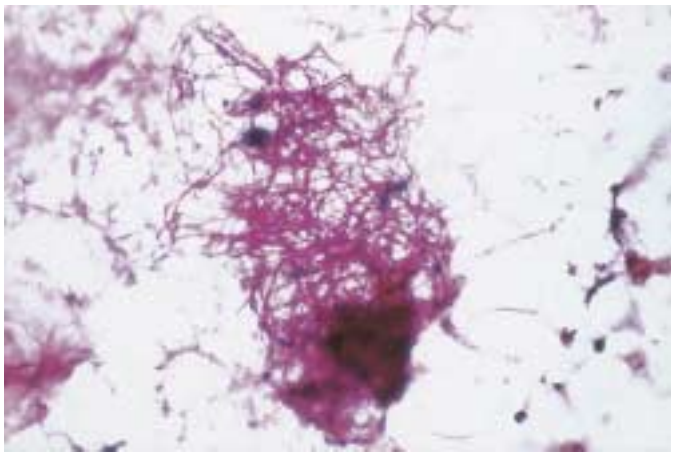

Abb. **2** Gleiches Material wie in Abb. 1, partiell säurefest gefärbt.

Bei stationärer Aufnahme erschien der 84-Jährige in gutem Ernährungs- und Kräftezustand. Hinweise einer pulmonalen oder kardialen Dekompensation fanden sich nicht. Der Blutdruck betrug 150/100 mm Hg, die Herzfrequenz 84/min. Die Blutgase zeigten eine respiratorische Partialinsuffizienz. Die Bodyplethysmographie ergab keinen Hinweis für eine obstruktive oder restriktive Ventilationsstörung. Bronchoskopisch wurde eine schwere eitrige Bronchitis beschrieben. Im Bronchialsekret wurden *Streptococcus pneumonie* nachgewiesen und eine gezielte Therapie mit Ampicillin und Sulbactam über 10 Tage durchgeführt. Im Jahr 1999 wurde der Patient erneut stationär wegen einer Pneumonie eingewiesen. Bronchoskopisch fanden sich wiederum Anzeichen einer eitrigen Bronchitis. Die Mikrobiologie aus der bronchoalveolären Lavage ergab grampositiv gefärbte, myzelartig gelagerte Stäbchen (Abb. **1**). Diese Keime waren in der Ziehl-Neelsen (ZN)-Färbung nicht darstellbar, wohl aber in der modifizierten ZN-Färbung (Abb. **2**). Die Isolate konnten sowohl auf Blutagar (Abb. **3**) als auch auf Löwenstein-Jensen-Agar (Abb. **4**) mit ausgeprägten Luftmyzelbildungen angezüchtet werden. Spezialuntersuchungen der Isolate deuten auf eine neue Subspezies von *Nocardia asteroides* oder auf eine neue Nocardia-Spezies hin.

(P. Schaal, pers. Mitteilung). Die sofortige Therapie erfolgte mit Levofloxacin.

Darunter bildeten sich die röntgenologisch nachgewiesenen Infiltrate (Abb. **5**) in beiden Lungenoberfeldern zurück.

Bereits zwei Jahre vorher war aus Bronchialsekret einmal eine Nocardie isoliert worden; der Befund wurde damals aber nicht als relevant erachtet.

Im Jahr 2000 wurde der Patient wiederum stationär wegen zunehmender Dyspnoe und Husten in unsere Notaufnahme eingewiesen. Er klagte auch über atemabhängige rechtsthorakale Schmerzen. Bronchoskopisch ergab sich wieder das Bild einer eitrigen Bronchitis. In der Bronchiallavage wurden erneut Nokardien nachgewiesen. Zunächst wurde eine Antibiose mit Moxifloxacin durchgeführt. Wegen einer allergischen Hautreaktion wurde die anfänglich begonnene Therapie mit Trimethoprim vorzeitig abgesetzt.

Etwa ein Jahr später erfolgte wiederum eine stationäre Aufnahme des nun 88-Jährigen wegen Atemnot, Fieber über 38 °C und

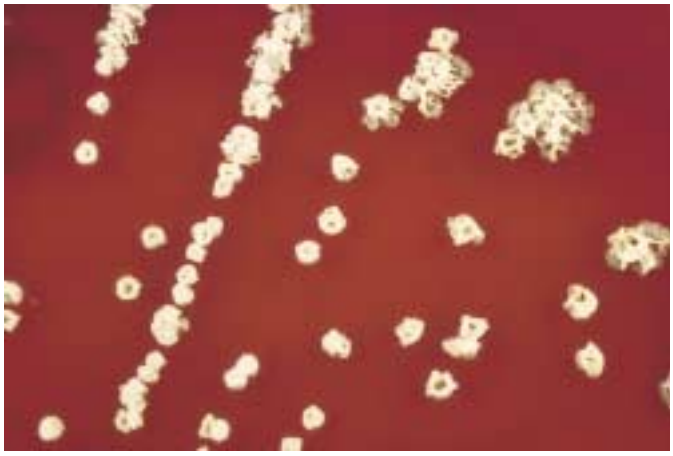

Abb. **3** Wachstum von Nocardia spec. auf Blutagar nach 10 Tagen Bebrütung. Vergrößerung (3 ×).



Abb. **4** Wie in Abb. 3, Wachstum auf Malachit-grün Agar.

Dieses Dokument wurde zum persönlichen Gebrauch heruntergeladen. Vervielfältigung nur mit Zustimmung des Verlages.

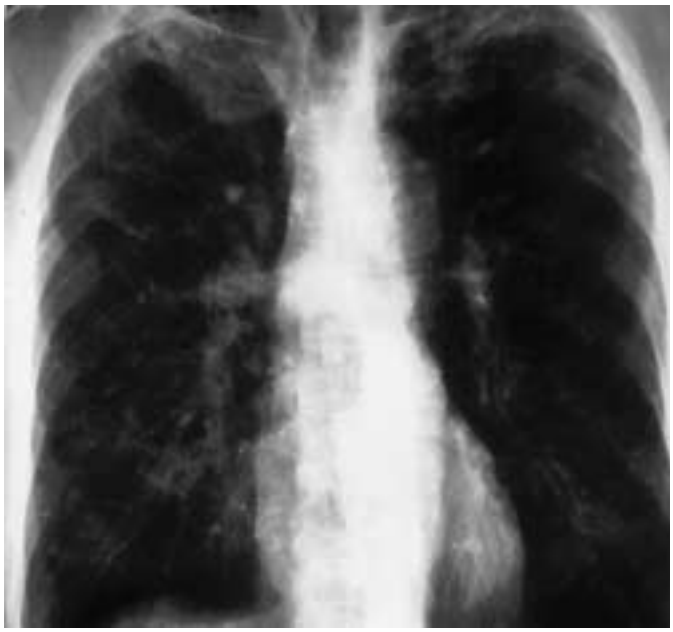

Abb. **5** Thoraxübersichtsröntgen des Patienten. Bei der Aufnahme sieht man Infiltrate in beiden Lungenoberfeldern.

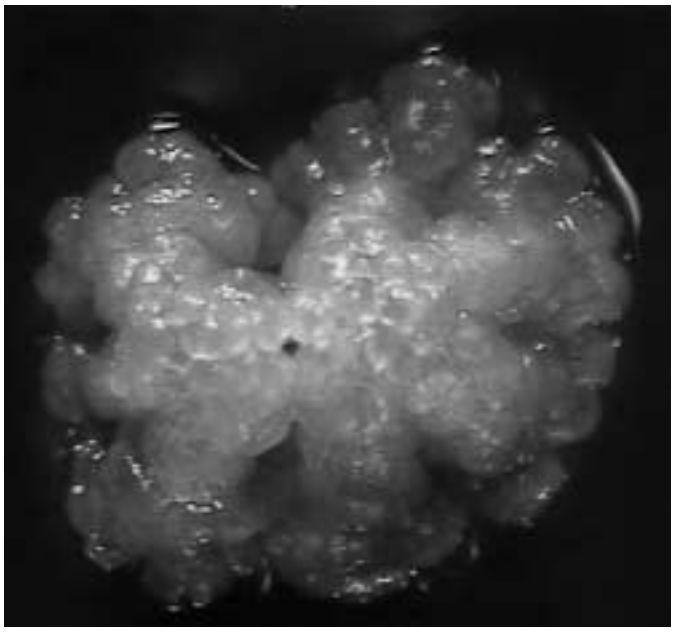

Abb. **6** Wachstum von Actinomadura auf Blutagar nach 2 Wochen Bebrütung (Maßstab 10:1).

produktivem Husten. Röntgenologisch waren in beiden Unterfeldern, links mehr als rechts, feinfleckige Infiltrate nachweisbar. Außerdem bestanden Verdichtungen in beiden Oberfeldern. In der Bronchiallavage wurden nicht-tuberkulöse Mykobakterien (*M. lentiflavum*) und Nocardien nachgewiesen. Die Therapie erfolgte mit Levofloxacin. Darunter bildeten sich die basalen Infiltrate röntgenologisch fast vollständig zurück, so dass der Patient entlassen werden konnte.

Fall 2

Aufgenommen wurde ein 46-jähriger Patient mit Verdacht auf eine Bronchopneumonie links. Anamnestisch war eine Lungentuberkulose bekannt, an der er mit 19 Jahren erkrankt war. Auch bestand eine Alkoholkrankheit.

Bei der Aufnahme erschien der Patient im reduzierten Allgemeinzustand. Über der Pulmo waren links groß- bis mittelblasige Rasselgeräusche zu hören. Die Herzaktionen waren regelmäßig, Herzfrequenz 120/min, Blutdruck re. Arm 100/70 mm Hg. Die Leber war unter dem rechten Rippenbogen tastbar, die Milz war nicht palpabel. Neurologisch war der Patient unauffällig.

Die mikrokapillär entnommenen Blutgase ergaben bei einem pO_2 von 55,9 mm Hg und einem pCO_2 von 30,7 mm Hg eine respiratorische Partialinsuffizienz.

In den Röntgenaufnahmen des Thorax in 2 Ebenen fiel eine homogene Infiltration im Bereich des linken Oberfeldes sowie eine rechtsseitige dreieckige Infiltration im Bereich der lateralen Pleurawand mit vermehrt streifigen verkalkten Strukturen parahilär rechts auf.

In der Bronchoskopie waren alle Ostien einsehbar. In der Bronchialspülung wurden neben *Streptococcus acidominimus* und *Candida albicans* auch *Actinomadura madurae* kulturell nachgewiesen (Abb. **6**).

Wegen der ausgedehnten Bronchopneumonie links mit Nachweis von grampositiver Mischflora erfolgte zunächst eine antibiotische Therapie zunächst mit Cefotiam und Gentamicin. Außerdem wurde eine intensive Physiotherapie durchgeführt. Die nach 3 Wochen vorgenommene Röntgenaufnahme des Thorax ergab eine Rückbildung der Infiltration im Bereich des linken Oberfeldes.

In der computertomographischen Untersuchung des Thorax wurde eine zentrale Raumforderung ausgeschlossen.

Nach 4-wöchiger stationärer Behandlung wurde der Patient im guten Allgemeinzustand entlassen. Da *S. acidominium* und *C. albicans* kaum als Pneumonieerreger in Betracht kommen, muss eine Infektion durch *A. madurae* angenommen werden.

Wegen des mikroskopischen Nachweises an grampositiven Stäbchen wurde die Therapie, vor Bekanntwerden der endgültigen Diagnose, auf Clindamycin umgestellt.

A. madurae scheint bei Pneumonie mit Clindamycin therapierbar zu sein.

Fall 3

Ein 58-jähriger Patient wurde wegen seit sechs Wochen bestehenden rezidivierenden Fieberschüben stationär eingewiesen. Es bestanden morgendlicher Husten mit gelblichem Auswurf, eine Leistungsinsuffizienz sowie innerhalb der letzten acht Wochen eine Gewichtsabnahme von 12 kg. Der Hausarzt hatte, unter der Verdachtsdiagnose einer Pneumonie, für die Dauer von zehn Tagen ein orales Cefalosporin verabreicht. Nachdem hierunter keine Besserung eintrat, erfolgte eine Umstellung auf Roxithromycin, das ebenfalls zu keiner Besserung der Symptomatik führte. Aus der Vorgeschichte waren eine traumatische Daumenendgliedamputation links sowie eine chronische Emphysembronchitis bekannt.

Dieses Dokument wurde zum persönlichen Gebrauch heruntergeladen. Vervielfältigung nur mit Zustimmung des Verlages.

Bei der Aufnahme stellte sich ein Patient in deutlich reduziertem Allgemeinzustand vor (BMI: 24,9 kg/m^2) mit einer Körpertemperatur von 38,6 °C. Die Auskultation der Lungen ergab zunächst keinen pathologischen Befund, Leber und Milz waren nicht tastbar vergrößert. Die weitere klinische Untersuchung ergab ebenfalls keine pathologischen Befunde.

Laborchemisch fielen eine Anämie von 4,0 mmol/l, Hkt 19 %, eine Leukozytose von 16 600/Zellen/µl bei deutlicher Linksverschiebung auf. Das C-reaktive Protein war auf 60 mg/l erhöht.

In den folgenden Tagen wurden wiederholt Temperaturerhöhungen bis 39 °C beobachtet. Die Röntgenaufnahmen der Lungen zeigten, abgesehen von emphysematösen Veränderungen in den apikalen Lungenabschnitten, keine pathologischen Veränderungen.

Die Knochenmarkhistologie zeigte das Vorliegen eines ausgeprägten myelodysplastischen Syndroms (MDS) ohne maligne Transformation. Auch unter vorübergehender Steroidmedikation traten unverändert tägliche Temperaturerhöhungen bis 39 °C auf.

Im Rahmen einer weiteren Verschlechterung des Allgemeinzustandes fiel in der Röntgen-Aufnahme des Thorax in 2 Ebenen eine inhomogene, unscharf begrenzte Verschattung im Bereich des rechten Unterfeldes der Lunge auf. Die daraufhin durchgeführte Bronchoskopie zeigte das Vorliegen einer gering ausgeprägten chronischen Bronchitis. Die mikrobiologische Untersuchung aus der bronchoalveolären Lavage (BAL) ergab den Nachweis von *Nocardia asteroides*. Unter der daraufhin eingeleiteten Therapie mit Trimethoprim-Sulfamethoxazol entfieberte der Patient innerhalb von 48 Stunden. Die röntgenologisch nachgewiesenen Lungenveränderungen bildeten sich jedoch nur sehr verzögert zurück.

Aufgrund einer erhöhten Infektanfälligkeit bei MDS wurde die Trimethoprim-Sulfamethoxazol-Therapie in einer Dosierung von 2 × 960 mg/Tag fortgeführt. Unter der Antibiose kam es zu einer klinischen Besserung des Patienten. Ein Auslassversuch nach 6-monatiger Therapie führte innerhalb von drei Tagen zum erneuten Auftreten hochfieberhafter Temperaturen, so dass die Antibiotikatherapie wieder aufgenommen werden musste.

Beschreibung der Bakterien

Nocardien

E. Nocard beschrieb 1888 eine aerobe Actinomyzetenart als Erreger einer konsumierenden Erkrankung bei Rindern mit pulmonalen Läsionen. 1890/91 entdeckte N. Eppinger den ersten Fall einer Nocardiose beim Menschen.

Nocardien gehören zur Ordnung der Actinomyzetales und sind sporenlose, partiell-säurefeste Stäbchen (s. Abb. **1** und **2**). Nocardien kommen ubiquitär im Erdreich vor und geben diesem den typischen „erdigen" Geruch. Ob sie beim Menschen saprophytär vorkommen können, ist noch nicht abschließend geklärt; möglicherweise besiedeln sie die Haut und den oberen Respirationstrakt.

Infektionen mit Nocardien sind beim Menschen selten. Mitte der 70er-Jahre wurde berichtet, dass in den USA ca. 500 bis 1000 neue Fälle im Jahr auftreten [2]. Männer sind etwa doppelt so häufig betroffen wie Frauen [40].

Die Nocardiose ist eine subakut bis chronisch verlaufende Infektion, die bei Immunkompetenten selten einen unspezifischen bronchopulmonalen Infekt hervorruft [6, 8]. Bei immunsupprimierten Patienten (s. u.) hingegen kommt es in bis zu 50 % der Fälle neben der pulmonalen Primärmanifestation zu einer Disseminierung mit Prädilektion von ZNS und subkutanem Gewebe [2, 27].

Prädisponierende Faktoren sind lymphoretikuläre Malignome, Organ- und Knochenmarktransplantationen, Kortikosteroidtherapie, antineoplastische Chemotherapie, angeborene und erworbene Immundefekte, Kollagenosen sowie eine chronisch-obstruktive Lungenerkrankung. Allerdings ist eine Neutropenie kein signifikanter Risikofaktor für den Erwerb einer Nocardiose, da die Hauptabwehr über eine Makrophagen- und T-Zell-Aktivierung vermittelt wird [2, 40].

Die meisten Infektionen in den gemäßigten Klimazonen werden durch den N.-asteroides-Komplex, *N. brasiliensis* und *N. otitidiscaviarum (N. caviae)* verursacht. Der *N.-asteroides*-Komplex, bestehend aus *N. asteroides* sensu stricto, *N. farcinica* und *N. nova*, ist für die Mehrzahl der schweren invasiven Infektionen verantwortlich [2].

Dabei kann *N. asteroides* (sensu stricto) in 80 – 87 % der Fälle nachgewiesen werden [40]. Infektionen bei immunsupprimierten Patienten, insbesondere wenn es zu einer systemischen Ausbreitung kommt, können mit einer Kombination aus 3. Generations-Cephalosporinen (Cefotaxim) oder Imipenem/Cilastatin und Amikacin intravenös über 1 – 2 Wochen erfolgreich behandelt werden. Eine anschließende über 6 – 12 Monate dauernde Nachbehandlung mit Minocyclin p. o. ist wegen der Rezidivneigung dringend erforderlich [40]. Die Behandlungsdauer der Nocardiose ist dabei nicht standardisiert; die Spanne reicht von 3 – 12 Monaten antibiotischer Therapie, mit initial 2 – 6-wöchiger i. v. Applikation. Darüber hinaus ist erwähnenswert, dass die Gabe von Trimethoprim-Sulfamethoxazol (TMP-SMX) zur Prophylaxe einer Pneumocystis-carinii-Pneumonie aufgrund der zu niedrigen Dosierung nicht vor dem Erwerb einer Nocardiose schützt. In ausreichender Dosierung ist TMP-SMX aber zur Initialtherapie geeignet (Behandlungsdauer 6 Wochen) [37].

N. pseudobrasiliensis, das erst kürzlich von der vorwiegend subkutane Läsionen verursachenden Spezies *N. brasiliensis* abgetrennt worden ist, verursacht Infektionen der Pulmo und des ZNS; auch eine systemische Ausbreitung ist möglich. *N. pseudobrasiliensis* ist empfindlich gegenüber Ciprofloxacin und resistent gegenüber Minocyclin [2].

Infektionen mit *N. otitidiscaviarum (N. caviae)* sind selten; eine typische geografische Ausbreitung ist nicht bekannt. Taniguchi u. Mitarb. [37] konnten 1998 einen 76-jährigen Mann mit pulmonaler *N.-otitidiscaviarum*-Infektion bei COPD erfolgreich mit TMP-SMX behandeln.

Dieses Dokument wurde zum persönlichen Gebrauch heruntergeladen. Vervielfältigung nur mit Zustimmung des Verlages.

N. farcinica führt neben anderen Manifestationen zu pulmonalen und subkutanen Infektionen sowie zerebralen Abszessen. Sie scheint die virulenteste Spezies des *N.-asteroides*-Komplexes zu sein und ist darüber hinaus auch gegen viele Antibiotika resistent: insbesondere gegen Cefotaxim, Ceftriaxon, Cefamandol, Ampicillin, Erythromycin, Gentamicin, Tobramycin, Kanamycin und Sulfonamide. Amikacin dagegen ist sensibel [2, 34].

N. transvalensis wurde zunächst 1927 als Ursache des Mycetoma pedis in Afrika beschrieben; sie kann aber auch Pneumonien mit Disseminierung hervorrufen. Die Isolate weisen eine Resistenzsteigerung gegenüber Amikacin auf [2].

Aufgrund des ubiquitären Vorkommens der Nocardien ist eine Isolierung aus Patientenmaterial nicht zwingend als pathogen zu betrachten. Bei klinisch relevanten Isolaten hingegen sollte immer auch eine Speziesdiagnose erfolgen, da die unterschiedliche Arten verschiedene Resistenzmuster und Virulenzen aufweisen. Für die bis zu drei Wochen dauernde Anzucht ist am besten Material aus Abszessen und subkutanen Infiltraten, Klappenvegetationen, BAL und Fistelsekret geeignet. Die Isolierung aus Liquor und Blutkulturen gelingt wegen der Abkapselungstendenz selten. Nach klinischer Heilung ist eine jahrelange Überwachung notwendig. Auch wurde über Resistenzen berichtet [6].

Actinomyzeten

Actinomyzeten sind Kommensalen der Mundhöhle und finden sich gelegentlich auch im Verdauungs- und Genitaltrakt. Nach lokalen Traumen, chirurgischen Eingriffen oder Aspiration kann es zur Infektion kommen, die sich überwiegend zervikofazial (50% [15]) manifestiert. Die Mehrzahl (60%) der Erkrankungen betrifft Männer zwischen dem 30. und 60. Lebensjahr [15]. Die pulmonale oder thorakale Form der Actinomykose ist selten (15% [15]) und kulturell schwer zu diagnostizieren. De Montpreville u. Mitarb. [24] konnten in 18 von 19 untersuchten Fällen einer pulmonalen Aktinomykose die Diagnose erst histopathologisch aus chirurgisch reseziertem Untersuchungsmaterial stellen. Ergebnisse kürzlich durchgeführter Studien ergaben eine Abnahme der Inzidenz, besonders der klassischen Form mit Infiltration der Brustwand, teilweise bedingt durch verbesserte Mundhygiene und breiteren Einsatz von Antibiotika [24]. Die abdominale Actinomykose tritt in 25% der Fälle auf [15]. Es wird auch über eine Infektion des Uterus berichtet, die mit der Anwendung von intrauterinen Pessaren einhergeht.

Die Actinomykose ist eine subakut bis chronisch verlaufende granulomatöse Entzündung und imponiert durch Infiltration des Gewebes, multiple Abszessbildung, Fistelung (30% der Fälle; [15]) und Bildung eines vielkammerigen Höhlensystems. Aus den Fisteln entleert sich typischerweise dünnflüssiger Eiter, der stecknadelkopfgroße, derbe Körnchen, sog. Drusen, enthält.

Prädisponierend für den Erwerb einer thorakalen Actinomykose sind mangelnde Zahn- und Mundhygiene, Gingivitis und Karies. Daneben begünstigen auch vorbestehende pulmonale Schäden (Tuberkulose, Bronchiektasien), Kortikoidtherapie, Nikotinabusus, Alkoholismus, Diabetes mellitus und auch epileptische Anfälle mit Aspiration von Saprophyten der Mundhöhle eine Actinomykose. Bei der selten auftretenden hämatogenen Streuung kann es zur Beteiligung von subkutanem Gewebe, Knochen, Muskulatur, ZNS, Leber, Niere und Retroperitoneum kommen [15].

Am häufigsten ist *Actinomyces israelii* beteiligt, während andere Spezies eher selten anzutreffen sind *(A. viscosus, A. naeslundii, A. odontolyticus, Arachnia propionica)*. Liaudet u. Mitarb. berichteten 1996 über einen 34-jährigen Mann mit einer pulmonalen Actinomykose mit zusätzlichem Befall des paravertebralen Weichteilgewebes und der Muskulatur des rechten Oberschenkels. Als kausatives Agens konnte der orale Saprophyt *Actinomyces meyeri* isoliert werden. Er neigt eher zur Disseminierung als andere Actinomyzeten [16].

Im Allgemeinen kommen zur Therapie Penicilline (Penicillin G 10–20 Mio./die; Ampicillin plus β-Laktamaseinhibitor) oder alternativ auch 3. Generations-Cephalosporine (Ceftriaxon, 2 g/die i. v. oder i. m.) zum Einsatz. Actinomyzeten sind auch auf Tetracycline, Erythromycin und Clindamycin sensibel. Obwohl Anaerobier, sind sie nicht auf Metronidazol empfindlich. Die Therapiedauer sollte sich aufgrund der Rezidivneigung über drei Monate bis zu einem Jahr erstrecken (Amoxicillin, Phenoxymethylpenicillin p. o. oder Ceftriaxon i. v. 1 × tgl.), [15].

Die Anzucht erfolgt aus Fistelsekret, Material aus Feinnadelpunktion, Trachealsekret oder BAL. Jedoch gelingt die kulturelle Isolierung und Identifizierung in mehr als 50% der Fälle nicht.

Actinomadura

Actinomadura ist eine pathogene, den Actinomyzeten verwandte Art, die 27 Spezies umfasst. Sie bildet ein nicht fragmentierendes, stark verzweigtes Substratmyzel und gelegentlich auch ein Luftmyzel aus (s. Abb. **5**).

In tropischen und subtropischen Ländern kommt es endemisch zum Auftreten des Myzetoms, einer chronischen, progressiv verlaufenden, relativ schmerzlosen, subkutanen granulomatösen Entzündung, die entweder durch Pilze (Eumyzetom) oder durch Bakterien (Actinomyzetom) verursacht wird [2]. Männer sind häufiger betroffen als Frauen; der Altersgipfel liegt zwischen dem 20. und 40. Lebensjahr, was der Gruppe der Berufstätigen entspricht. Es sind insbesondere Landwirte, Holzfäller und Hirten betroffen, da Actinomadura ein im Erdreich und auf der Vegetation lebender Saprophyt ist. Eine partielle Suppression der zellvermittelten Abwehr und HIV prädisponieren zum Erwerb einer Infektion [17, 21]. In dem von uns publizierten Patient (Fall 2) war nur Alkoholismus als immunologisch relevante Suppression bekannt.

Die Inkubationszeit des Myzetoms ist nicht ganz klar; sie kann ein paar Monate bis einige Jahre betragen. Prädilektionsstellen sind die Füße (70% [7]), die Hände (12%) und in absteigender Reihenfolge Beine, Arme, Knie, Kopf und Nacken, Oberschenkel und Perineum. Bei infiltrativer Ausdehnung können die Muskulatur, die Knochen, Nerven und Sehnen miteinbezogen sein. Selten kommt es zur lymphatischen Ausbreitung.

Infektionen, die durch *A. pelletieri* oder *N. brasiliensis* hervorgerufen werden, sind aggressiver, zellreicher und infiltrativ wachsend. Bei Patienten mit HIV ist auch eine Infektion ohne Ausbildung eines Myzetoms beschrieben worden [21].

Dieses Dokument wurde zum persönlichen Gebrauch heruntergeladen. Vervielfältigung nur mit Zustimmung des Verlages.

Die Behandlung des Myzetoms erfolgt entsprechend dem kausativen Agens:

Beim Actinomyzetom ist eine chirurgische Behandlung nur in Ausnahmefällen bei Versagen der konservativen Therapie oder ausgedehntem Lokalbefund nötig. Ansonsten können ca. 90% der Fälle erfolgreich antibiotisch behandelt werden. Initial kann Dapson 2 × tgl. 1,5 mg/kg p.o. in Kombination mit Streptomycinsulfat (tgl. 14 mg/kg für die ersten 6 Wochen, anschließend alternierend) verabreicht werden. Effektiver ist die Therapie mit Cotrimoxazol (tgl. 23 mg/kg Sulfamethoxazol und 4, 6 mg/kg Trimethoprim, aufgeteilt in eine morgendliche und abendliche Gabe) und Streptomycinsulfat. Falls beide o.g. Regime nicht den gewünschten Erfolg bringen, können Rifampicin (600 mg tgl.) oder Fansidar (Sulfadoxin 500 mg und Pyrimethamin 250 g) in einer Dosierung von 7,5 mg/kg zwei oder drei mal pro Woche gegeben werden.

Als „Reserveregime" oder bei gefährlicher Lokalisation der Infektion kommt die Gabe von Amikacin allein oder zusammen mit Cotrimoxazol infrage (15 mg/kg/d, aufgeteilt auf zwei Gaben, für drei Wochen).

Die Dauer der Therapie richtet sich nach dem klinischen Erfolg und kann Monate bis Jahre betragen. Eisen und Folsäure sollten substituiert werden. Danach ist eine mehrere Jahre dauernde Beobachtung aufgrund der Rezidivgefahr angezeigt; wobei der Antikörpertiter möglicherweise noch vor dem Auftreten klinischer Symptome ansteigt. Die schlechteste Prognose hat das Myzetom von Kopf und Nacken.

Nach Literaturlage ist bisher ein Fall bei einem HIV-Patienten mit einer durch Actinomadura verursachten Pneumonie bekannt [21]. Wir beschreiben hier den ersten Fall einer Infektion der unteren Luftwege mit *Actinomadura madurae* bei einem Nicht-HIV-Patienten.

Rhodococcus

Rhodococcus spec. ist ein nocardiformes Stäbchen. Ältere Kulturen können Myzel und rötlich gefärbte Kulturen bilden. Rhodococcus macht einen morphogenetischen Zyklus durch. Die Kokkenform (daher der Name: Rhodo„coccus") wandelt sich in lange, verzweigte Filamente um, die wieder zu Kokken fragmentieren können. Rhodokokken stehen Nocardien und Mykobakterien taxonomisch nahe; sie reagieren deshalb z.T. in der Ziehl-Neelsen-Färbung positiv (säurefest). Rhodokokken sind in der Natur weit verbreitet. Sie wurden häufig aus Erde und feuchten Biotopen isoliert.

R. equi ist eine Zoonose. Beim Menschen wurde es erstmals 1967 als Pneumonieerreger nachgewiesen [41]. Die Virulenz von *R. equi* ist nicht gut untersucht; auffällig ist aber, dass virulente Stämme sich gut in Makrophagen vermehren können [25].

R. equi verursacht meistens systemische Infektionen mit Pneumonie [10]. Letztere Gruppe rekrutiert sich zum 95% aus immunsupprimierten Patienten wie bei HIV, soliden Tumoren und nach Organtransplantation [26]. Fälle von chronischer Pneumonie ohne Immunsuppression kommen aber auch vor [14].

Die Rhodococcus-Pneumonie bei Immunsupprimierten hat eine Letalität von 26% [32].

Therapeutisch sollte neben einer chirurgischen Intervention eine antibiotische Behandlung mit Glycopeptiden, Chinolonen, Monobactamen, Aminoglykosiden, Makroliden und Rifampicin durchgeführt werden. β-Lactamantibiotika sind wirkungslos [3,12].

Die Wirkung von Clindamycin, Cotrimoxazol und Tetrazyklin wird unterschiedlich beurteilt. Wegen der eigenwilligen Biologie des Keimes wird eine 2-Phasen-Therapie vorgeschlagen: In der akuten Phase sollten eine Kombination von Antibiotika mit hoher Gewebepenetration verwendet werden, z.B. Monobactam + Aminoglykosid oder Glycopeptid + Rifampicin. Zur Konsolidierung sollte dann eine Monotherapie mit gut intrazellulär wirksamen Antibiotika (z.B. Chinolon, Makrolid) erfolgen. Es kann eine Therapiedauer bis zu zwei Monaten angezeigt sein [3,12].

Coryneforme Bakterien

Bei coryneformen Bakterien handelt es sich um nicht sporenbildende Stäbchen von pleomorpher Zellgestalt. Daher der Name („Coryne" [griechisch], Trommelschlegel). Ihre Zellwand enthält kurzkettige Fettsäuren (Mycolsäuren), was auf ihre verwandtschaftliche Beziehung zu Nocardien und Actinomyceten hindeutet.

Taxonomisch lassen sich zwei Gattungen unterscheiden: Corynebacterium und Propionibacterium. *Corynebacterium spec.* sind aerobe Bakterien, während *Propionibacterium spec.* obligate anaerobe Keime sind. Man findet beide Gattungen auf der Haut, im Darm und in der Mundhöhle des Menschen. Von *C. diphtheriae* abgesehen haben sie nur eine geringe Pathogenität. Aufgrund ihres Habitats werden sie häufig in Hautabstrichen und Blutkulturen beobachtet; i.d. Regel wird dies als Kontamination betrachtet. Die Rolle von *P. acnes* bei Akne vulgaris ist weithin anerkannt. Eine Beteiligung bei Infektionen der Knochen, der Gelenke und des ZNS wurde beschrieben [9].

C. minutissimum wird bei Sepsis und Erythrasma beschrieben [5].

Coryneforme Bakterien wurden bisher nur selten als Erreger von Atemwegsinfektionen beschrieben. Meist liegt eine Grundkrankheit oder eine Immunsuppression vor.

C. striatum wurde als Pneumonieerreger bei einem Patienten mit Alkoholismus [20] und einmal bei einem Patienten ohne bekannte Grunderkrankung [1] beschrieben. Außerdem verursachte es Lungenabszesse.

C. pseudodiphthericum wurde als Pneumonieerreger bei immunologisch Gesunden beschrieben [23]. In größeren Erhebungen in USA und Japan [19] wurden 17 Patienten mit Atemwegsinfektionen beschrieben. Die Hälfte der Patienten hatte eine pulmologische Grundkrankheit. Der Rest verteilt sich auf kardiovaskuläre, onkologische und sonstige Grunderkrankungen. Bei zwei Patienten war keine Grunderkrankung festzustellen.

Als besonders effektiv zeigte sich therapeutisch Penicillin und Ampicillin. Besonders schlecht wirkten Erythromycin, Gentami-

Dieses Dokument wurde zum persönlichen Gebrauch heruntergeladen. Vervielfältigung nur mit Zustimmung des Verlages.

cin und Tetracyclin (alle $MIC_{50\%}$ µ 1 mg/l). Drei Patienten (3%) verstarben.

P. acnes wurde bisher einmal in der Literatur als Erreger einer Bronchopneumonie genannt [4]. Es handelte sich um einen Patienten mit exazerbierter chronischer Lungenerkrankung und interstitieller Fibrose. Der Patient wurde mit Amoxycillin geheilt.

Bazillen

Bei *Bacillus spec.* handelt es sich um sporenbildende aerobe Stäbchen. Durch die Sporenbildung sind Bazillen gegen Umwelteinflüsse extrem resistent. Sie kommen deshalb ubiquitär vor. Bazillen sind i. A. von geringer Pathogenität für den Menschen; ihr kultureller Nachweis aus Patientenmaterial wird daher meist als Umweltkontamination gewertet. Die einzige hochvirulente humanpathogene Ausnahme in dieser Gruppe ist *B. anthracis*.

Der Anthrax oder Milzbrand ist eine Zoonose. Die Sporen werden beim Grasen von Herbivoren aufgenommen. Dort entwickelt sich dann die vegetative Form. Der klassische Milzbrand ist eine durch zwei Toxine hervorgerufene Infektion (Ödemfaktor und Letalfaktor), der sich bei Wiederkäuern meist an den inneren Organen manifestiert. Die Tiere verenden innerhalb weniger Stunden an Multiorganversagen. Diese infizierten bzw. verendeten Tiere sind dann die Ansteckungsquelle für Mensch und Carnivoren.

Der Mensch entwickelt meistens durch direkten Kontakt einen Hautanthrax. Es bilden sich schmerzlose Papeln mit Randsaum („Pustula maligna"). Die Letalität liegt bei ca. 20%. Seltener führt die Ingestion von infiziertem Fleisch zum Darmmilzbrand (Letalität: fast 100%). Noch seltener kann durch Inhalation von kontaminiertem tierischen Material ein „Lungenmilzbrand" hervorgerufen werden. Dieser sowie der Hautmilzbrand sind berufsbedingte Erkrankungen; sie werden bei der Verarbeitung von Tieren erworben (Tierärzte, Metzger, woll- und lederverarbeitende Industrie [„Woolsorters' disease" [13]]). Die Erkrankung wurde bereits in der Bibel als ägyptische Plage beschrieben [22]. Als klinische Entität ist sie seit 1847 bekannt. Die letzten Fälle von Lungenanthrax wurden 1976 in Kalifornien [36] und England [33] beschrieben. Der letzte Ausbruch an Milzbrand wurde in einer Schweizer Textilfabrik, die Ziegenhaar aus Pakistan verarbeitete, zwischen 1978 und 1980 registriert. 24 Arbeiter erkrankten; einer mit Lungenanthrax [29].

Ein ungewöhnlicher Ausbruch ereignete sich im April und Mai 1979 in Swerdlowsk, einer sibirischen Stadt 1400 km östlich von Moskau. In diesem Zeitraum wurden dort 66 Fälle von Lungenmilzbrand registriert. Alle Patienten wohnten in der Nähe, und zwar im Windschatten, einer Fabrik, die vermutlich der biologischen Kriegsführung diente und wo eine nicht genau zu beziffernde Menge an Anthraxsporen freigesetzt wurde [35, 39]. Die Stämme zur Kriegsführung dürften neuerdings dahingehend verändert worden sein, dass ihre Pathogenität gesteigert wurde und sie mehr Resistenzplasmide besitzen [30, 42].

Klinisch tritt nach Inhalation der Sporen ein grippeähnliches Bild auf (Fehldiagnose!); nach 2–3 Tagen kommt es zu schwerer Dyspnoe, Hypothermie und generalisiertem schweren Schock [31]. Im fortgeschrittenen Stadium zeigen die Patienten neben einer fokal nekrotisierenden Pneumonie auch Bilder einer hämorrhagischen Pleuritis und Mediastinitis. Der Tod tritt nach ca. 4 Tagen ein [28, 35].

Der Hautanthrax kann mit PenG (24 Mio/Tag) plus Gentamicin (5 mg/kg/Tag) oder Streptomycin (15 mg/kg/Tag) beherrscht werden. Auch Tetracyclin und Ciprofloxacin scheinen wirksam zu sein (45). Der Lungenanthrax hat trotz antibiotischer Therapie eine fast 100%ige Letalität. Eine aktive Immunisierung gegen das Toxin ist möglich.

Bei schweren und fulminanten Pneumonien, besonders bei beruflich exponierten Personen, sollte auch heute noch an die Möglichkeit eines Milzbrands gedacht werden, da neben importierten Fällen wegen der extrem hohen Umweltresistenz auch autochtone Fälle angenommen werden müssen. Die hohe Umweltresistenz zeigt sich an folgendem Beispiel:

Die vier Hektar große schottische Insel Gruinard, die aus Gründen der biologischen Kriegsführung 1942 experimentell mit ca. 10^{14} Sporen kontaminiert wurde, war 1979 immer noch stark verseucht und wurde deshalb 1986 mit 280 Tonnen Formaldehyd dekontaminiert [18].

Neuerdings erregt *B. anthracis* auch Aufmerksamkeit als Erreger bei bioterroristischem Hintergrund. Im Herbst 2001 gab es in den USA Anschläge mit *B. anthracis*-kontaminierten Postsendungen. Es kam zu elf Fällen Hautanthrax und zu elf Fällen Lungenanthrax (5 Tote).

Diese Anschläge haben eindrucksvoll die „Waffenfähigkeit" von *B. anthracis* unter Beweis gestellt. In Zukunft ist deshalb bei Pneumonie differenzialdiagnostisch ggf. auch an Lungenanthrax zu denken [11].

Literatur

1 Barr JG, Murphy PG. Corynebacterium striatum: An unusual organism isolated in pure culture from sputum. J Infect 1986; 13: 297–315
2 Boiron P, Locci R, Goodfellow M et al. Nocardia, nocardiosis and mycetoma. Med Mycol 1998; 36 (Suppl. I): 26–37
3 Capdevila JA, Buján S, Gavaldà J et al. Rhodococcus equi pneumonia in patients infected with the human immunodefficiency virus. Report of 2 cases and review of the literature. Scand J Infect Dis 1997; 29: 535–541
4 Claeys G, Verschraegen G, De Potter C et al. Bronchopneumonia caused by Propionibacterium acnes. Eur J Clin Microbiol Infect Dis 1994; 13: 747–749
5 Coyle MB, Lipsky BA. Coryneform bacteria in infectious diseases: clinical and laboratory aspects. Clin Microbiol Rev 1990; 3: 227–246
6 Cremades MJ, Menendez R, Santos M et al. Repeated pulmonary infection by nocardia asteroides complex in a patient with bronchiectasis. Respiration 1998; 65: 211–213
7 Davis JD, Stone PA, McGarry JJ. Recurrent mycetoma of the foot. J Foot Ankle Surg 1999; 38: 55–60
8 Dominguez DC, Antony SJ. Actinomyces and nocardia infections in immunocompromised and nonimmuno-compromised patients. J Intern Med Assoc 1999; 91: 35–39
9 Edmiston CE. Arachnia and Propionibacterium: causal commensals or opportunistic diphtheroids. Clin Microbiol Newsl 1991; 13: 57–59
10 Gardner SE, Pearson T, Hughes WT. Pneumonitis due to Corynebacterium equi. Chest 1976; 70: 92–94

Dieses Dokument wurde zum persönlichen Gebrauch heruntergeladen. Vervielfältigung nur mit Zustimmung des Verlages.

[11] Jernigan JA, Stephens DS, Ashford DA et al. Bioterrorism-related inhalation Anthrax: The first 10 Cases reported in the United States. Emerg Infect Dis 2001; 7: 933 – 944
[12] Johnson DH, Cunha BA. Rhodococcus equi pneumonia. Sem Resp Infect 1997; 12: 57 – 60
[13] LaForce FM. Woolsorter's disease in England. Bull NY Acad Med 1978; 54: 956 – 963
[14] Linares MJ, López-Encuentra A, Perea S. Chronic pneumonia caused by Rhodococcus equi in a patient without impaired immunity. Eur Resp J 1997; 10: 48 – 250
[15] Liaudet L, Erard P, Fellrath JM et al. Manifestations cliniques de l'Actinomycose: Revue de la littérature à propos dun cas. Rev Méd de la Suisse Romande 1996; 116: 423 – 428
[16] Liaudet L, Erard P, Kaeser P. Cutaneous and muscular abscesses secondary to Actinomyces meyeri pneumonia. Clin Inf Dis 1996; 22: 185 – 186
[17] Mahgoub ES, Gumaa SA, El Hassan AM. Immunological status of mycetoma patients. Bull Soc Pathol Exot 1977; 70: 48 – 54
[18] Manchee RJ, Broster MG, Stagg AJ et al. Out of Gruinard Island. Salisbury Med Bull 1990; 68 (Suppl.): 17 – 18
[19] Manzella JP, Kellogg JA, Parsey KS. Corynebacterium pseudodiphtheriticum: A respiratory tract pathogen in adults. Clin Infect Dis 1995; 20: 37 – 40
[20] Martinez-Martinez L, Suarez AI, Ortega MC et al. Fatal pulmonary infection caused by Corynebacterium striatum. Clin Infect Dis 1994; 19: 806 – 807
[21] McNeill MM, Brown JM, Scalise G et al. Nonmycetomic Actinomadura madurae infection in a patient with AIDS. J Clin Microbiol 1992; 30: 1008 – 1010
[22] Mikesell P, Ivins BE, Ristroph JD et al. Plasmids, Pasteur, and anthrax. ASM News 1983; 49: 320 – 322
[23] Miller RA, Rompalo A, Coyle MB. Corynebacterium pseudodiphtheriticum pneumonia in an immunologically intact host. Diagn Microbiol Infect Dis 1986; 4: 165 – 171
[24] de Montpréville VT, Nashashibi N, Dulmet EM. Actinomycosis and other bronchopulmonary infections with bacterial granules. Ann of Diagn Pathol 1999; 3: 67 – 74
[25] Mosser DM, Hondalus MK. Rhodococcus equi: An emerging opportunistic pathogen. Trends in Microbiology 1996; 4: 29 – 30
[26] Muñoz P, Burillo A, Palomo J et al. Rhodococcus equi infection in transplant recipients. Transplantation 1998; 65: 449 – 453
[27] Oerlemans WGH, Jansen ENH, Prevo RL et al. Primary cerebellar nocardiosis and alveolar proteinosis. Acta Neurol Scand 1998; 97: 138 – 141
[28] Penn CC, Klotz SA. Anthrax pneumonia. Sem Resp Infect 1997; 12: 28 – 30
[29] Pfisterer RM. An anthrax epidemic in Switzerland. Clinical, diagnostic and epidemiological aspects of a mostly forgotten disease. Schweiz Med Wochenschr 1991; 121: 813 – 825
[30] Pile JC, Malone JD, Eitzen EM et al. Anthrax as a potential biological warfare agent. Arch Intern Med 1998; 158: 429 – 434
[31] Plotkin SA, Brachman PS, Utell M et al. An epidemic of inhalatation anthrax, the first in the twentieth century. Am J Med 1960; 29: 992 – 1001
[32] Scott MA, Graham BS, Verrall R et al. Rhodococcus equi – an increasingly recognized opportunistic pathogen. Clin Microbiol Infect Dis 1995; 103: 649 – 654
[33] Severn M. A fatal case of pulmonary anthrax. Br Med J Med 1976; 3: 748
[34] Shishido H, Deguchi K, Miyake S et al. Multiple drug-resistant Nocardia asteroides isolated from a patient with pulmonary nocardiosis. Resp Med 1998; 92: 873 – 893
[35] Shlyakhov E, Rubinstein E. Anthrax: a zoonosis and a biological weapon. Infect Dis Clin Pract 1999; 8: 270 – 273
[36] Suffin SC, Carnes WH, Kaufmann AF. Inhalation anthrax in a home craftsman. Human Pathol 1978; 9: 594 – 597
[37] Taniguchi H, Mukae H, Ashitani J et al. Pulmonary Nocardia otitidiscaviarum infection in a patient with chronic respiratory infection. Int Med 1998; 37: 872 – 876
[38] Torres OH, Domingo P, Pericas R et al. Infection caused by Nocardia farcinica: case report and review. Eur J Clin Microbiol Infect Dis 2000; 19: 205 – 212
[39] Wade N. Death at Sverdlovsk: a critical diagnosis. Science 1980; 209: 1501 – 1502
[40] Watkins A, Greene JN, Vincent AL et al. Nocardial infections in cancer patients: our experience and a review of the literature. Infect Dis Clin Pract 1999; 8: 294 – 300
[41] Weinstock DM, Brown AE. Rhodococcus equi: An emerging pathogen. Clin Infect Dis 2002; 34: 1379 – 1385
[42] Zilinskas RA. Iraq's biological weapons. JAMA 1997; 278: 416 – 424

Dieses Dokument wurde zum persönlichen Gebrauch heruntergeladen. Vervielfältigung nur mit Zustimmung des Verlages.