Respiratorische Bronchiolitis mit interstitieller Lungenerkrankung (RB-ILD)

G. Goeckenjan

Respiratory Bronchiolitis-associated Interstitial Lung Disease (RB-ILD)

Zusammenfassung

Respiratory bronchiolitis interstitial lung disease (RB-ILD) bezeichnet bei Rauchern auftretende interstitielle Lungenveränderungen, die histopathologisch mit einer bronchiolenzentrierten Ansammlung pigmentierter Alveolarmakrophagen sowie fibrosierenden oder zellulär-entzündlichen Veränderungen des Interstitiums einhergehen. Die Veränderungen entsprechen weitgehend dem Begriff der Kondensat- oder Raucherpneumopathie, die durch eine Ansammlung pigmentierter Alveolarmakrophagen mit blander alveolarseptaler oder peribronchialer Fibrosierung sowie zellulär-entzündliche Veränderungen der Bronchialwandungen gekennzeichnet ist. RB-ILD umfasst neben der bei Rauchern nahezu regelhaft anzutreffenden respiratorischen Bronchiolitis ein breites Spektrum unterschiedlicher Schweregrade der interstitiellen Reaktion auf die exogene Noxe des Inhalationsrauchens, wobei fließende Übergänge zu den als DIP beschriebenen Lungenveränderungen bestehen. Überwiegend handelt es sich bei RB-ILD jedoch um subklinische Veränderungen, die zumeist in Form einer röntgenologisch nachweisbaren diskreten retikulonodulären Zeichnungsvermehrung der Lungen auffallen und sich im HRCT als zentrilobuläre Knötchen, milchglasartige Trübungen, Verdickung der Bronchialwand und retikuläre Strukturvermehrung manifestieren. Oft sind auch Zeichen eines beginnenden Lungenemphysems nachweisbar. Die Lungenfunktion zeigt zumeist nur geringe restriktive oder obstruktive Ventilationsstörungen, oft mit Zeichen einer geringen Lungenüberblähung. Die CO-Diffusionskapazität ist im Allgemeinen gering bis mäßig vermindert. Ausgeprägte interstitielle Lungenveränderungen mit erheblicher restriktiver Ventilationsstörung und arterieller Hypoxämie als Folge von RB-ILD sind selten beschrieben worden. Differenzialdiagnostisch müssen interstitielle Lungenerkrankungen, die durch das Rauchen begünstigt werden

Abstract

Respiratory bronchiolitis-associated interstitial lung disease (RB-ILD) designates interstitial lung changes in smokers, characterized histologically by bronchiolocentric accumulation of pigmented alveolar macrophages and fibrotic or cellular inflammatory changes of pulmonary interstitium. The definition is nearly identical to that of condensate pneumopathy, smoker's pneumopathy or smoker's lung, defined by accumulation of pigmented alveolar macrophages with bland alveoloseptal or peribronchial fibrosis and cellular inflammation of the bronchial wall. In addition to respiratory bronchiolitis, which is found in nearly all smokers, RB-ILD comprises a broad spectrum of varying degrees of the interstitial reaction to the exogenous injury of inhalation smoking with gradual transition to desquamative interstitial pneumonia (DIP). In most cases RB-ILD manifestations are subclinical and detected coincidentally. Radiographic features are reticulonodular and ground glass opacities of the lung. The high resolution computed tomography reveals centrilobular nodules, ground glass opacities, thickening of bronchial walls, and in some cases a reticular pattern. Mild emphysema is frequent. Lung function analysis reveals only minor restrictive or obstructive defects in most cases, often combined with hyperinflation. CO diffusing capacity is slightly to moderately impaired. Pronounced interstitial lung diseases with serious restrictive defects and arterial hypoxemia have been reported infrequently. In differential diagnosis smoking related interstitial lung diseases (DIP, Langerhans cell histiocytosis, idiopathic pulmonary fibrosis) and other interstitial lung diseases have to be excluded. In most cases diagnosis can be achieved by bronchoalveolar lavage and transbronchial lung biopsy. In cases of pronounced interstitial lung disease or assumption of an additional interstitial lung disease besides RB-ILD a thoracoscopic or open lung biopsy can

Dieses Dokument wurde zum persönlichen Gebrauch heruntergeladen. Vervielfältigung nur mit Zustimmung des Verlages.

Serienherausgeber: D. Kirsten, U. Costabel

Institutsangaben
Fachklinik für Lungenerkrankungen, Immenhausen

Korrespondenzadresse
Prof. Dr. med. Gerd Goeckenjan · Fachklinik für Lungenerkrankungen ·
Robert Koch-Str. 3 · 34376 Immenhausen · E-mail: GGoeckenjan@t-online.de

Bibliografie
Pneumologie 2003; 57: 278–287 © Georg Thieme Verlag Stuttgart · New York · ISSN 0934-8387

(DIP, Langerhans-Zell-Histiozytose, idiopathische Lungenfibrose), und auch andere interstitielle Lungenerkrankungen ausgeschlossen werden. Zumeist ist eine Klärung durch die Bronchoskopie mit bronchoalveolärer Lavage und transbronchialer Biopsie möglich. Bei ausgeprägten interstitiellen Lungenveränderungen oder Verdacht auf das Vorliegen einer zusätzlichen interstitiellen Lungenerkrankung neben RB-ILD kann jedoch eine thorakoskopische oder offene Lungenbiopsie erforderlich werden. RB-ILD ist prognostisch günstig. Nach Einstellen des Rauchens kommt es zu einer Rückbildung der Lungenveränderungen. Eine Kortikoid-Therapie ist nicht erforderlich. Todesfälle als Folge von RB-ILD wurden bisher nicht beschrieben. Verlaufskontrollen sind insbesondere zum Ausschluss anderer interstitieller Lungenerkrankungen angebracht. Die RB-ILD ist vermutlich häufiger als zur Zeit angenommen. Ihr klinisches Erscheinungsbild geht meist im Rahmen der chronischen Raucherbronchitis unter. So werden nur ausgeprägte Formen mit strukturellen Veränderungen, die zu differenzialdiagnostischen Problemen führen, diagnostiziert.

be necessary. RB-ILD has a favourable prognosis. After smoking cessation lung changes are reversible. Corticosteroid therapy is not necessary. A fatal outcome of RB-ILD has not been reported. Follow-up examinations are advisable in order to preclude other interstitial lung diseases. RB-ILD seems to be more frequent than it is assumed at present. The clinical picture is masked in most cases by the concomitant smoking induced chronic bronchitis. Thus only pronounced cases with structural changes and resulting differential diagnostic problems are diagnosed.

Definition

Unter Respiratory bronchiolitis (-associated) interstitial lung disease (RB-ILD) wird eine ausschließlich bei Rauchern auftretende Akkumulation pigmentierter Makrophagen in respiratorischen und membranösen Bronchiolen, Alveolargängen und Alveolen mit begleitenden zellulär-entzündlichen Veränderungen der bronchiolären Wandungen und entzündlichen oder fibrosierenden Veränderungen des Interstitiums sowie klinischen und radiologischen Zeichen einer interstitiellen Lungenerkrankung verstanden [1,15,27]. Im deutschen Schrifttum wurden die Veränderungen unter dem Begriff Kondensat- oder Raucherpneumopathie beschrieben [10,11,24].

Historischer Überblick

Interstitielle Lungenveränderungen als Folge des Tabakrauchens sind wegen der im Vordergrund stehenden Schädigungen durch chronische Bronchitis, Atemwegsobstruktion, Emphysem und Bronchialkarzinom lange Zeit übersehen worden. Die bei einem Teil der Raucher radiologisch nachweisbaren streifig-fleckförmigen interstitiellen Lungenveränderungen wurden als „dirty lung“ oder „dirty chest“ bezeichnet. Auerbach u. Mitarb. [2] wiesen 1963 in einer Autopsie-Studie die Abhängigkeit der Häufigkeit einer Lungenfibrose vom Alter und vom Rauchen mit einer Dosis-Wirkungsbeziehung zum Zigarettenkonsum nach. Außerdem fanden sie bei Rauchern eine Verdickung der Wandung der Bronchiolen, die jedoch keine Dosis-Wirkungs-Beziehung erkennen ließ. Weiss [40] vermutete 1969 einen ursächlichen Zusammenhang zwischen Zigarettenrauchen und diffuser Lungenfibrose. In späteren Studien an Patienten mit idiopathischer Lungenfibrose (IPF) fand sich ein Raucheranteil von 41–83% [19,33] und eine Erhöhung des Risikos der Entwicklung einer IPF bei Rauchern um den Faktor 1,6 bis 2,9 (Odds-Ratio) [4,19].

Niewoehner u. Mitarb. [28] definierten 1974 an autoptischem Material von jungen Unfallopfern die respiratorische Bronchiolitis (RB) als eine bei Zigaretten-Rauchern auftretende Schädigung, charakterisiert durch Ansammlung pigmentierter Makrophagen in den respiratorischen Bronchiolen und den angrenzenden Lufträumen, verbunden mit einer leichten Verdickung des peribronchiolären Interstitiums. Die respiratorische Bronchiolitis wurde als Ursache der bei Rauchern auftretenden leichten Lungenfunktionseinschränkungen („small airways disease“) betrachtet und nicht als klinisch bedeutsame Lungenerkrankung angesehen. Myers u. Mitarb. [27] beschrieben 1987 anhand von Lungengewebe, das wegen unklarer interstitieller Lungenveränderungen durch offene Biopsie entnommen worden war, eine respiratorische Bronchiolitis mit interstitieller Lungenerkrankung, die ausschließlich auf starkes Zigarettenrauchen zurückgeführt wurde.

Zusammen mit Müller haben wir 1990 [10–12,16,17,24,25] den Begriff einer Raucher- oder Kondensatpneumopathie geprägt. Die zugrunde liegenden Untersuchungen waren an starken Rauchern vorgenommen worden, die uns wegen radiologisch nachgewiesenen unklaren interstitiellen Lungenveränderungen zugewiesen worden waren und bei denen außer dem Rauchen keine andere Ursache der Lungenveränderungen gefunden werden konnte. Die histologischen Untersuchungen wurden überwiegend an transbronchialen Biopsieproben, in einzelnen Fällen auch an Material von offenen Lungenbiopsien vorgenommen. Da hier die Veränderungen im alveolären Lungengewebe mit massiver Ansammlung von Kondensatmakrophagen und Makrophagen-vermittelter Aktivierung mesenchymaler Zellen im alveolarseptalen Interstitium sowie blander alveoloseptaler Fibrosierung im Vordergrund standen, wurde von uns der Begriff Pneumopathie gewählt.

Katzenstein und Myers [15] haben in ihrer 1998 vorgelegten Revision von Liebows Klassifikation der interstitiellen Pneumonien eine Einteilung in UIP (usual interstitial pneumonia), RBILD, AIP (acute interstitial pneumonia) und NSIP (nonspecific interstitial pneumonia) vorgeschlagen (Tab. **1**). Die von Liebow u. Mitarb. [21] 1965 beschriebene „desquamative“ interstitielle Pneumonie

Dieses Dokument wurde zum persönlichen Gebrauch heruntergeladen. Vervielfältigung nur mit Zustimmung des Verlages.

Tab. **1** Klassifikation der idiopathischen interstitiellen Pneumonien mit pathologischen und klinischen Differenzierungsmerkmalen, modifiziert nach Katzenstein und Myers [13]

	UIP	*DIP*	*RBILD*	*AIP*	*NSIP*
Bezeichnung	usual interstitial pneumonia	desquamative interstitial pneumonia	respiratory bronchiolitis interstitial lung disease	acute interstitial pneumonia, Hamman-Rich-Syndrom	non-specific interstitial pneumonia
pathologische Differenzierungsmerkmale					
zeitliches Erscheinungsmuster	heterogen	uniform	uniform	uniform	uniform
interstitielle Entzündung	spärlich	spärlich	spärlich	spärlich	meist deutlich
Kollagenfibrose	herdförmig	variabel, diffus	fokal, mild	nein	variabel, diffus
Fibroblastenproliferation	deutliche Fibroblastenherde	nein	nein	diffus	gelegentlich diffus, selten Fibroblastenherde
BOOP	nein	nein	nein	nein	gelegentlich fokal
mikroskopisch wabiger Umbau	ja	nein	nein	nein	selten
intraalveoläre Makrophagenakkumulation	gelegentlich fokal	diffus	peribronchiolär	nein	gelegentlich fleckförmig
hyaline Membranen	nein	nein	nein	gelegentlich fokal	nein
klinische Differenzierungsmerkmale					
mittleres Alter (J.)	57	42	36	49	49
Vorkommen bei Kindern	nein	selten	nein	selten	gelegentlich
Beginn	schleichend	schleichend	schleichend	akut	subakut, schleichend
Mortalitätsrate (mittlere Überlebenszeit)	68% (5–6 J.)	27% (12 J.)	0%	62% (1–2 Monate)	11% (17 Monate)
Ansprechen auf Steroide	schlecht	teils gut	gut	schlecht	teils gut
komplette Rückbildung möglich	nein	ja	ja	ja	ja

(DIP) wurde von Katzenstein und Myers dem Spektrum der RBILD zugeordnet, da beide Entitäten durch die Akkumulation von Alveolarmakrophagen und nur eine geringe bis mäßige interstitielle Fibrose mit spärlichen zellulär-entzündlichen Infiltraten der Interstitiums gekennzeichnet sind. Außerdem fanden sich die bisher beschriebenen Fälle der DIP zu etwa 90% bei Rauchern. Liebow unterlag bei der Namensgebung dem Irrtum, dass es sich bei der Zellansammlung um eine Desquamation von Alveolardeckzellen handelt. Obwohl man heute weiß, dass dies falsch ist, wird der Begriff DIP im aktuellen Konsensus-Statement der ATS/ERS [1] beibehalten. Müller [26] hat vorgeschlagen, das D in DIP in diapedetisch – statt desquamativ – umzubenennen, um den korrekten Pathomechanismus zu berücksichtigen. Heyneman u. Mitarb. [13] kamen 1999 aufgrund von Studien mittels hochauflösender Computertomographie (HRCT) an Patienten mit histologisch nachgewiesener RB, RB-ILD bzw. DIP zu dem Ergebnis, dass eine beträchtliche Überlappung zwischen den HRCT-Befunden dieser Erkrankungen bestehe, die für das Konzept spreche, dass diese Veränderungen verschiedene Schweregrade der Reaktion der kleinen Atemwege und des Lungenparenchyms auf den Zigarettenrauch darstellten. Eine Zusammenfassung von DIP und RB-ILD ist bisher jedoch nicht allgemein akzeptiert, da DIP im Unterschied zu RB-ILD auch in einem bedeutsamen Anteil bei Nichtrauchern auftritt, im Kindesalter vorkommen kann und in fast 30% der Fälle zum Tode führt (Tab. **1**). Das ATS/ERS-Konsensus-Statement 2002 [1] unterteilt die idiopathischen interstitiellen Pneumonien in IPF, NSIP, COP (cryptogenic organizing pneumonia), AIP, RB-ILD, DIP und LIP (lymphoid interstitial pneumonia) und behält somit die Unterscheidung zwischen RB-ILD und DIP bei.

Bisher wurde nur ein Fall von RB-ILD bei einem Nichtraucher beschrieben, dieser war beruflich gegenüber Lötmitteldämpfen exponiert [22].

Als weitere interstitielle Lungenerkrankung, die durch Tabakrauch gefördert wird, ist die pulmonale Langerhans-Zell-Histiozytose (PLCH) zu erwähnen [3,31]. Somit sind 4 interstitielle Lungenerkrankungen (RB-ILD, DIP, PLCH, IPF) identifiziert worden, die durch das Zigarettenrauchen verursacht oder gefördert werden [33].

Epidemiologie

Verlässliche Zahlen über die Häufigkeit von RB-ILD liegen nicht vor. Schwierig ist insbesondere die Abgrenzung von der RB, die histologisch bei Zigarettenrauchern in einem hohen Prozentsatz nachgewiesen werden kann. Der Nachweis des Vollbildes einer RB-ILD erfordert im Allgemeinen eine offene oder thorakoskopische Lungenbiopsie, die wegen der relativ diskreten Lungenveränderungen und der zu erwartenden günstigen Prognose nur in einem kleinen Teil der Fälle indiziert ist. Eine klinische Bedeutung kommt den durch das Rauchen induzierten interstitiellen Lungenveränderungen nach unserer Auffassung erst dann zu, wenn sie mit radiologisch oder computertomographisch nachweisbaren Lungenveränderungen einhergehen, so dass eine Abgrenzung gegenüber anderen interstitiellen Lungenerkrankungen erforderlich wird. Die bisher seit der Erstbeschreibung 1987 veröffentlichten durch offene oder thorakoskopische Lungen-

Dieses Dokument wurde zum persönlichen Gebrauch heruntergeladen. Vervielfältigung nur mit Zustimmung des Verlages.

biopsie verifizierten Serien von Patienten mit RB-ILD umfassen 113 Fälle [7,14,22,27,29,38].

Cottin u. Mitarb. [7] fanden bei 79 Rauchern mit einem Durchschnittsalter von 40 Jahren, bei denen wegen eines chirurgisch behandelten primären Spontanpneumothorax eine offene oder thorakoskopische Lungenbiopsie durchgeführt wurde, in 70 Fällen (88,6%) eine respiratorische Bronchiolitis, in 53 Fällen (67,1%) zusätzliche interstitielle Veränderungen, die einer RB-ILD zugeordnet wurden und in 9 Fällen (11,4%) ausgeprägte pathologische Veränderungen ähnlich einer DIP. Emphysematöse Veränderungen wurden in 27 Fällen (34,2%), eine Intimafibrose der pulmonalen Arteriolen in 31 Fällen (39,2%) nachgewiesen.

Fraig u. Mitarb. [8] haben 2002 in einer klinisch-pathologischen Studie an 109 Patienten mit RB (98% Raucher oder Ex-Raucher) nur in einem Fall aufgrund klinischer und radiologischer Zeichen einer interstitiellen Lungenerkrankung eine RB-ILD diagnostiziert. Außerdem fanden sie DIP-ähnliche Reaktionen bei 6 Patienten. Nur bei einem dieser Patienten wurde aufgrund des klinischen Nachweises einer interstitiellen Lungenerkrankung eine DIP diagnostiziert. Während ein Teil der Autoren [13,22,38] RB-ILD allein aufgrund des histologischen Befundes diagnostiziert haben, betonen Fraig u. Mitarb. [8], dass weder RB-ILD noch DIP allein aufgrund des histologischen Befundes, sondern nur bei zusätzlichem klinischem Nachweis einer interstitiellen Lungenerkrankung diagnostiziert werden können. Aus den unterschiedlichen diagnostischen Kriterien der Abgrenzung zwischen RB und RB-ILD ergeben sich zwangsläufig stark schwankende Angaben zur Häufigkeit von RB-ILD. Eine RB mit diskreten radiologischen interstitiellen Lungenveränderungen ist relativ häufig, eine RB-ILD mit ausgeprägten interstitiellen Lungenveränderungen jedoch selten.

Die seit der Erstbeschreibung 1965 publizierten Serien der DIP umfassen 119 Fälle, die allerdings nicht in allen Fällen die von Liebow aufgestellten Kriterien erfüllen [5,9,15,21,30].

Klinische Erscheinungsformen

Die Beschwerden bei RB-ILD bestehen überwiegend in Husten und Belastungsdyspnoe, seltener auch in thorakalen Schmerzen [27,38]. Die durchschnittliche Zigarettenexposition betrug in dem von Myers u. Mitarb. [27] beschriebenen Kollektiv von 6 Patienten 39 pack years. Der klinische Befund war in den bisher beschriebenen Serien im Allgemeinen uncharakteristisch. Bei einem Teil der Patienten wurden grobblasige Rasselgeräusche auskultiert [18], vereinzelt auch feinblasige Rasselgeräusche [20]. Trommelschlegelfinger und Uhrglasnägel wurden nur in einzelnen Fällen beobachtet [22,34].

Abb. **1** zeigt die Häufigkeit der Beschwerden in einem von uns untersuchten Kollektiv von 78 Patienten (51 Männer, 27 Frauen) im Alter von 19–62 Jahren (mittleres Alter 43,6 J.) mit einen Zigarettenkonsum von 28,2 ± 14,3 pack years und histologisch durch transbronchiale Lungenbiopsie nachgewiesener Raucherpneumopathie [35]. Ein kleiner Teil der Patienten gab keine Beschwerden an. Anlass zur Untersuchung war in diesen Fällen zumeist eine röntgenologisch nachgewiesene unklare interstitielle Zeichnungsvermehrung der Lungen oder der Ausschluss einer andersartigen interstitiellen Lungenerkrankung.

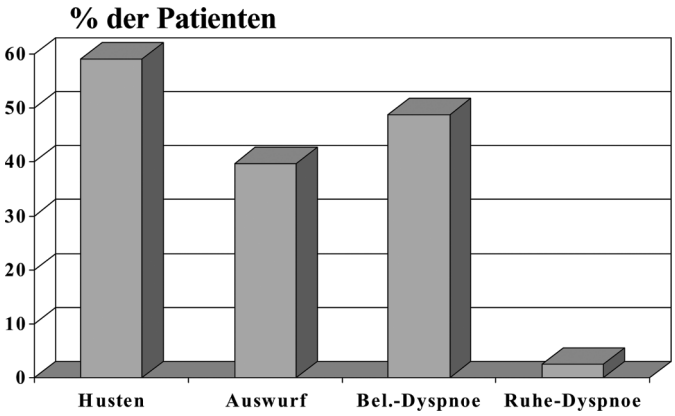

Abb. **1** Häufigkeit der Beschwerden von 78 Patienten mit Raucherpneumopathie.

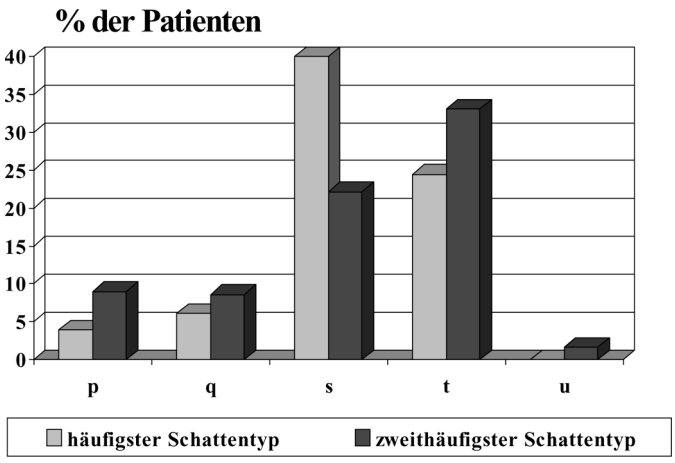

Abb. **2** Häufigkeit kleiner Schatten (ILO-Klassifikation) bei 78 Patienten mit Raucherpneumopathie.

Auffällig war in einem Teil der Fälle das Auftreten der Lungenveränderungen bereits bei jungen Patienten unter 30 Jahren. Hier lag zumeist ein exzessiver Zigarettenkonsum, oft mit Beginn des Rauchens bereits im Alter von 11–14 Jahren vor.

Die klinische Untersuchung ergab bei 17,9% unserer Patienten diskontinuierliche und z.T. diskrete feinblasige Rasselgeräusche. Trockene Rasselgeräusche fanden sich in 16,7% der Fälle. Die Mehrzahl wies einen unauffälligen Auskultationsbefund auf.

Radiologisch fiel eine interstitielle Zeichnungsvermehrung, überwiegend vom Typ der unregelmäßigen kleinen Schatten s (Durchmesser < 1,5 mm) und t (Durchmesser 1,5–3 mm) der ILO-Klassifikation (Abb. **2**), mit den Streuungskategorien 0/1 bis 2/1, in Einzelfällen bis 2/3, auf (Abb. **3**). Wegen des häufigen Nachweises von irregulären kleinen Schatten kann die Abgrenzung der Raucherpneumopathie insbesondere von einer Lungenasbestose erschwert sein. Abb. **4** zeigt die Röntgen-Thorax-Aufnahme mit Detailaufnahme eines 57 Jahre alten Patienten mit einer interstitiellen Zeichnungsvermehrung bei Raucherpneumopathie.

Dieses Dokument wurde zum persönlichen Gebrauch heruntergeladen. Vervielfältigung nur mit Zustimmung des Verlages.

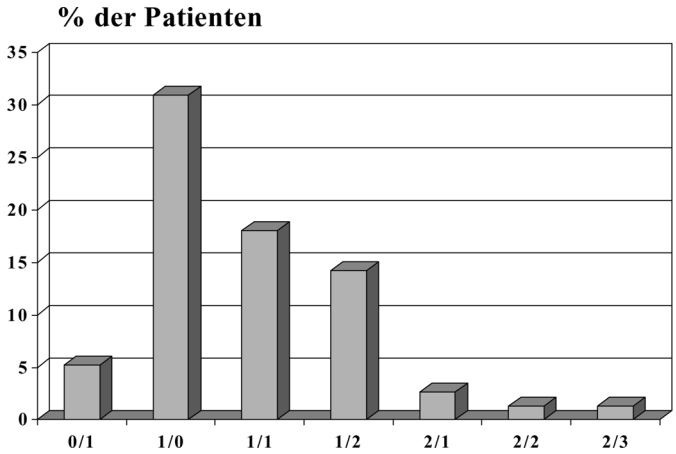

Abb. **3** Häufigkeit der ILO-Streuungskategorien bei 78 Patienten mit Raucherpneumopathie.

Im HRCT (Abb. **4c**) finden sich bei RB-ILD häufig zentrilobuläre Knötchen, eine milchglasartige Trübung und eine Verdickung der Bronchialwandungen mit Bevorzugung der Oberlappen. Die zentrilobulären Knötchen werden auf die respiratorische Bronchiolitis, die milchglasartig getrübten Areale auf eine „Raucher-Alveolitis" zurückgeführt [13,14,22,32]. Begleitende emphysematöse Veränderungen der Oberlappen mit überwiegendem zentrilobulärem Emphysem sowie Hypoattenuation als Zeichen eines air trapping [29] treten häufig als Folge des Rauchens auf. Seltener ist ein retikuläres Muster als Folge einer milden Fibrose, besonders in den unteren Lungenpartien [13,39]. Ein wabiger Lungenumbau („honeycombing") tritt bei RB-ILD nicht auf und erlaubt somit eine Abgrenzung zur idiopathischen Lungenfibrose. Durch die hohe Sensitivität und die zunehmende Anwendung der HRCT-Technik werden häufiger Fälle von RB-ILD erkannt. Allerdings kann das HRCT in einzelnen Fällen von RB-ILD unauffällig sein [14].

Die Lungenfunktionsprüfung zeigte in dem von uns untersuchten Kollektiv eine leichtgradige Lungenüberblähung und eine geringe Einschränkung der CO-Diffusionskapazität (Abb. **5**). Letztere war auch bei Ex-Rauchern nachweisbar, so dass die Verminderung der CO-Diffusionskapazität nicht allein auf das durch das Rauchen verminderte alveolokapilläre Blutvolumen [6] oder den bei Rauchern erhöhten CO-Gehalt des Blutes zurückgeführt werden kann. Das von Myers u. Mitarb. [27] untersuchte Kollektiv zeigte in 4 von 6 Fällen eine leichte bis mäßiggradige restriktive Ventilationsstörung und in 3 Fällen eine leichtgradige Atemwegsobstruktion. Die Diffusionskapazität war in 4 Fällen mäßiggradig vermindert. Die unterschiedliche Ausprägung der pulmonalen Funktionseinschränkung in den von Myers u. Mitarb. und uns untersuchten Kollektiven ist wahrscheinlich auf die höhere Zigarettenexposition bei den von Myers u. Mitarb. untersuchten Patienten zurückzuführen. Eine ausgeprägte respiratorische Insuffizienz mit arterieller Hypoxämie ist nur in einzelnen Fällen beschrieben worden [34].

Die Bronchoskopie mit bronchoalveolärer Lavage ergab bei den von uns untersuchten Patienten mit Raucherpneumopathie in 85,9% der Fälle eine auffällige Gelb-Braunverfärbung der BAL-Flüssigkeit, die auf die massive Pigmentbeladung der vermehrten Makrophagen zurückzuführen ist. Abb. **6** zeigt die ausgeprägte Braunfärbung der BAL-Flüssigkeit. Die Gesamtzellzahl der BAL-Flüssigkeit war mit $29{,}5 \pm 18{,}3 \times 10^6$/100 ml deutlich erhöht, die Zellverteilung weitgehend unauffällig (Abb. **7**). In Einzelfällen wurde eine geringe Eosinophilie der BAL-Flüssigkeit nachgewiesen.

Der wesentliche histologische Befund von RB-ILD ist die Anwesenheit pigmentierter Makrophagen in den respiratorischen Bronchiolen sowie den benachbarten Alveolargängen und Alveolen [15,27]. Die Makrophagen enthalten reichlich fein-granuläres goldbraunes Pigment, das eine fein-granuläre Anfärbung in der Berliner Blau-Färbung, jedoch nicht die typische granuläre Reaktion von Hämosiderin erkennen lässt. Ein erhöhter Eisengehalt von Alveolarmakrophagen bei Rauchern wurde nachgewiesen [36]. Das Ceroid-ähnliche Pigment der Makrophagen befindet sich in den Lysosomen und zeigt eine rot-braune Autofluoreszenz. Es lässt sich auch in peribronchialen, septalen und pleuralen Narben sowie in fibrosierten Alveolarsepten und sklerosierten Pulmonalarterienästen nachweisen, so dass eine ursächliche Bedeutung des Pigments für die Entwicklung der fibrosierenden Veränderungen möglich ist [17]. Ansammlungen von Makrophagen kommen auch in den mehr peripher gelegenen

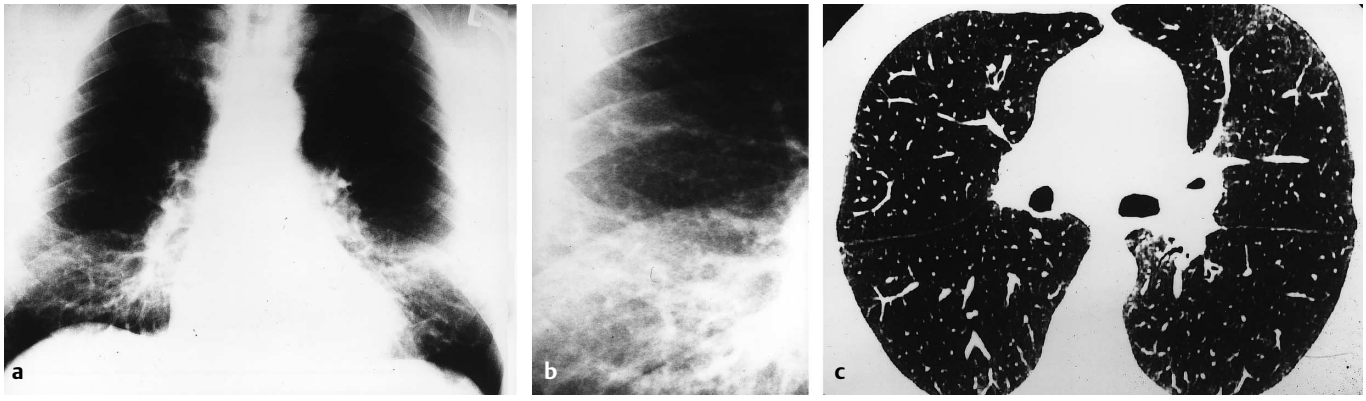

Abb. **4** 57-jähriger Mann mit Raucherpneumopathie, raucht 50 Zigaretten pro Tag (86 pack years). **a** Übersichtsaufnahme: disseminierte retikulonoduläre Zeichnungsvermehrung in den Unter- und Mittelfeldern, emphysematöse Veränderungen in den Oberfeldern. **b** Detailaufnahme rechtes Unter- und Mittelfeld. **c** HRCT der Lunge: zentrilobuläre Knötchen, fleckige milchglasartige Trübungen, lokale Überblähungen, streifige Strukturverdichtungen.

Dieses Dokument wurde zum persönlichen Gebrauch heruntergeladen. Vervielfältigung nur mit Zustimmung des Verlages.

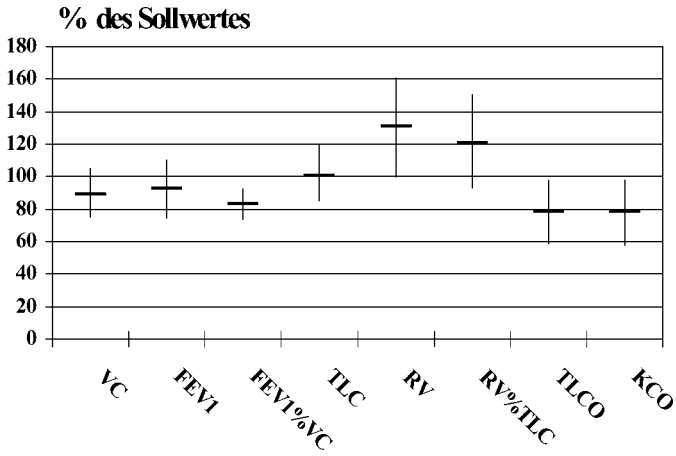

Abb. **5** Lungenfunktion (% des Sollwertes, Mittelwert und Standardabweichung) von 78 Patienten mit Raucherpneumopathie.

Abb. **6** Braune Färbung der BAL-Flüssigkeit bei Raucherpneumopathie.

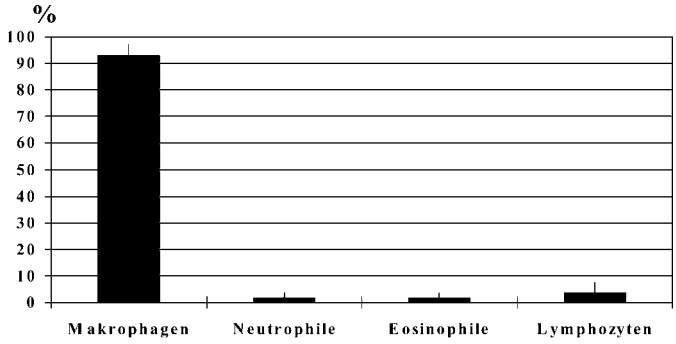

Abb. **7** Zelldifferenzierung der BAL-Flüssigkeit bei 78 Patienten mit Raucherpneumopathie (Mittelwert und Standardabweichung).

Alveolen vor, sind jedoch um die respiratorischen Bronchiolen zentriert. Die Alveolarsepten in diesen Bereichen zeigen oft eine unspezifische Verdickung durch Fibrose, ein geringgradiges chronisches zelluläres Infiltrat und eine Hyperplasie der alveolären Zellauskleidung. Müller [26] hat vergleichsweise häufig das Bild einer adenomatösen Hyperplasie des bronchiolo-alveolären Epithels nachgewiesen, wobei es sich hier möglicherweise um eine Präneoplasie des Adenokarzinoms handeln könnte. Das peribronchioläre Interstitium zeigt geringe fokale Infiltrate mononukleärer Zellen, die überwiegend aus Lymphozyten und Histiozyten bestehen. Elektronenoptisch finden sich in den intraalveolären Makrophagen zahlreiche komplexe Phagolysosomen, die zum Teil nadelartige Partikel, so genannte Raucher-Einschlüsse, enthalten. Ultrastrukturell wurden 15 morphologisch verschiedenartige Einschlusskörper in Alveolarmakrophagen vom Typ der Raucherzellen beschrieben [23]. Ähnliche Makrophagen sind auch in den angrenzenden Alveolarsepten nachweisbar. Abb. **8** zeigt den histologischen Befund der transbronchialen Biopsieproben bei Kondensatpneumopathie.

Im Vergleich zur bronchiolenzentrierten Ansammlung von Makrophagen bei RB-ILD ist die DIP durch ein gleichmäßige diffuse Verteilung von zumeist ebenfalls pigmentierten Makrophagen in den Alveolarräumen gekennzeichnet.

In dem von uns untersuchten Kollektiv stützten sich die histologischen Befunde ganz überwiegend auf transbronchiale Biopsieproben, die aus mindestens 7 Segmenten eines Lungenflügels entnommen wurden. Eine mäßiggradige Akkumulation von Alveolarmakrophagen fand sich bei 56,4%, eine massive Makrophagen-Akkumulation bei 38,5% der Patienten. Die begleitende alveolar-septale und peribronchiale Fibrose war milde bei 87,2%, mäßiggradig bei 11,5% und deutlich ausgeprägt bei 1,3% der Patienten.

Diagnose und Differenzialdiagnose

Die Diagnose (Tab. **2**) stützt sich auf den oft zufällig erhobenen Befund einer interstitiellen Zeichnungsvermehrung der Lungen, die im Allgemeinen diskret ausgeprägt ist, sowie eine erhebliche Zigarettenrauchexposition. Nicht selten werden filterlose oder selbstgedrehte Zigaretten konsumiert. In einzelnen Fällen besteht auch eine ausgeprägte Passivrauchexposition (z.B. bei Gastwirten), während der aktive Zigarettenkonsum in diesen Fällen gering sein kann oder ganz fehlt. Der klinische Befund ist zumeist unauffällig oder durch die begleitende Bronchitis geprägt. Feinblasige Rasselgeräusche oder Knisterrasseln sind selten. Die hochauflösende Computertomographie (HRCT) zeigt oft eine milchglasartige Trübung, feine noduläre Verdichtungen und eine retikuläre Strukturvermehrung, bei älteren Patienten auch lokale Überblähungen und emphysematöse Veränderungen. Der Lungenfunktionsbefund ergibt zumeist die Zeichen einer leichtgradigen Überblähung, z.T. im Kombination mit einer leichtgradigen Atemwegsobstruktion und eine leichtgradige Diffusionsstörung, in ausgeprägten Fällen auch eine restriktive Ventilationsstörung mit deutlicher ausgeprägter Einschränkung der CO-Diffusionskapazität. Aufgrund dieser Befundkonstellation kann zumeist die Verdachtsdiagnose einer RB-ILD gestellt werden. Sofern ausgeprägte interstitielle Lungenveränderungen oder deutliche Lungenfunktionseinschränkungen bestehen, ist eine weitere Diagnostik angezeigt, wobei die Bronchoskopie mit bronchoalveolärer Lavage und Entnahme transbronchialer Biopsien insbesondere dem Ausschluss anderer differenzialdiagnostisch in Erwägung zu ziehender Lungenerkrankung dient. Zu diesen zählen insbesondere die häufig mit dem Zigarettenrauchen assoziierten interstitiellen Lungenerkrankungen (DIP, Langerhans-

Dieses Dokument wurde zum persönlichen Gebrauch heruntergeladen. Vervielfältigung nur mit Zustimmung des Verlages.

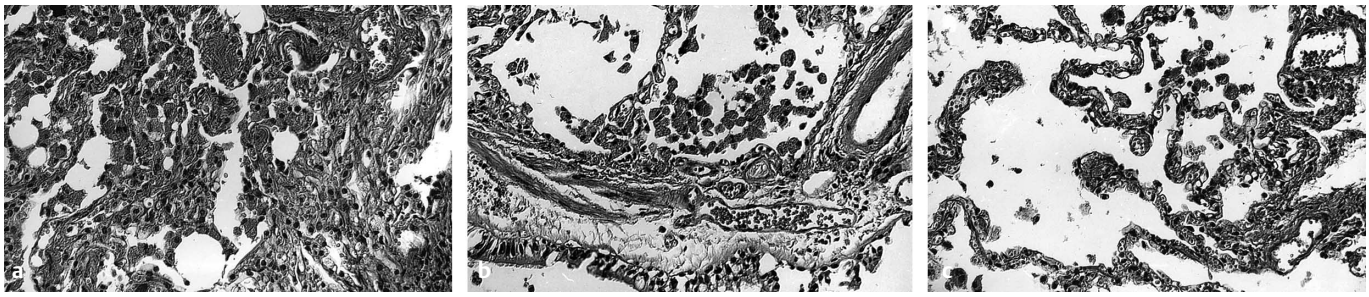

Abb. **8** Histologischer Befund der transbronchialen Biopsieproben der rechten Lunge des 57-jährigen Mannes (Abb. **4**) mit Kondensatpneumopathie. **a** Extreme Anreicherung von aktivierten vielfach schaumigen pigmentspeichernden Alveolarmakrophagen, fleckförmige alveolarseptale Fibrosierung (Vergrößerung 16 ×). **b** Entzündliche Infiltration der Bronchialschleimhaut (10 ×). **c** Beginnendes Lungenemphysem (16 ×). (Die Befunde verdanke ich Prof. Dr. K.-M. Müller, Bochum).

Tab **2** Diagnostik von RB-ILD

Diagnostik	*Befunde*
Anamnese	hoher Zigarettenkonsum Belastungsdyspnoe, Husten
Klinik	z. T. diskrete feinblasige RG über Lungenunterfeldern, sehr selten Trommelschlegelfinger und Uhrglasnägel
Rö-Thorax	häufig Zufallsbefund: geringe bis mäßiggradige retikulonoduläre Zeichnungsvermehrung, besonders Unter- und Mittelfelder
HRCT	häufig zentrilobuläre Knötchen, fleckförmige milchglasartige Trübungen, Bronchialwandverdickungen, begleitendes Emphysem in den Oberlappen, z. T. milde Fibrose mit retikulärem Muster, besonders in den Unterfeldern
Lungenfunktion	zumeist leicht- bis mäßiggradige Überblähung, in einzelnen Fällen leichtgradige Atemwegsobstruktion, häufig Einschränkung der CO-Diffusionskapazität, in ausgeprägten Fällen restriktive Ventilationsstörung
BAL	gelbbraune Färbung der Lavage-Flüssigkeit, deutlich erhöhte Gesamtzellzahl, unauffällige Zellverteilung
TBB	reichlich fein-pigmentierte Alveolarmakrophagen in Alveolen, z. T. auch in Alveolarsepten, milde alveoloseptale und peribronchiale Fibrose
offene oder thorakoskopische Lungenbiopsie	bronchiolenzentrierte Akkumulation fein-pigmentierter Alveolarmakrophagen, alveoloseptale und peribronchiale Fibrose, geringe zelluläre Entzündung peribronchial und im Interstitium
radiologische und funktionsanalytische Verlaufskontrollen	Rückbildung der radiologischen Lungenveränderungen nach Einstellen des Rauchens; bei progredienten Veränderungen andersartigen interstitiellen Lungenprozess ausschließen

Tab. **3** Differenzialdiagnose von RB-ILD

Tabakrauch-assoziierte interstitielle Lungenerkrankungen	– RB-ILD – DIP – pulmonale Langerhans-Zell-Histiozytose – IPF (idiopathische Lungenfibrose)
andere interstitielle Lungenveränderungen	– Sarkoidose – Asbestose – Silikose – allergische Alveolitis – NSIP – interstitielle Lungenerkrankungen bei Kollagenosen – pulmonale Lymphangiosis carcinomatosa

Zell-Histiozytose, idiopathische Lungenfibrose) [33], aber auch andere interstitielle Lungenerkrankungen (insbesondere Sarkoidose, Alveolitis, NSIP, Pneumokoniosen etc.) (Tab. **3**).

Die Kombination von RB-ILD bei starken Rauchern mit anderen interstitiellen fibrosierenden Lungenerkrankungen, insbesondere idiopathische Lungenfibrose, exogen-allergische Alveolitis, Pneumokoniosen (Asbestose, Silikose) kann zu erheblichen differenzialdiagnostischen Schwierigkeiten führen. Eine zusätzliche berufliche oder außerberufliche Staubexposition scheint bei RB-ILD zu besonders ausgeprägten interstitiellen Lungenveränderungen im Sinne eines Kombinationsschadens zu führen. Da RB-ILD ähnliche radiologische Lungenveränderungen wie die Asbestose verursachen kann, kommt hinsichtlich der Asbestose den begleitenden pleuralen Veränderungen eine besondere differenzialdiagnostische Bedeutung zu. In unklarer Fällen, insbesondere bei deutlichen fibrotischen Veränderungen, ist eine offene oder thorakoskopischer Lungenbiopsie mit Entnahme repräsentativen Gewebes, möglichst auf der Basis des HRCT-Befundes, indiziert. Radiologische und funktionsanalytische Verlaufskontrollen sind insbesondere zum Ausschluss eines andersartigen interstitiellen Lungenprozesses erforderlich. Sie zeigen bei RB-ILD und fortgesetztem Rauchen im allgemein über Jahre hinweg annähernd konstante Befunde und nach Einstellen des Rauchens eine Rückbildung. Dagegen ist bei einem progredienten Befund ein andersartiger interstitieller Lungenprozess in Betracht zu ziehen.

Therapie

Die entscheidende Therapie von RB-ILD ist das Einstellen des Rauchens, ggf. unterstützt durch Aufnahme in ein Raucherentwöhnungsprogramm. Einzelne Fälle einer ausgeprägten RB-ILD sind mit systemischen Glukokortikoiden behandelt worden [27,29] und haben danach eine partielle Rückbildung gezeigt. Die Indikation einer Kortikoidtherapie ergibt sich aber bei RB-ILD im Allgemeinen nicht.

Eine DIP zeigt ein gutes Ansprechen auf systemische Kortikoide [15]. Sofern ursächlich eine Tabakrauchexposition anzunehmen ist, sollte auch hier zunächst der Effekt einer Tabakrauchkarenz abgewartet werden.

Dieses Dokument wurde zum persönlichen Gebrauch heruntergeladen. Vervielfältigung nur mit Zustimmung des Verlages.

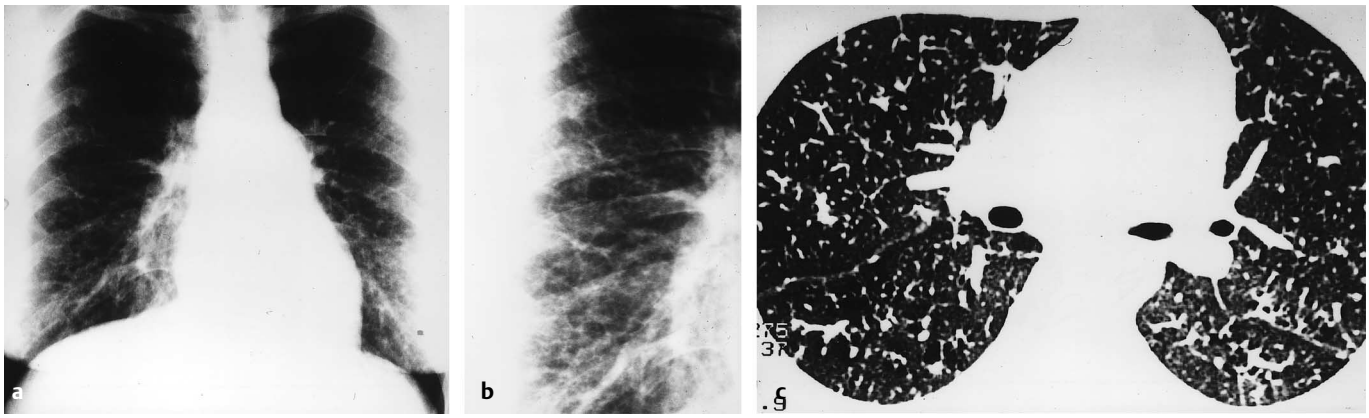

Abb. **9** 37-jährige Frau mit Raucherpneumopathie. **a** Thorax-Übersichtsaufnahme. **b** Detailaufnahme rechtes Unter- und Mittelfeld. **c** HRCT der Lunge.

Verlauf und Prognose

RB-ILD entwickelt sich schleichend. Die Symptomatik wird häufig durch die Symptome einer Raucherbronchitis oder eines Lungenemphysems überdeckt. Die interstitiellen Lungenveränderungen fallen zumeist erst im Rahmen einer radiologischen Diagnostik (Thorax-Aufnahme oder HRCT) auf. Die Veränderungen verlaufen in den meisten Fällen subklinisch. Ausgeprägte interstitielle Lungenveränderungen bei RB-ILD sind relativ selten. In einzelnen Fällen wurden auch deutliche pulmonale Funktionseinschränkungen mit respiratorischer Insuffizienz beschrieben [34]. Auch ausgeprägte interstitielle Lungenveränderungen bilden sich nach Einstellen des Rauchens weitgehend zurück [27,34].

Eigene Fälle

1. Die 37-jährige Krankenschwester fiel bei einer Einstellungsuntersuchung mit einem positiven Tuberkulintest auf. Die daraufhin durchgeführte Rö-Thorax-Aufnahme ergab eine symmetrische beidseitige streifig-fleckige Zeichnungsvermehrung der Lungen (Abb. **9**). Abgesehen von einem seit einigen Tagen bestehenden unproduktiven Husten wurden keine Beschwerden angegeben. Sie rauchte 30 Zigaretten pro Tag (20 pack years).
   Klinisch fanden sich über dem rechten dorsalen Lungenoberfeld wenige endinspiratorische feinblasige Rasselgeräusche, die nach tiefer Inspiration abnahmen. Die Lungenfunktionsprüfung ergab eine leichtgradige restriktive Ventilationsstörung mit einer Vitalkapazität von 77% und einer Totalkapazität von 79% des Sollwertes sowie eine angedeutete Atemwegsobstruktion mit einem Atemwegswiderstand von 0,34 $kPasl^{-1}$. Die Einatemzug-CO-Diffusionskapazität war auf 57% des Sollwertes vermindert. Die arteriellen Blutgaswerte lagen im Normbereich, unter einer ergometrischen Belastung bis 100 Watt wurde kein Abfall des pO_2 nachgewiesen.
   Die hochauflösende Computertomographie (HRCT) des Thorax ergab in beiden Lungen mit Betonung der Oberlappen streifige und fleckige Strukturen sowie milchglasartige Trübungen. Außerdem fanden sich peribronchiale Strukturverdichtungen und diskrete emphysematöse Veränderungen (Abb. **9**). Lymphknotenvergrößerungen wurden nicht nachgewiesen.
   Wegen der unklaren interstitiellen Lungenveränderungen wurde eine Fiberbronchoskopie durchgeführt. Endoskopisch fanden sich Zeichen einer chronischen Bronchitis. Die bronchoalveoläre Lavage aus dem Mittellappen ergab eine braun verfärbte Lavage-Flüssigkeit mit einer erhöhten Gesamtzellzahl von 46×10^6 und einem gering erhöhten Anteil an eosinophilen Granulozyten (Makrophagen 96,6%; Eosinophile 1,0%; Neutrophile 0,4%; Lymphozyten 2,0%). Die Makrophagen waren stark pigmentbeladen. Die aus dem rechten Unter- und Oberlappen entnommenen transbronchialen Biopsieproben zeigten histologisch eine massive Anreicherung von braun pigmentierten Alveolarmakrophagen (so genannte Raucherzellen). Herdförmig fanden sich Speicherphänomene in Makrophagen auch im Interstitium mit einer hier deutlichen fibrosierenden Reaktion. Neben einer blanden fleckförmigen alveolarseptalen Fibrosierung fanden sich auch kleinherdige Fibrosierungsareale. Nach dem histologischen Bild wurde die Diagnose einer Kondensatpneumopathie gestellt. Der Rat, das Rauchen einzustellen, wurde von der Patientin nicht befolgt. In der Nachbeobachtungsphase über 6 Jahre entwickelte sich bei fortgesetztem Zigarettenkonsum eine stärker ausgeprägte bronchitische Symptomatik, während der radiologische Befund weitgehend unverändert blieb.
2. Der 44 Jahre alte Betriebswerker wurde wegen einer oropharyngealen Candidiasis mit Soorösophagitis in einem auswärtigen Krankenhaus behandelt. Als Nebenbefund fand sich eine unklare interstitielle Zeichnungsvermehrung der Lungen, die zur ambulanten Vorstellung führte. Er klagte lediglich über morgendlichen Husten mit wenig gelblichem Auswurf. Seit dem 18. Lebensjahr rauche er 40–60 Zigaretten pro Tag (65 pack years). Er arbeitete in einer chemischen Fabrik, in der Trevira-Fäden hergestellt werden. Eine besondere berufliche Staubbelastung lag nicht vor. Die klinische Untersuchung ergab vereinzelte mittelblasige Rasselgeräusche über den Lungenunterfeldern beiderseits. Röntgenologisch fand sich eine diskrete fleckförmig-streifige Zeichnungsvermehrung beider Lungen (Abb. **10**).
   Das HRCT des Thorax ergab im Bereich der Ober- und Mittelfelder eine teilweise milchglasartige Trübung sowie eine feine retikuläre und eine feinfleckige Strukturvermehrung. Diese

Dieses Dokument wurde zum persönlichen Gebrauch heruntergeladen. Vervielfältigung nur mit Zustimmung des Verlages.

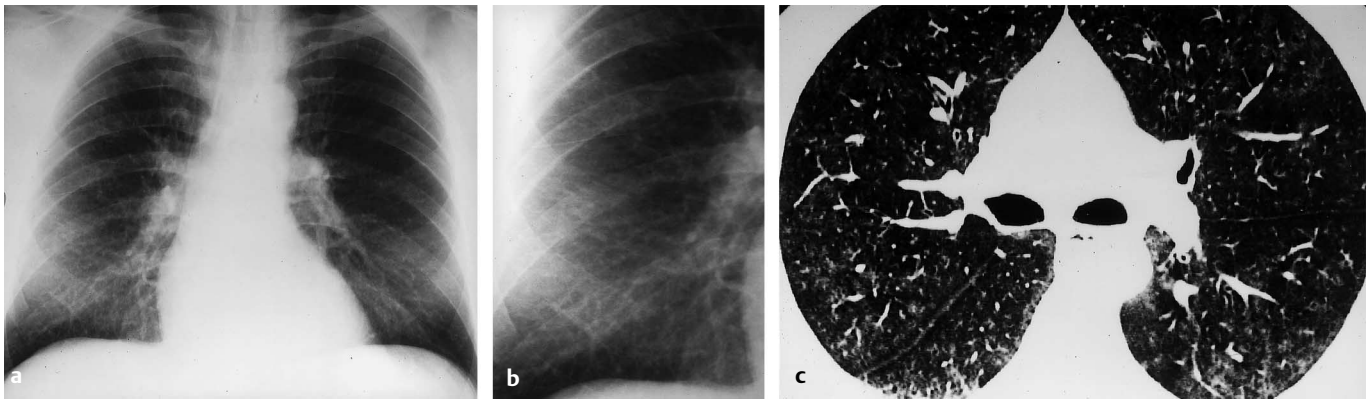

Abb. **10** 44-jähriger Mann mit Raucherpneumopathie. **a** Thorax-Übersichtsaufnahme. **b** Detailaufnahme rechtes Unter- und Mittelfeld. **c** HRCT der Lunge.

zeigte sich mantelförmig auch im Bereich der Unterfelder mit Überwiegen der retikulären und feinfleckigen Veränderungen (Abb. **10**). Die Lungenfunktionsprüfung ergab eine mit 94,1 % des Sollwertes im unteren Normbereich liegende Vitalkapazität bei einer Totalkapazität von 99,1 % des Sollwertes. Für eine restriktive oder obstruktive Ventilationsstörung bestand kein Anhalt. Die Einatemzug-CO-Diffusionskapazität war mit 75 % des Sollwertes gering vermindert. Die arteriellen Blutgaswerte lagen im Normbereich. Das CO-Hämoglobin war mit 6,4 % als Folge des Rauchens erhöht. Wegen des unklaren interstitiellen Lungenprozesses wurde eine Bronchoskopie durchgeführt, die endoskopisch Zeichen einer chronischen Bronchitis ergab. Die bronchoalveoläre Lavage des Mittellappens erbrachte eine gelblich verfärbte leicht trübe Spülflüssigkeit mit einer erhöhten Gesamtzellzahl von $39{,}7 \times 10^6$ und einem gering erhöhten Anteil an eosinophilen Granulozyten (Makrophagen 93,2 %; Eosinophile 3 %; Neutrophile 2,8 %; Lymphozyten 1 %). Die Makrophagen waren stark pigmentbeladen. Die histologische Untersuchung von transbronchialen Biopsieproben aus dem rechten Unter- und Oberlappen ergab abschnittsweise eine starke Anreicherung aktivierter Alveolarmakrophagen, eine blande alveolar-septale Fibrosierung, beginnende Veränderungen wie bei einem Lungenemphysem, eine Bronchialwandfibrose wie bei rezidivierend abgelaufenen Bronchitisschüben und kleinherdige parabronchiale Fibrosierungen. Aufgrund des histologischen Befundes wurde die Diagnose einer chronischen Bronchitis mit Kondensatpneumopathie gestellt. In der Folgezeit wurde der Zigarettenkonsum auf 20/die reduziert. Während einer Nachbeobachtung über 7 Jahre erfolgten lediglich hausärztliche Behandlungen wegen leichter chronischer Bronchitis.

Literatur

[1] American Thoracic Society/European Respiratory Society. International multidisciplinary consensus classification of the idiopathic interstitial pneumonias. Am J Respir Crit Care Med 2002; 165: 277 – 304

[2] Auerbach O, Stout AP, Hammond EC et al. Smoking habits and age in relation to pulmonary changes. N Engl J Med 1963; 269: 1045 – 1054

[3] Basset F, Corrin B, Spencer H et al. Pulmonary histiocytosis X. Am Rev Resp Dis 1978; 118: 811 – 820

[4] Baumgartner KB, Samet JM, Stidley CA et al. Cigarette smoking: a risk factor for idiopathic pulmonary fibrosis. Am J Respir Crit Care Med 1997; 1997: 242 – 248

[5] Carrington CB, Gaensler EA, Coutu RE et al. Natural history and treated course of usual and desquamative interstitial pneumonia. J Engl J Med 1978; 298: 801 – 809

[6] Cotes JE. Lung function. London: Blackwell, 1979: p 361

[7] Cottin V, Streichenberger N, Gamondes JP et al. Respiratory bronchiolitis in smokers with spontaneous pneumothorax. Eur Respir J 1998; 12: 702 – 704

[8] Fraig M, Shreesha U, Savici D et al. Respiratory bronchiolitis. A clinicopathologic study in current smokers, ex-smokers, and never-smokers. Am J Surg Pathol 2002; 26: 647 – 653

[9] Gaensler EA, Goff AM, Prowse CM. Desquamative interstitial pneumonia. N Engl J Med 1966; 274: 113 – 128

[10] Goeckenjan G, Müller KM. Smoker's pneumopathy – radiology and morphology. Eur Respir J 1990; 3 (suppl. 10): 245s

[11] Goeckenjan G, Müller KM. Die Raucherpneumopathie – klinische Befunde. Pneumologie 1990; 44: 1030

[12] Herzig J, Knab W, Goeckenjan G et al. Die Raucherpneumopathie – eine klinische Entität? Atemw Lungenkrh 1994; 20: 379 – 381

[13] Heyneman LE, Ward S, Lynch DA et al. Respiratory bronchiolitis, respiratory bronchiolitis-associated interstitial lung disease, and desquamative interstitial pneumonia: different entities or part of the spectrum of the same disease process? Am J Roentgenol 1999; 173: 1617 – 1622

[14] Holt RM, Schmidt RA, Godwin JD et al. High resolution CT in respiratory bronchiolitis-associated interstitial lung disease. J Comp Ass Tomogr 1993; 17: 46 – 50

[15] Katzenstein ALA, Myers JL. Idiopathic pulmonary fibrosis. Clinical relevance of pathologic classification. Am J Respir Crit Care Med 1998; 157: 1301 – 1315

[16] Kerényi T, Voss B, Müller KM et al. Pigmentspeichernde Makrophagen in der Raucherlunge. Pneumologie 1990; 44: 1082

[17] Kerényi T, Voss B, Goeckenjan G et al. Cellular autofluorescent pigment and interstitial fibrosis in smoker's lung. Path Res Pract 1992; 188: 925 – 930

[18] King Jr TE. Respiratory bronchiolitis-associated interstitial lung disease. Clin Chest Med 1993; 14: 693 – 698

[19] King TE, Costabel U, Cordier JF et al. Idiopathic pulmonary fibrosis: diagnosis and treatment. International consensus statement. Am J Respir Crit Care Med 2000; 161: 646 – 664

[20] Kurumagawa T, Kobayashi H, Kanoh S et al. Respiratory bronchiolitis-associated interstitial lung disease. Nihon Kokyuki Gakkai Zasshi 1998; 36: 881 – 885

[21] Liebow AA, Steer A, Billingsley JG. Desquamative interstitial pneumonia. Am J Med 1965; 39: 369 – 404

[22] Moon J, du Bois RM, Colby TV et al. Clinical significance of respiratory bronchiolitis on open lung biopsy and its relationship to smoking related interstitial lung disease. Thorax 1999; 54: 1009 – 1014

[23] Müller KM. Lungenbefunde und Rauchgewohnheiten – Pathologische Anatomie. In: Geisler LS (ed.). Rauchen und Atemwege. München: Verlag für angewandte Wissenschaften, 1986

[24] Müller KM. Morphologie fibrosierender Lungenerkrankungen. Pneumologie 1991; 45: 466 – 469

Dieses Dokument wurde zum persönlichen Gebrauch heruntergeladen. Vervielfältigung nur mit Zustimmung des Verlages.

[25] Müller KM, Theile A. Morphologie fibrosierender Lungenerkrankungen. In: Domschke, W. (ed.). Bindegewebe und Innere Erkrankungen. Urban & Schwarzenberg, 1996
[26] Müller KM. Persönliche Mitteilung.
[27] Myers JL, Veal Jr CF, Shin MS et al. Respiratory bronchiolitis causing interstitial lung disease. A clinicopathologic study of six cases. Am Rev Respir Dis 1987; 135: 880 – 884
[28] Niewoehner D, Kleinerman J, Rice D. Pathologic changes in the peripheral airways of young cigarette smokers. N Engl J Med 1974; 291: 755 – 758
[29] Park JS, Brown KK, Tuder RM et al. Respiratory bronchiolitis-associated interstitial lung disease: radiologic features with clinical and pathologic correlation. J Comput Assist Tomogr 2002; 26: 13 – 20
[30] Patchefsky AS, Israel HL, Hoch S et al. Desquamative interstitial pneumonia relationship to interstitial fibrosis. Thorax 1973; 28: 680 – 693
[31] Radenbach KL, Buchbender W, Loddenkemper R et al. Untersuchungen zur Klinik und Therapie der pulmonalen Histiozytosis X anhand von 37 Fällen 1969 – 1982. Prax Klin Pneumol 1983; 37: 535 – 545
[32] Remy-Jardin M, Remy J, Gosselin B et al. Lung parenchymal changes secondary to cigarette smoking: Pathologic-CT correlations. Radiology 1993; 186: 643 – 651
[33] Ryu JH, Colby TV, Hartman TE et al. Smoking-related interstitial lung disease: a concise review. Eur Respir J 2001; 17: 122 – 132
[34] Sadikot RT, Johnson J, Lloyd JE et al. Respiratory bronchiolitis associated with severe dyspnea, exertional hypoxemia, and clubbing. Chest 2000; 117: 282 – 285
[35] Schmitz E, Müller KM, Goeckenjan G. Smoker's lung – a distinct clinical entity? Am J Resp Crit Care Med 1996; 153 Suppl.: A101
[36] Thompson AB, Bohling T, Heires A et al. Lower respiratory tract iron burden is increased in association with cigarette smoking. J Lab Clin Med 1991; 117: 493 – 499
[37] Tubbs RR, Benjamin SP, Reich NE et al. Desquamative interstitial pneumonitis: cellular phase of fibrosing alveolitis. Chest 1977; 72: 159 – 165
[38] Yousem SA, Colby TV, Gaensler EA. Respiratory bronchiolitis-associated interstitial lung disease and its relationship to desquamative interstitial pneumonia. Mayo Clin Proc 1989; 64: 1373 – 1380
[39] Webb WR, Müller NL, Naidich DP. High-resolution CT of the lung. 3rd ed. Philadelphia: Lippincott Williams & Wilkins, 2001
[40] Weiss W. Cigarette smoking and diffuse pulmonary fibrosis. Am Rev Respir Dis 1969; 99: 67 – 72

Bereits publizierte Beiträge zu dieser Serie:

[1] Pulmonale Lymphangioleiomyomatose. Pneumologie 2002; 56: 309 – 315
[2] Mucolarproteinose. Pneumologie 2002; 56: 448 – 456
[3] Idiopathisch eosinophile Pneumonien. Pneumologie 2002; 56: 621 – 630
[4] BOOP. Pneumologie 2002; 56: 798 – 806
[5] Pulmonale Langerhans-Zell-Histiocytosis. Pneumologie 2003; 57: 159 – 165

Erratum

Schulz, H. Aerosole in Medizin und Veterinärmedizin – Partikeldeposition, Pneumologie 2003; 57: 168

Leider hat sich bei der Skalierung der Ordinate in Abbildung 3 ein Fehler eingeschlichen. Die korrigierte Abbildung muss wie folgt aussehen:

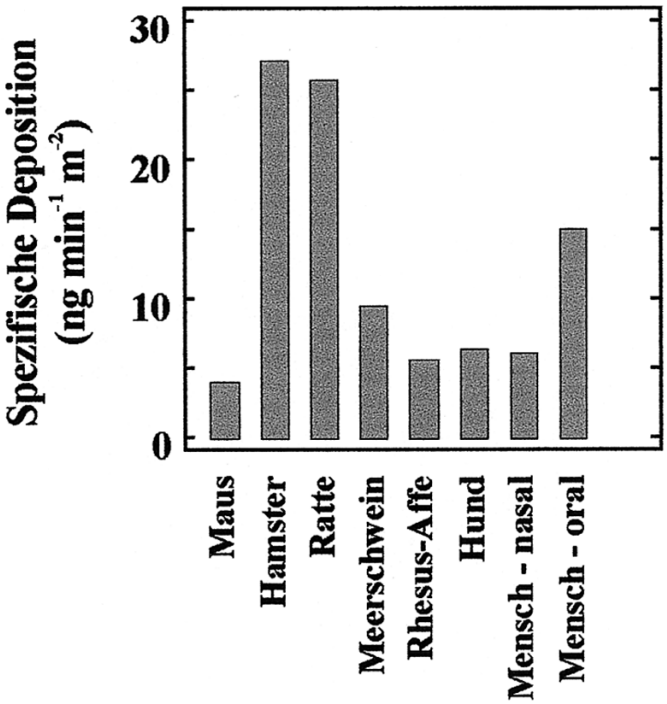

Abb. **3** Vergleich der alveolär deponierten Dosis in verschiedenen Spezies. Die pro Quadratmeter Alveolarfläche und Minute deponierte Dosis bezieht sich auf die Inhalation eines nicht-hygroskopischen 3-µm-Aerosols mit einer Konzentration von 1 mg m^3. Berücksichtigt wurden typische Ruheatemmuster und die Oberfläche des Alveolarraumes der verschiedenen Spezies [3].

Dieses Dokument wurde zum persönlichen Gebrauch heruntergeladen. Vervielfältigung nur mit Zustimmung des Verlages.