

Chronisch entzündliche Darmerkrankungen als Systemerkrankungen

Intestinale und extraintestinale Komplikationen bei Morbus Crohn und Colitis ulcerosa

H. Deppe, B. Wejda, A.J. Dormann, H. Huchzermeyer
 Medizinische Klinik, Klinikum Minden, Minden
 (Ltd. Chefarzt Prof. Dr. H. Huchzermeyer)

NOTFALLMEDIZIN 2003; 29: 190–199

Patienten mit Morbus Crohn (M.C.) und Colitis ulcerosa (C.U.) entwickeln im Verlauf ihrer Erkrankung häufig Komplikationen. Diese lassen sich in intestinale und extraintestinale Komplikationen einteilen. Zu den intestinalen Komplikationen zählen die gastrointestinale Blutung, das toxische Megakolon, die Perforation, Strikturen, Stenosen, Fisteln, Abszesse und das kolorektale Karzinom. Die systemischen Komplikationen und Manifestationen, die sämtliche Organe befallen können, weisen chronisch entzündliche Darmerkrankungen (CED) als Systemerkrankungen aus. Die Vielgestaltigkeit der Krankheitsbilder erfordert ein individuell zugeschnittenes therapeutisches Vorgehen.

Unter den chronisch-entzündlichen Darmerkrankungen (CED), die sich klinisch vor allem durch Durchfälle und/oder abdominelle Beschwerden äußern, sind Colitis ulcerosa (C.U.) und Morbus Crohn (M.C.) mit über 90% die häufigsten und differentialdiagnostisch bedeutsamsten Erkrankungen.

■ Colitis ulcerosa

Bei der Colitis ulcerosa sind die entzündlichen Veränderungen ausschließlich auf Mukosa und Submukosa des Kolons beschränkt. Bei etwa 80% der Erkrankten sind die unteren Kolonabschnitte betroffen, nur bei etwa 20% kommt es zum Befall des gesamten Kolons. Der Befall der Schleimhaut, im Rektum beginnend, ist unabhängig von der Ausdehnung stets kontinuierlich. Endoskopisch ist das Bild durch eine diffuse Rötung der Schleimhaut bis hin zu multiplen konfluierenden Erosionen und Ulcera charakterisiert. Unabhängig von der Topographie des Befalles lassen sich im Wesentlichen zwei Verlaufsformen unterscheiden: ein schubweiser Verlauf (60–75% der Patienten), d.h. Remissionen wechseln mit Exazer-

bationen, und ein chronischer Verlauf mit unverändert anhaltender Aktivität ohne Remission (5–20%). Als Grundlage für Therapie und Prognose hat es sich in der Klinik als sinnvoll erwiesen, verschiedene Krankheitsvarianten – je nach Lokalisation und Ausdehnung, Schweregrad sowie Verlauf – zu unterscheiden.

Allgemein gilt, je ausgedehnter der Entzündungsprozess, desto schwerer ist das Krankheitsbild. Entsprechend verläuft eine Proktosigmoiditis in der Regel leichter als eine subtotale bis totale Kolitis, und entsprechend weist – bei der beschriebenen Bevorzugung der unteren Kolonabschnitte – ein Großteil der Patienten (etwa 65%) einen leichten Krankheitsverlauf auf. Hierbei treten als Leitsymptom nicht mehr als vier blutig-eitrig-schleimige Durchfälle täglich auf. Allgemeinsymptome fehlen meist. Als leichteste Form ist dabei die hämorrhagische Proktitis anzusehen, die auch bei langjährigem Verlauf selten auf proximale Kolonabschnitte übergreift. Beim mittelschweren Verlauf, den etwa 25% der Patienten aufweisen, steigt die Zahl der Stuhlentleerungen auf

5–8 pro Tag. Hinzu kommen Appetitlosigkeit, Gewichtsverlust und intermittierende Temperaturerhöhungen. Bei ca. 10% der Patienten ist ein schwerer Verlauf zu beobachten. Profuse Durchfälle, Tenesmen, druckempfindliches Abdomen, Fieber, Anorexie, Gewichtsabnahme, Verlust von Blut, Wasser, Elektrolyten und Vitaminen durch den Stuhl charakterisieren das Bild und führen zu Exsikkose und starker Hinfälligkeit. Die schwerste Verlaufsform stellt das toxische Megakolon dar, bei dem die Entzündung auf die gesamte Darmwand übergreift.

■ Morbus Crohn

Der Morbus Crohn kann prinzipiell im gesamten Verdauungstrakt, vom Mund bis zum Anus, mit deutlicher Bevorzugung des terminalen Ileums und des Kolons auftreten, wobei Kombinationen relativ häufig sind. Die Entzündung erfasst hier nicht nur die oberflächlichen, sondern alle Wandschichten und durch die Mitbeteiligung des Bindegewebes kann es in der verdickten Wand zu Vernarbungs- und Schrumpfungsprozessen mit der Gefahr der Stenose-, Fistel- und Abszessbildung kommen. Der Befall ist diskontinuierlich, das heißt erkrankte Areale – endoskopisch kenntlich an aphthoiden Läsionen und Ulcera – wechseln mit gesunden. Im Gegensatz zur C.U. lässt sich der M.C. nicht nur im Bezug auf die Lokalisation, sondern auch im Bezug auf den klinischen Verlauf weniger schematisieren. Der

Beginn ist in der Regel schleichend und selten exakt festzulegen, die Symptomatik ist ausgesprochen variabel, ein Verlauf in Schub- und Remissionsphasen ist schwer abzugrenzen, die Progredienz ist weniger deutlich und damit unberechenbar.

Abdominelle Schmerzen und in zweiter Linie Durchfälle sowie Gewichtsabnahme, sind die Leitsymptome. Gelegentlich fehlen sämtliche intestinalen und extraintestinalen Symptome. In solchen Fällen können subfebrile bis febrile Temperaturen, eine erhöhte BSG und CRP, eine Anämie oder eine Thrombozytose die einzig fassbaren Hinweise auf das Vorliegen eines M.C. sein.

Zu Beginn der Therapie müssen Lokalisation und Ausdehnung der Crohn-Läsionen festgelegt werden. Endoskopie, bildgebende Verfahren sowie histologische Befunde geben Auskunft über das Befallsmuster im gesamten Intestinaltrakt. Je nach Intensität der Diagnostik differieren die Angaben über die Verteilung der Crohn-Manifestation im Verdauungstrakt erheblich. Im oberen Verdauungstrakt dürften sie durchschnittlich in 3–7% (Abb. 1), ausschließlich im terminalen Ileum in 26–30%, im Ileum und angrenzenden Kolon in 40–55% und allein im Kolon in 17–27% der Fälle gesehen werden. Die Läsionen im proximalen Intestinaltrakt gleichen dabei denen im distalen Darmtrakt. Entsprechend findet sich auch hier ein sehr variables Bild.

Neben der Sicherung der Diagnose und der Festlegung der Ausdehnung der Erkrankung hat die Diagnostik bei beiden chronisch entzündlichen Darmerkrankungen die Beurteilung der entzündlichen Floridität zum Ziel. Die Therapie orientiert sich an der Aktivität des Krankheitsprozesses, wobei sich spezielle Aktivitätsindices, insbesondere beim Crohn, für die Einschätzung des Entzündungsstadiums als hilfreich erwiesen haben.

Die CED weisen eine Vielfalt von zum Teil lebensbedrohlichen Komplikationen auf. Der Umfang der möglichen Komplikationen ist bei beiden Erkrankungen ähnlich, wenn auch unterschiedlich gewichtet (Tab. 1).

Die im Folgenden näher zu besprechenden Komplikationen können in intestinale und systemische Komplikationen eingeteilt werden. Die lokalen Komplikationen sind die Folgen der Entzündung des Darmes und der Mitbeteiligung angrenzender Strukturen. Die systemischen Komplikationen weisen die CED als Multisystemerkrankungen aus.

■ Intestinale Komplikationen

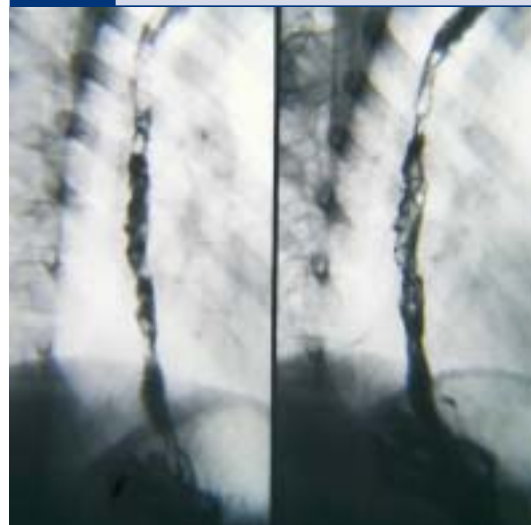
Massive Blutung

Die chronische Anämie ist ein häufiges Symptom der CED. Der Abfall des Hämoglobins ist die Folge sichtbarer oder okkulten Blutungen aus erosiven und ulcerativen Veränderungen der Schleimhaut, des Eisenmangels, von Resorptionsstörungen im distalen Ileum oder von toxischen Knochenmarksschädigungen. Im Vergleich zur C.U. ist die sichtbare rektale Blutung beim M.C. selten. Schwere Blutungen treten nur bei etwa 1–2% auf, entweder diffus aus der Schleimhaut meist des Kolons oder aus umschriebenen Läsionen. Perianale Blutabgänge gehören zu den Leitsymptomen der C.U., die mit zunehmender Ausbreitung und Schwere der Erkrankung lebensbedrohliche Ausmaße annehmen können.

Bei 90% der Patienten handelt es sich um kompensierte Blutverluste, die keiner Substitutionsbehandlung durch Erythrozytenkonzentrate bedürfen. Im Rahmen der konservativen medikamentösen Therapie der CED und der Eisensubstitution bessert sich mit dem Rückgang der Krankheitsaktivität die Anämie. Nur 5% der Patienten erleiden transfusionspflichtige Blutungen. Hier gilt es, neben der Kreislaufüberwachung möglichst schnell die Blutungslokalisierung zu eruieren.

Dazu dienen in erster Linie die klassischen endoskopischen Verfahren. Die Kapselendoskopie, zum Nachweis okkulten Blutungsquellen bei CED geeignet, hat keinen Stellenwert in der Diagnostik schwerer gastrointestinaler Blutungen. Gastroskopie, Koloskopie und Enteroskopie ermöglichen neben der Dokumentation des Ausmaßes der Entzündung auch eine unmittelbare Interventionsmöglichkeit, wenn es zu lokali-

Abb. 1 Ulzeröse Läsionen des Ösophagus bei Morbus Crohn



sierten Blutungen kommt. Zur Verfügung stehen dazu eine Reihe technischer Verfahren wie Injektionen (z.B. mit Suprarenin), Clippapplikation und Thermokoagulationstechniken (Argon-Plasma, Heaterprobe etc.). Bei diffusen schweren Blutungen aus entzündlich veränderter Darmschleimhaut kann ein begrenzter immunsuppressiver Therapieversuch unter intensivmedizinischem Monitoring versucht werden. Hierzu werden Steroide in einer Dosis von 1–1,5 mg/kg Körpergewicht appliziert. Alternativ gibt es erste Hinweise, dass auch monoklonale TNF-Alpha-Antikörper (Infliximab) hier einen Stellenwert haben könnten. Als ultima ratio muss die operative Resektion angesehen werden. Die Indikation wird bei konservativ nicht zu beherrschenden Blutungen (mehr als zwei Erythrozytenkonzentrate pro Tag) sowie bei Nichtansprechen auf eine intensiviertere immunsuppressive Therapie gestellt.

Bei endoskopisch nicht feststellbarer relevanter Blutungsquelle (z.B. Dünndarmblutung) sind angiogra-

Tab. 1 Komplikationen bei CED

Massive Blutung	C.U. > M.C.
Toxisches Megakolon	C.U. > M.C.
Kolorektales Karzinom	C.U. > M.C.
Perforation	C.U. > M.C.
Fistel, Abszess	C.U. < M.C.
Stenose, Striktur	C.U. < M.C.

phische oder nuklearmedizinische Darstellungen erforderlich. Sie sollten ausschließlich im Rahmen aktiver Blutungen durchgeführt werden, da sie nur Blutungen mit einer Intensität von mehr als 1 ml/Min. erfassen. Im Falle eines aktiven arteriellen Blutungsnachweises ist es heute möglich, eine Blutung durch Applikation von so genannten Coils über den Angiographiekatheter in die entsprechende selektiv intubierte Gefäßregion zu stillen. Dieses Verfahren dient in erster Linie zur primären Stabilisierung des Patienten und ersetzt im Regelfall nicht die anschließend notwendige operative Resektion des Darmsegmentes.

Toxisches Megakolon

Dem toxischen Megakolon (akute Dilatation) liegt etwa viermal häufiger eine C.U. als ein M.C. zugrunde. Etwa 30% der Fälle manifestieren sich beim ersten Schub einer CED. Häufig besteht makroskopisch eine Pankolitis. Aber auch bei nur einseitiger, meist linksseitiger Kollitis ist das Erkrankungsbild zu sehen (ca. 10%). Beim Vorliegen eines M.C. ist zusätzlich an eine distale Obstruktion zu denken.

Die Diagnose einer toxischen Dilatation des Kolons ergibt sich aus der Kombination von toxischem Zustand des Patienten und dem Nachweis einer Kolondilatation. Ein toxisches Bild liegt vor, wenn drei von den folgenden Kriterien zutreffen:

- Fieber > 38°C
- Tachykardie > 120/Min.

- Leukozytose > 11000/µl
- Anämie

Zusätzlich muss eine der folgenden vier Bedingungen vorliegen:

- Flüssigkeitsmangel
- Verwirrtheit
- Elektrolytstörung
- Hypotension

Entscheidend für die Diagnose des Megakolons ist die Abdomenübersichtsaufnahme. Eine Erweiterung des Lumens, in der Regel des Kolon transversum, über 5–6 cm Durchmesser und der Verlust der Haustrierung gelten als beweisend.

Pathogenetisch ist das Bild als Folge einer schweren transmuralen Entzündung anzusehen, die zur Paralyse der glatten Muskelfasern führt. Über die begleitende Permeabilitätsstörung des Darmes entsteht das toxische Gesamtbild. Eine Hypokaliämie oder die unkritische Gabe von Medikamenten, die die Motilität des Darmes hemmen (wie Opiate), können zur Entwicklung der toxischen Dilatation beitragen.

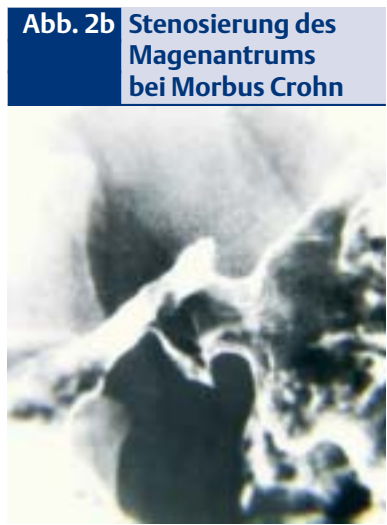
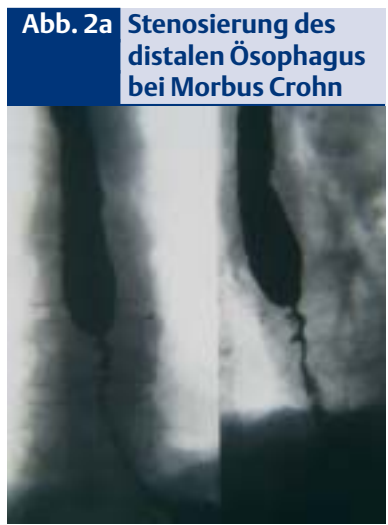
Nach wie vor gibt es keinen allgemein gültigen Konsensus über die Therapie eines toxischen Megakolons. Einigkeit besteht darüber, dass ein kurzzeitiger (bis 48 Stunden) initialer konservativer Therapieversuch durchgeführt werden kann. Dieser besteht aus parenteraler Substitutionsbehandlung von Volumen, Blutprodukten und Ernährungssubstraten sowie eine Steroidmedikation in einer Dosis von 1–1,5 mg/kg Kör-

pergewicht Prednisolonäquivalenten. Zusätzlich sollte eine breite antibiotische Therapie unter Berücksichtigung aerober und anaerober Erreger erfolgen. Eine engmaschige intensivmedizinische Beobachtung des Patienten ist zwingend erforderlich. Endoskopisch besteht die Möglichkeit eine Dekompressionssonde einzulegen oder eine koloskopische Absaugung durchzuführen. Bei Verschlechterung des Allgemeinzustandes oder fehlender Verbesserungstendenz nach initialer Anbehandlung ist die Indikation zur Resektion des Kolons zu stellen. Im Regelfall wird dabei zunächst ein Ileostoma angelegt, das nach Abheilung des schweren Krankheitsbildes mit dem verbliebenen Rektumstumpf in Form eines ileoanalen Pouches anastomosiert wird.

Perforation

Spontane Perforationen des Darmes gehören zu den seltenen, aber akut lebensbedrohenden Komplikationen bei den CED. Eine Lumenobstruktion oder ein toxisches Megakolon sind prädisponierend, aber keine Voraussetzung für eine Perforation. Typisch sind neben plötzlicher klinischer Verschlechterung des Patienten abdominelle Schmerzen sowie eine lokalisierte (bei gedeckter Perforation) oder diffuse (bei freier Perforation) Peritonitis. Eine vorhergehende Steroidmedikation kann das klinische Bild verschleiern und somit zur Verzögerung der Diagnose führen. In diesen Fällen ist die plötzliche Zustandsverschlechterung des Patienten das einzige wegweisende Symptom. Gesichert wird die freie Perforation in der Abdomenübersichtsaufnahme in Linksseitenlage. Gedeckte Perforationen stellen sich besonders gut im Abdomen-CT mit Kontrastierung des Darmes dar. In einem solchen Fall ist die Indikation für die sofortige operative Intervention gegeben.

Die häufigste Lokalisation einer spontanen Perforation bei M.C. stellt das terminale Ileum dar. Entscheidend für den weiteren Verlauf ist auch hier die rasche chirurgische Behandlung neben einer breiten antibiotischen Medikation. Im Regelfall sind eine Resektion des betroffenen



Darmsegmentes unter Anlegung eines entlastenden Stomas sowie eine peritoneale Lavage notwendig.

Strikturen und Stenosen

Strikturen und Stenosen treten überwiegend beim M.C. auf. Im langfristigen Verlauf werden sie bei circa 30–50% aller Patienten beobachtet, dagegen bei der C.U. nur in 7–11%. Grundsätzlich können sich Stenosen beim M.C. im gesamten Verdauungstrakt entwickeln, sogar multiple Dünn- oder Dickdarmentenosen können auftreten. Am häufigsten sind jedoch Stenosen im Bereich der Ileozökalregion lokalisiert. Bei Beteiligung des oberen Gastrointestinaltraktes finden sich die Stenosen im distalen, seltener im mittleren Drittel des Ösophagus (Abb. 2a), im Bereich des Magenansatzes (Abb. 2b) und in den proximalen Abschnitten des Duodenums. Bei der C.U. sind die Stenosen vorwiegend im linken Kolon lokalisiert.

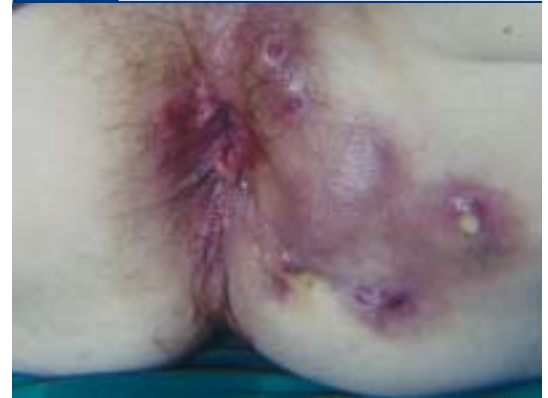Die klinische Symptomatik ist abhängig von der Lokalisation der Stenosen. Bei der Bevorzugung des terminalen Ileums stehen Schmerzen und/oder eine Subileus- bis Ileussympptomatik klinisch im Vordergrund.

Im Krankheitsverlauf entstehen zunächst entzündliche und damit potentiell reversible Stenosen, die sich dann im Weiteren zu narbigen Strikturen entwickeln. Narbige Engstellen finden sich auch gehäuft in der Anastomosenebene nach vorheriger Darmresektion. Die Differenzierung von entzündlich-ödematöser Schwellung und narbiger Striktur ist im Einzelfall schwierig, aber für die Therapieplanung entscheidend. Auch endoskopisch oder mit der Dünndarmdarstellung nach Sclerolink ist dies nicht sicher möglich. Wesentlich sensitiver ist hier heute die abdominelle Magnetresonanztomographie mit Hilfe von Kontrastmittel wie Gadolinium-DTPA (Hydro-MRT). Die Kontrastanreicherung in der entzündlichen Stenose erlaubt eine nahezu sichere Zuordnung. Ebenso kann die Sonographie unter Ausmessung der Wanddicke Hinweise auf eine entzündliche Genese der Stenose geben und dient dann insbesondere als Methode zur

Verlaufsbeobachtung der eingeleiteten Therapie. Das häufig gute Ansprechen entzündlicher Stenosen auf eine medikamentöse Behandlung rechtfertigt zunächst ein konservatives Vorgehen. Dabei steht die symptomatische Entlastung des Darmes je nach klinischem Befund (z.B. in Form von Ablaufsonden) und die parenterale Ernährung in Kombination mit systemischer Steroidmedikation (z.B. 60 mg Prednisolon Äquivalent/die) im Vordergrund. Eine engmaschige Kontrolle des Patienten ist insbesondere wegen der Gefahr lokaler Komplikationen (z.B. Abszessbildung) notwendig. Kurzstreckige narbige Stenosen können mit einer wiederholten Dilatationsbehandlung mittels Bougierung oder Ballondilatation angegangen werden. Alternativ ist bei Strikturen bis zu einer Länge von 5 cm eine Strikturoplastik möglich. Dies ist jedoch bei aktivem Schub des Morbus Crohn oder ausgeprägter Fistelung im Bereich der Striktur kontraindiziert. In diesem Falle und auch bei längeren Stenosen ist die Resektion des Darmsegmentes indiziert. Die Resektionsränder sollten dabei im makroskopisch gesunden Gewebe liegen. Konglomeratbildungen müssen vorher gelöst werden, um die Festlegung der Resektionsränder zu vereinfachen. Auch bei Stenosen des Ösophagus sollte zunächst versucht werden, diese durch Bougierung aufzuweiten. Andernfalls bleibt die Resektion mit Magenhochzug. Resezierende Verfahren sind gleichfalls angezeigt beim stenosierenden Magen-Crohn, wo hingegen beim stenosierenden Duodenal-Crohn die Strikturoplastik bzw. die Gastrojejunostomie (mit selektiver Vagotomie) die Therapie der Wahl darstellt. Bei Auftreten einer akuten Pankreatitis im Rahmen eines Duodenal-Crohn sollte ein Therapieversuch mit Kortikosteroiden gemacht werden.

Ein weiteres Problem besteht darin, zwischen benigner und maligner Striktur zu unterscheiden. Speziell bei der C.U. ist die Inzidenz von kolorektalen Karzinomen im Bereich von Stenosen, auch wenn diese noch asymptomatisch sind, hoch und reichen bis zu 30%. Jede Stenose muss daher kurzfristig endoskopisch-bi-

Abb. 3 Perianale Fisteln bei Morbus Crohn



optisch kontrolliert werden und im Zweifelsfall ist die Indikation zur Operation gegeben.

Fisteln und Abszesse

Fistel- und Abszessbildung sind häufige Komplikationen des M.C. Sie treten bei bis zu 40% der Patienten im Verlauf der Erkrankung auf. Bei der C.U. werden dagegen nur selten Fisteln im Analkanal oder rektovaginale Fisteln beobachtet. Die Fisteln beim M.C. werden eingeteilt in äußere Fisteln mit spontanen und postoperativen Verbindungen zur Haut, in innere Fisteln mit Verbindungen in benachbarte Organe oder mit blind endenden Gängen und in die am häufigsten zu beobachtenden perianalen Fisteln. Fisteln präsentieren sich solitär, multipel oder als fuchsbauartiges System und sind häufig Ausgangspunkt von Abszedierungen.

Die meisten Fisteln sind asymptomatisch. Entwickelt sich eine klinische Symptomatik, so ist diese abhängig vom Fistelverlauf. Äußere Fisteln führen zum Sekretverlust und zu Hautirritationen, innere Fisteln sind durch entzündliche Alterationen in den jeweils betroffenen Organregionen gekennzeichnet. Nicht selten kommt es zur Sekretverhaltung im Fistelgang, kenntlich an Schmerzen, Induration und als bakteriell entzündliches Bild bis hin zu septischen, hochakuten Verläufen bei Abszedierungen.

Zur Diagnostik der inneren Fisteln kommen Sonographie, Computertomographie und Röntgenkontrastmitteldarstellung zur Anwen-

Tab. 2 Absolute und relative Operationsindikationen der Fisteln bei CED

Fistelart	Symptomatik	OP-Indikation
interenterische Fistel	funktionell relevant nicht funktionell wirksam	absolut keine oder relativ
enterokutane Fistel	hohe, produktive Fistel tiefe, wenig oder nicht produktive Fistel	absolut relativ
blind endende Fistel		absolut
enterovesikale Fistel		absolut
enterovaginale Fistel	stark symptomatisch oligosymptomatisch	absolut relativ

dung. Bei *Fisteln im Rektum und Analbereich* (Abb. 3) sind MRT-Untersuchung sowie Endosonographie die sensitivsten Verfahren. Hilfreich sind hier auch die Sondierung des Fistelganges, die Röntgen-Kontrastmittelfüllung und die Farbdarstellung, zum Beispiel mit Methylblau, zur Auffindung von Fistelverbindungen.

Die Therapie der äußeren und inneren Fistel ist eine Domäne der chirurgischen Therapie, wobei sich absolute und relative Operationsindikationen unterscheiden lassen (Tab. 2).

Interenterische Fisteln sind nur dann eine Behandlungsindikation, wenn es zu einem funktionellen Kurzdarmsyndrom (Bypass) kommt. *Enterokutane Fisteln* sind dann eine absolute OP-Indikation, wenn es sich um hohe Fisteln, also Verbin-

dungen zwischen Dünndarm und Haut handelt. Es kommt in diesen Fällen zu erheblichen Volumenverlusten über die Fisteln bzw. zu schweren Hautirritationen (Abb. 4). Verbindungen zwischen Dickdarm und Haut im Sinne von tiefen Fisteln sind eingeschränkte (individuelle) Operationsindikationen. *Blind endende Fisteln* (Abb. 5) reichen meist nach retroperitoneal. Sie sind immer Operationsindikationen, da aus diesen Foci schleichende Septikämien ausgehen können. Ebenso sind *enterovesikale Fisteln* wegen drohender Uroseptikämie absolute Indikation zum operativen Verschluss. *Enterovaginale Fisteln* müssen bei oligosymptomatischem Verlauf im Gegensatz zu stark symptomatischen Fisteln nicht operiert werden. Dies gilt insbesondere aufgrund der allgemein schlechten Operationsergebnisse. Rezidive sind häufig und Folgeeingriffe führen zu Verschlechterungen der Analsphinkterfunktion und zu immer größer werdenden Läsionen.

Intraabdominelle Abszedierungen bedürfen der Drainage. Soweit dies möglich ist, sollte diese zunächst sonographisch oder CT-gesteuert perkutan erfolgen. Lediglich nicht direkt zugängliche oder ganz oberflächlich liegende Abszesse sollten primär operativ angegangen werden. Zusätzlich ist eine Breitspektrumantibiose indiziert.

Die medikamentöse Standardtherapie der CED hat nur einen geringen Effekt auf das Fistelleiden. Gesicherte konservative Therapieregime liegen nicht vor. Besser dokumentiert ist die medikamentöse Behandlung von Analfisteln. Allerdings

ist diese nur gegeben bei klinischer Symptomatik. Antibiotika sind die Mittel erster Wahl. Hier hat sich Metronidazol (20 mg/kg Körpergewicht) bewährt. Damit gelingt bei den meisten Patienten innerhalb der ersten Behandlungsmonate eine Symptomlinderung oder sogar ein Verschluss der Fisteln. Allerdings tritt nach Absetzen der Medikation innerhalb weniger Monate in 80% der Fälle ein Rezidiv auf. Wegen der ausgeprägten Nebenwirkungen ist Metronidazol für eine Langzeitbehandlung in Deutschland nicht zugelassen. Neben dem Metronidazol steht Ciprofloxacin als Alternative zur Verfügung. Bei chronischem Verlauf der Fisteln sind Azathioprin beziehungsweise 6-Mercaptopurin wirksam. Über die Hälfte der Fälle spricht innerhalb weniger Monate an. Bei Behandlungszeiten von über acht Monaten wird sogar eine Ansprechrate von fast 100% erreicht. Allerdings treten auch hier in hohem Prozentsatz Rezidive nach Absetzen der Medikation auf. Nur unter langfristiger Behandlung kann hier ein dauerhafter Therapieerfolg erreicht werden. Jedoch sollten die Nebenwirkungen und Kontraindikationen der Präparate beachtet werden. Für Cyclosporine, Takrolimus und Methotrexat liegen zu wenige Daten vor, um hier eine Empfehlung auszusprechen.

Anti-TNF-Substanzen (Infliximab) zeigen Therapieeffekte schon nach circa 14 Tagen bei etwa 50% der Patienten. Aufgrund der hohen Rezidivrate und des Nebenwirkungsprofils wird diese Medikation zur Zeit als Überbrückungsregime bei therapierefraktären Fisteln bis zur operativen Sanierung empfohlen. Eine operative Fistelspaltung ist für subkutane Fisteln und in Einzelfällen für intrasphinkteräre Fisteln angezeigt. Bei transsphinkterären Fisteln wird zunächst eine Fadendrainage durchgeführt, um entzündliche Sekrete abzuleiten. Plastische Deckungen sind im Einzelfall möglich und sollten in speziellen Zentren durchgeführt werden. Bei massivem Befall des Rektums und kompletter Zerstörung des Sphinkterapparates besteht die Indikation zur Proktektomie.

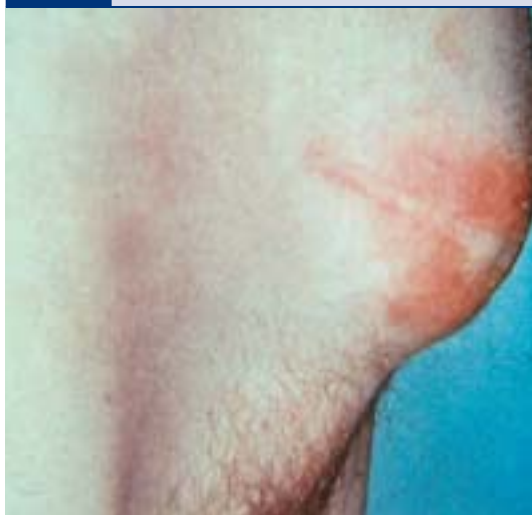Abb. 4 Hautirritation bei enterokutaner, hoher Fistel nach Dünndarmresektion bei Morbus Crohn

Abb. 5 Blind endende enterische Fisteln bei Morbus Crohn



Kolorektale Karzinome

Bei der C.U. ist das kolorektale Krebsrisiko erhöht. Die Entartungsrate ist von mehreren Faktoren abhängig:

- Dauer der Erkrankung (> 7–10 Jahre)
- Befallsmuster (Pankolitis > Linksseitenkolitis)
- Alter bei Krankheitsbeginn (< 18 Jahre)
- Assoziation mit primär sklerosierender Cholangitis.

Das kumulative Karzinomrisiko beginnt circa 10 Jahre nach der Erstdiagnose anzusteigen. Es wird angenommen, dass die Gesamtinzidenz nach 10 Jahren bei 0,5–1% pro Jahr liegt. Im Vergleich zur Allgemeinbevölkerung weisen die Kolitiskarzinome einige Besonderheiten auf:

- Die Patienten sind jünger (Durchschnittsalter 40–45 Jahre)
- Die Karzinome treten in allen Kolonabschnitten auf, in 10–25% der Patienten finden sich jedoch mehr als zwei Karzinome
- Der Differenzierungsgrad ist geringer
- Das Wachstum ist weniger exophytisch, sondern plaqueartig in normaler oder leicht verdickter Schleimhaut (Dysplasie associated lesion or mass = DALM). Ste-nosen sind stets karzinomverdächtig.

Weniger gut gesichert ist das Risiko eines kolitisassoziierten Karzinoms bei M.C. Man schätzt, dass bei 0,4–0,8% der Crohn-Patienten derartige Karzinome auftreten. Das rela-

tive Risiko ist fast um den Faktor 5 erhöht. Lokalisationsschwerpunkte sind Rektum, Analbereich, Fisteln und die Anastomosenregion nach Resektion.

Bei beiden Erkrankungen ist der histologische Nachweis von Epitheldysplasien (intraepitheliale Neoplasien) als präkanzeröse Kondition anzusehen. Derartige neoplastische Läsionen können im gesamten Kolon und Rektum, und zwar in makroskopisch unauffällig wie auffälliger Schleimhaut, vorkommen. Entweder sind derartige Dysplasien noch Vorläuferläsionen von Karzinomen oder aber bereits Mitläufer- oder Ausläuferläsionen von manifesten Karzinomen. Bei allen Patienten mit entsprechender Risikokonstellation sollte daher speziell bei der C.U.

jährlich bis zweijährlich eine hohe Koloskopie mit Stufenbiopsien zum Nachweis bzw. Ausschluss von intraepithelialen Neoplasien durchgeführt werden (DGVS Leitlinien: Z Gastroenterol 2000; 38: 49–75). Da aus der Dysplasiediagnose, speziell bei der C.U., die Indikation zur Kolektomie resultiert, empfiehlt sich die Zweitbegutachtung durch einen Referenzpathologen.

Neben der Assoziation von CED und kolorektalem Karzinom weisen Fallberichte auch auf eine Assoziation mit anderen Neoplasien hin wie Gallenwegskarzinome (meist bei gleichzeitiger primär sklerosierender Cholangitis), maligne intestinale Lymphome sowie benigne (Karzinomide) und maligne neuroendokrine Tumoren des Dün- und Dickdarmes.

Tab. 3 Extraintestinale Manifestationen und Komplikationen bei CED

Begleiterkrankung	Manifestation	Komplikationen
Kolitis-assoziiert	Periphere Gelenke	Arthritis, Arthralgien
	Haut und Schleimhäute	Erythema nodosum Pyoderma gangraenosum Stomatitis aphthosa
	Augen	Iritis, Episkleritis, Konjunktivitis etc.
	Lunge	Fibrosierende Alveolitis, interstitielle Fibrose, pulmonale Vaskulitis etc.
	Herz	Perikarditis, Perimyokarditis
Genetisch-assoziiert	Autoimmunhämolytische Anämie	
Genetisch-assoziiert	Arthropathie des Achsenskeletts	Sakroileitis, Spondylitis
Sonstige		Leber- und Gallenwegserkrankungen Venöse und arterielle Thrombosen Periostitis Nephritis, Hydronephrose Pankreatitis Amyloidose
Folgen einer gestörten Darmfunktion	Vitamin-Mangel	Osteopathie, Muskelatrophie, Anämie, Hyperkeratosen, Nachtblindheit, Innenohrschwerhörigkeit, Geschmacksstörungen
	Mineral-Mangel	Anämie, Osteopathie, Oligospermie, Immundefizienz, Wachstumsstörungen
	Eiweißmangel	Ödembildung, Minderung der Transportproteine
	Gallensäureverlust	Gallensteine, Steatorrhoe
	Hyperoxalurie	Nierensteine

Dieses Dokument wurde zum persönlichen Gebrauch heruntergeladen. Vervielfältigung nur mit Zustimmung des Verlages.

Extraintestinale Manifestationen und Komplikationen

Die CED können mit verschiedenen extraintestinalen Zweiterkrankungen einhergehen, die den entzündlichen Darmkrankheiten vorausgehen, parallel nebeneinander bestehen oder auch erst nach operativer Entfernung der erkrankten Darmabschnitte auftreten und praktisch jedes Organ betreffen können. Derartige Zweiterkrankungen lassen sich in extraintestinale Manifestationen und Komplikationen einteilen (Tab. 3).

Extraintestinale Komplikationen

Störungen im Wasser- und Elektrolythaushalt (Verlust von Natrium, Chlorid, Kalium, Calcium, Magnesium), hypochrome oder megaloblastäre Anämien (durch Blutverluste sowie durch Eisen-, Folsäure- und/oder Vitamin B 12-Mangel), sensorische Funktionsstörungen (Nachtblindheit, Innenohrschwerhörigkeit, Geschmacksstörungen) und dermale Veränderungen (durch Vitamin A-, Eisen- und Zinkmangel),

Abb. 6a Erythema nodosum bei CED

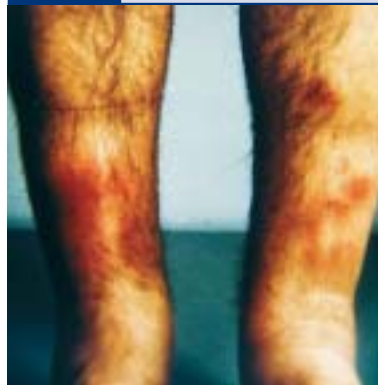
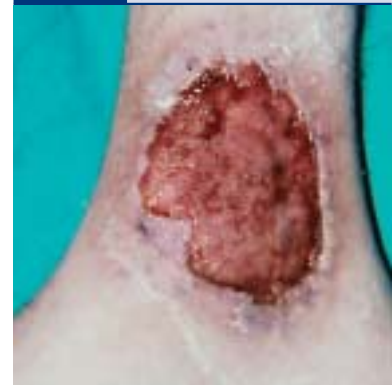
Abb. 6b Pyoderma gangraenosum bei CED



Blutgerinnungsstörungen (z.B. durch Fehlen fettlöslicher Vitamine) Hypoproteinämien, Muskelatrophie, Osteopathie wie Wachstumsstörungen bei jugendlichen Patienten finden ihre einfache Erklärung in Malabsorption, Durchfällen bei exsudativer Enteropathie oder in unzureichender Nahrungszufuhr durch den Patienten. Ebenso sind eine vermehrte Gallensteinbildung als Folge vermehrter Gallensäureverluste sowie eine gesteigerte Nierensteinbildung als Folge vermehrter Oxalatreabsorption bei Steatorrhoe, aber auch als Folge starker Wasser- und Elektrolytverluste und eines zu sauren pH des Harns als metabolische Folgen eines ausgedehnten Dünndarmbefalles beziehungsweise einer Dünndarmresektion verständlich.

Da Ätiologie und Pathogenese der Grundkrankheiten wie der extraintestinalen Manifestationen noch nicht hinreichend bekannt sind, existiert bisher keine spezifische, sondern nur eine symptomatische Therapie. Die Komplikationen lassen sich dagegen eher kausal behandeln. Mangelzustände als Folgen einer gestörten Darmfunktion werden am besten durch gezielte Substitution therapiert.

Osteopathie

Die Crohn-Osteopathie ist die Folge eines komplexen Zusammenwirkens zahlreicher Faktoren. Die, abhängig von der Aktivität der Erkrankung, mehr oder minder gestörte Funktion der Schleimhaut, die Ausdehnung des Befalles, die operative oder durch Fisteln bedingte Reduktion der Resorptionsfläche, die

Dekonjugation der Gallensäuren durch bakterielle Überwucherung, der gesteigerte enterale Gallensäurenverlust bei Befall oder Resektion des Ileums, der vermehrte intestinale Eiweißverlust mit eventuell nachfolgender exokriner Pankreasinsuffizienz und Malassimilation sind hier ebenso zu nennen wie Malnutrition – darunter auch das Meiden von Milchprodukten –, unzureichende Sonnenlichtexposition, zu geringe körperliche Aktivität und insbesondere auch die Dauer der Erkrankung. Weitere wesentliche Komponenten sind endokrine Störungen sowie die Gabe von Kortikosteroiden. Kortikosteroide, deren wiederholte oder oft lang dauernde Gabe gerade bei den CED nötig ist, tragen zur Entwicklung einer Osteoporose bei, und zwar über eine verminderte Resorption von Calcium im Darm, über eine Stimulierung der Osteoklasten und Hemmung der Osteoblasten sowie über einen erhöhten Eiweiß-Katabolismus. Wahrscheinlich ist dabei die kumulative Gesamt-Dosis der entscheidende Faktor. Da die Calcium-Spiegel im Serum erniedrigt sind, resultiert ein leichter sekundärer Hyperparathyreoidismus, der wiederum die Osteoklasten stimuliert. Diese multifaktorielle Genese der Crohn-assoziierten Osteopathien macht verständlich, dass auch bei der C.U., wo der Entzündungsprozess auf das Kolon beschränkt ist, Osteopathien auftreten können, wenn dies auch weniger häufig ist.

Die Crohn-Osteopathie ist klinisch häufig inapparent. Der Mineralsalzgehalt des Skeletts ist jedoch

Tab. 4 Dermale und orale Begleiterkrankungen bei CED

Haut- und Mundschleimhautläsionen

- Fisteln (perianal, enterokutan)
- Orale Läsionen (aphthoide oder ulzeröse Stomatitis, Makrocheilie)
- „Metastatische“ Crohn-Läsion

Assoziierte Läsionen

- Erythema nodosum
- Pyoderma gangraenosum
- Psoriasis vulgaris, Erythema exsudativum multiforme

Malabsorptiv bedingte Läsionen

- Akrodermatitis atrophicans (Zinkmangel)
- Periorifizielle Erytheme und Erosionen (Zinkmangel)
- Hyperkeratosen (Zink-, Vitamin A-Mangel)
- Mundwinkelrhagaden (Fe-Mangel)
- Glossitis (Vitamin-, Zinkmangel)
- Candidabesiedlung (Zinkmangel, zelluläre Immunschwäche)

Therapiebedingte Läsionen

- Mondgesicht, Akne, Striae (Kortikosteroide)
- Hautatrophie (Kortikosteroide)
- Allergisches Exanthem (SASP > 5-ASA)

bei etwa einem Drittel der Fälle vermindert und knochenhistologisch finden sich bei etwa 30–40% eine Osteomalazie, eine Osteoporose oder häufiger eine Kombination von beiden und nur selten Hinweise für einen sekundären Hyperparathyreoidismus. Entsprechend ergibt die Überprüfung des Vitamin D-Stoffwechsels normale oder erniedrigte Vitamin D-Metabolitenspiegel.

Extraintestinale Manifestationen

Die extraintestinalen Manifestationen treten am häufigsten bei der Crohn-Kolitis, aber auch bei der Ileokolitis-Crohn und bei der C.U., seltener dagegen bei der Ileitis terminalis mit isoliertem Befall des distalen Ileums auf. Arthropathien, Augenentzündungen, Hauterkrankungen sowie autoimmunhämolytische Anämien werden daher, da sie häufiger bei einer Kolitis als beim Dünndarmbefall gesehen werden und enge Beziehungen zur Aktivität der Grunderkrankung aufweisen, als „kolitische Begleiterkrankungen“ aufgefasst.

Bei 60–80% der Patienten mit Colitis ulcerosa sowie Morbus Crohn treten im Laufe des Lebens diese verschiedenen extraintestinalen Manifestationen auf. Die Häufigkeit der Arthropathien beträgt bis zu 35%, der Hautveränderungen bis zu 20% und der Augenläsionen (Iridocyclitis, Keratokonjunktivitis, selten Ulcus corneae, orbitale Myositis) mit Verminderung der Sehfähigkeit, Augenschmerzen oder Trübung des Gesichtsfeldes bis zu 8%. Im Vergleich dazu sind die übrigen Begleiterkrankungen selten und machen nur wenige Prozentanteile aus.

Gelenkmanifestation

Arthralgien und Arthritiden können sich einmal als periphere Arthropathie und zum anderen als Spondylarthropathie manifestieren. Die periphere Arthritis findet sich bevorzugt an den großen und mittelgroßen Gelenken der unteren Extremitäten, typischerweise nicht destruierend und seronegativ, und zeigt einen asymmetrischen Befall. Im Gegensatz zur Arthritis der peripheren Gelenke ist die Arthropathie des Achsenskeletts (Sakroileitis und

Spondylitis) bei hoher Assoziation mit dem HLA-B27 in vielen Fällen eine genetisch determinierte Begleiterscheinung, die sich klinisch und radiologisch nicht von der idiopathischen ankylosierenden Spondylitis unterscheidet.

Steroide und SASP sind die Basismedikamente in der Behandlung der peripheren Arthritiden.

Auf den Einsatz von nichtsteroidalen Antirheumatika ist zu verzichten, da durch sie eine Exazerbation der Darmerkrankung ausgelöst werden kann. Nur gelegentlich ist eine intraartikuläre Steroidinjektion bei hartnäckiger Monarthrit indiziert. Eine Gold-Therapie ist grundsätzlich kontraindiziert. Im Vordergrund der Therapie der ankylosierenden Spondylitis stehen physikalisch-therapeutische Maßnahmen.

Dermale Manifestation

Dermale und orale Krankheitsmanifestationen sind häufiger bei Crohn-Patienten als bei Patienten mit Colitis ulcerosa und beachten. Unter den verschiedenen Läsionen sind Fisteln und Abszesse, orale Läsionen (z.B. Aphthen) und die Crohn-Metastasen als typische Manifestationen anzusehen, wohingegen Erythema nodosum (Abb. 6a) und Pyoderma gangraenosum (Abb. 6b) zwar überdurchschnittlich häufig

Abb. 7a Episkleritis bei CED

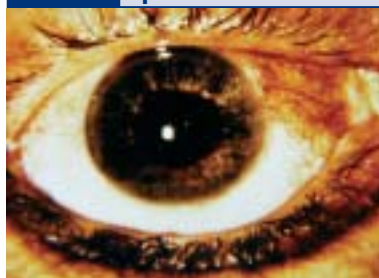
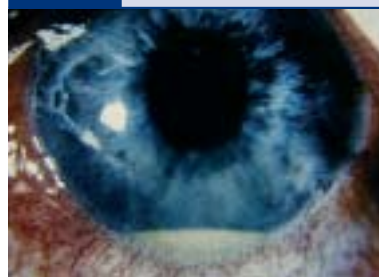
Abb. 7b Iritis bei CED



Tab. 5 Hepatobiliäre Begleiterkrankungen bei CED

Bevorzugtes Vorkommen bei Morbus Crohn:

Cholelithiasis, granulomatöse Hepatitis, Leberabszess, Amyloidose

Bevorzugtes Vorkommen bei Colitis ulcerosa:

Primär sklerosierende Cholangitis, Cholangiokarzinom

Gleich häufig bei beiden Erkrankungen:

Fettleber, Pericholangitis, Zirrhose

fig assoziiert, jedoch unspezifisch sind (Tab. 4). Gerade an der Haut wird auch deutlich, dass Dermatosen Folgen einer Malabsorption oder einer medikamentösen Therapie sein können.

Therapeutisch kommen in erster Linie systemisch applizierte Steroide zum Einsatz.

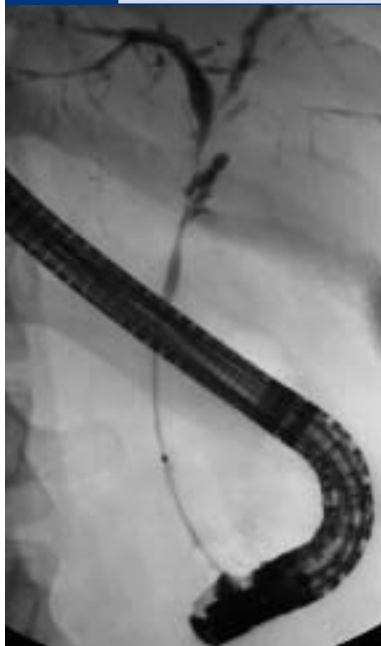Ophthalmologische Manifestation

CED zeigen bei circa 4% der Fälle eine ophthalmologische Manifestation. Dabei können grundsätzlich alle Abschnitte des Auges beteiligt sein. Meistens sind weitere extraintestinale Manifestationen, wie zum Beispiel das Erythema nodosum, zu finden. Gehäuft ist insbesondere beim M.C. die Episkleritis (Abb. 7a), Iritis (Abb. 7b), Iridozyklitis und Uveitis. Therapeutisch werden neben systemischen auch lokal applizierbare Kortikosteroide eingesetzt.

Hepatische Manifestation

Die Zusammenhänge zwischen den beiden entzündlichen Darmerkrankungen und dem Auftreten verschiedener Leber- und Gallenwegserkrankungen sind überwiegend nicht geklärt. Wahrscheinlich ist für das Auftreten von Pericholangitis, sklerosierender Cholangitis, reaktiver Hepatitis, chronisch-aggressiver Hepatitis, Leberzellverfettung etc. – Erkrankungen, die relativ unabhängig von der Aktivität der Grunderkrankung sind – ein multikonditionelles Ursachengefüge anzuschuldigen, das sich aus toxischen, bakteriellen, immunologischen, medikamentösen und ernährungsbedingten Faktoren zusammensetzt. Eben-

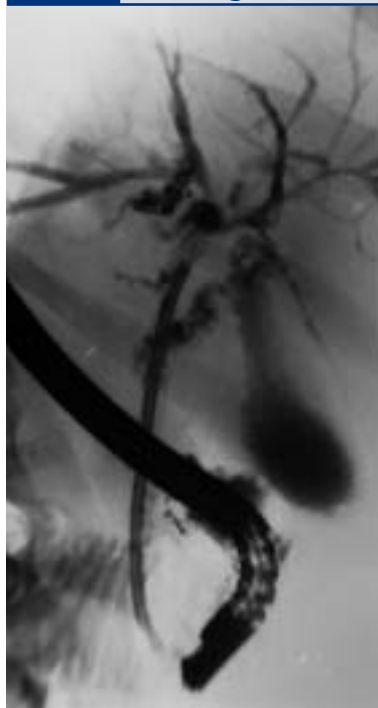
Abb. 8a Kombinierte intra- und extrahepatische Stenosierung der Gallenwege durch primär sklerosierende Cholangitis bei Colitis ulcerosa



so ist es derzeit nicht möglich, die absolute Häufigkeit hepatobiliärer Zweiterkrankungen exakt festzulegen. Entsprechend lassen sich Komplikationen abgrenzen, die sowohl beim M.C. als auch bei C.U. auftreten beziehungsweise die nur überwiegend bei M.C. oder C.U. gehäuft zu beachten sind (Tab. 5).

Der Verlauf der primär sklerosierenden Cholangitis (Abb. 8a) ist häufig relativ gutartig. Da die Gabe von

Abb. 8b Korrektur der Stenose im Ductus hepatocholedochus durch Endoprotheseneinlage



Steroiden, immunsuppressiven Medikamenten und Penicillamin ohne Erfolg ist, sollten bei extrahepatisch sklerosierender Cholangitis palliativ-endoskopische Maßnahmen wie Dilatation und Protheseneinlage (Abb. 8b) versucht werden. Die Proktokolektomie bei der C.U. hat keinen Einfluss auf den Verlauf der sklerosierenden Cholangitis. In verzweifelten Fällen ist die Lebertransplantation zu diskutieren. Eine Therapie für die übrigen Formen der Leberbeteiligung ist bisher nicht bekannt.

Während asymptomatische Gallenblasensteine keiner Therapie, sondern nur einer Kontrolle bedürfen, sollte bei einem symptomatischen Gallensteinleiden die Cholezystektomie durchgeführt werden.

Pankreatische Manifestation

Bei den Pankreasaffektionen handelt es sich überwiegend um akute Pankreatitiden unterschiedlicher Genese, aber auch asymptomatische Aktivitätserhöhungen von Amylase und Lipase im Serum, wie eine pathologische exokrine Pank-

reasfunktion, wobei jeweils die Ursache noch nicht geklärt ist, werden beschrieben (Tab. 6). Unter den genannten Faktoren einer akuten Pankreatitis dürfte dabei die extraintestinale Manifestation eine Ausnahme darstellen.

Das therapeutische Vorgehen entspricht bei dieser Manifestation den allgemeinen Richtlinien zur Behandlung einer Pankreatitis.

Renale Manifestation

Unter den renalen Komplikationen (Tab. 7) und Manifestationen steht insbesondere beim Morbus Crohn die Nephrolithiasis klinisch im Vordergrund. Die Inzidenz beträgt bis zu 10%. Da Oxalatsteine auf der Basis einer Malabsorption von Gallensäuren entstehen, finden sich bei diesen Patienten gehäuft Entzündungen oder Resektionen des Ileums. Nierensteine, falls sie nicht spontan abgehen, sollten mit der extrakorporalen Stoßwellenlithotripsie angegangen werden. Da es sich beim M.C. beim Nierenstein in der Regel um Oxalatsteine handelt, ist prophylaktisch eine Reduktion der Oxalsäure in der Kost anzustreben. Rezidivierende Pyelonephritiden, Hydronephrosen und die Nierenamyloidose sind gleichfalls bekannte Phänomene. Dagegen stellen interstitielle Nephritiden und Glomerulonephritiden als extraintestinale Manifestationen ausgesprochene Raritäten dar, die – da meist asymptomatisch – nicht oder nur zufällig erkannt werden. Erschwerend kommt hinzu, dass diese renalen Manifestationen im Einzelfall nur schwierig abzugrenzen sind von Funktionseinschränkungen als Folge eines akuten Nierenversagens (Sepsis, abdominelle Operationen), einer medikamentenbedingten dosisabhängigen Toxizität oder einer dosisunabhängigen Hypersensitivitätsreaktion auf SASP oder 5-ASA.

Pulmonale Manifestation

Das Spektrum pulmonaler Begleiterkrankungen, oftmals biopsisch gesichert, ist vielgestaltig und betrifft die unterschiedlichen Kompartimente des bronchopulmonalen Systems (Tab. 8). Entsprechend lassen sich bei bis zu 50% der Patienten

Tab. 6 Pankreatische Begleiterkrankungen bei CED

Akute Pankreatitis

- Crohn-assoziiert
- Crohn-Befall des Duodenums
- Biliär bei Morbus Crohn
- Primär sklerosierende Cholangitis
- Medikamentös induziert (SASP, 5-ASA, Azathioprin)

Asymptomatische Aktivitätserhöhungen

- Von Amylase und Lipase i.S. (Genese unklar)

Verminderte exokrine Funktion

unterschiedliche Muster von Lungenfunktionsstörungen nachweisen, die jedoch selten klinisch von Bedeutung sind. Lungenfunktionsveränderungen finden sich in gleicher Häufigkeit bei M.C. und C.U., wohingegen pulmonale Veränderungen überwiegend Patienten mit C.U. betreffen.

Beim Nachweis einer eosinophilen Alveolitis oder eines allergischen Asthmas sollte an eine medikamentenallergische Reaktion gedacht werden, im Einzelfall dürfte aber die Differenzierung zwischen einer solchen substanzinduzierten Lungenveränderung und einer extraintestinalen Manifestation im engeren Sinne des Wortes schwierig sein.

Das Ansprechen auf eine immunsuppressive Therapie ist bei pulmonaler Manifestation ungewiss. Bei einigen Patienten kam es unter Steroiden zum völligen Verschwinden der pulmonalen Veränderungen, andere jedoch erlagen trotz hoher Steroiddosen ihrer schweren, irreversiblen Lungenerkrankung.

Kardiale Manifestation

Die Manifestation am Herzen – häufig liegen andere extraintestinale Komplikationen vor – äußert sich als Perikarditis beziehungsweise Perimyokarditis. Nicht selten findet sich gleichzeitig ein Perikarderguss. Ebenso kann die Perikarditis von kleinen, meistens linksseitigen Pleuraergüssen begleitet sein. Die Kardiitis tritt meistens in Phasen hoher entzündlicher Aktivität der Darmerkrankung auf. Allerdings sind auch Fälle während der Remission bzw. nach Entfernung der erkrankten Darmabschnitte bekannt geworden. Bei einem Patienten entwickelt sich die Perikarditis sogar zwei Jahre vor Beginn der Kolitis. Rezidive sind möglich. Kennzeichnend für die komplizierende Kardiitis ist das gute therapeutische Ansprechen auf Kortikosteroide.

Seltene Manifestationen

Weitere seltene systemische Begleitkrankheiten sind eine sekundäre Amyloidose mit Ablagerungen in Mukosa und Submukosa des Intestinaltraktes, Nieren, Nebennieren, Milz, Leber oder Herz – eine

Tab. 7 Renale Begleiterkrankungen bei CED

- Chronische Glomerulonephritis oder interstitielle Nephritis (als extraintestinale Manifestation)
- Akute interstitielle Nephritis (als reversible dosisunabhängige Überempfindlichkeitsreaktion auf SASP oder 5-ASA)
- Nephrolithiasis (Calciumoxalatsteine)
- Obstruktive Hydronephrose (Ureterkompression bei M. Crohn)
- Amyloidose (AA-Typ)

Tab. 8 Pulmonale Begleiterkrankungen bei CED

Tracheobronchiale Erkrankungen

- Chronische Bronchiolitis, COPD
- Bronchiolitis obliterans
- Bronchiektasen

Interstitielle Erkrankungen

- Fibrosierende Alveolitis, Pneumonitis
- Interstitielle Fibrose
- Eosinophile Pneumonie

Vaskuläre Erkrankungen

- Vaskulitis (nekrotisierend, granulomatös)

Pleurale Erkrankungen

- Pleuritis

Therapiebedingte Erkrankungen

- Alveolitis, allergisches Asthma (SASP > 5-ASA)

Komplikation, die bei Generalisation des Organbefalles schicksalbestimmend werden kann –, eine nekrotisierende Vaskulitis, peptische gastroduodenale Läsionen, arterielle und venöse Thrombosen sowie Thromboembolien als Folge einer Thrombozytose, von plasmatischen Störungen oder durch eine Steroidtherapie.

Da die in der Therapie der CED eingesetzten Medikamente eine Vielzahl von Symptomen als Nebenwirkungen hervorrufen können, die den extraintestinalen Symptomen ähneln können, sollte in Zweifelsfällen eine Differenzierung von extraintestinalen Manifestationen und Medikamentennebenwirkungen vorgenommen werden.

Summary

During the course of their illness patients with Crohn's disease (CD) and ulcerative colitis (UC) often develop complications that can be divided into intestinal and extra-

intestinal complications. The former include, gastrointestinal bleeding, toxic megacolon, perforation, strictures, stenoses, fistulas, abscesses and colorectal carcinoma. The systemic complications and manifestations, which may affect all organs, point to chronic inflammatory bowel disease as a systemic illness. The multifarious nature of the clinical presentations makes necessary an individual therapeutic approach.

Literatur beim Verfasser

Anschrift für die Verfasser

Dr. med. Herbert Deppe
Medizinische Klinik, Klinikum Minden
Friedrichstr. 17
32427 Minden
herbert.deppe@klinikum-minden.de