Die Feinnadelaspirationszytologie als diagnostische bed-side-Methode zur differenzialdiagnostischen Abklärung peripherer Lymphknotenschwellungen

R. Stiegler
H. Gosse
P. Leonhardt
A. Gillissen

Fine Needle Aspiration Cytology as Diagnostic Bed-Side Method for Differential Diagnostics of Enlarged Peripheral Lymph Nodes

Zusammenfassung

In der klinischen Praxis sind periphere Lymphknotenschwellungen häufig. Ursache können sowohl benigne Prozesse als auch Malignome sein. Das erste differenzialdiagnostische Anliegen muss also der schnellen Unterscheidung von gut- und bösartigen Läsionen gelten. Ziel dieser Studie war es daher, die klinische Bedeutung der Lymphknotenaspirationszytologie als bed-side-Methode zu evaluieren. Dazu wurden 398 Patienten betrachtet, die innerhalb eines 5-Jahres-Zeitraumes im Verlauf ihrer Diagnostik mindestens einmal einer Punktion eines peripheren Lymphknotens in der Sofortdiagnostik unterzogen wurden. Zum Vergleich der zytologischen Diagnose wurde als Goldstandard entweder die Histologie oder die klinische Diagnose mit einer Nachbeobachtungszeit von einem Jahr definiert. Es errechnete sich eine Sensitivität von 97,6 % und eine Spezifität von 96,0 % aller Lymphknotenpunktionen. Für Lymphknotenmetastasen solider Tumoren wurde eine höhere Sensitivität als für maligne Lymphome erreicht (98,7 % vs. 90,6 %). Die Lymphknotenaspirationszytologie stellt eine sichere, schnelle und technisch einfache diagnostische Methode zur Sicherung eines malignen Lymphknotenbefalls dar, mittels derer somit innerhalb kürzester Zeit eine Weichenstellung im Hinblick auf die gegebenenfalls weitere Diagnostik und Therapie möglich ist.

Abstract

Enlarged lymph nodes are a common diagnosis in clinical practice. The causes are varied and both benignant or malignant processes might be responsible. Clearly it is important to quickly discern whether the origin is malignant or benignant. The aim of this study was to evaluate the reliability and efficacy of aspiration cytology of enlarged lymph nodes. 398 patients with peripheral enlarged lymph nodes, who, in the course of a five-year period, were subjected to at least one immediate cytologic analysis (bed-side-analysis), were included in the study. For comparison the gold standard was defined as either the histological result of a corresponding biopsy or the clinical outcome within an observation period of one year. Cytology analysis reached a sensitivity of 97.6 % and a specificity of 96.0 % of all lymph nodes analysed. For metastatic lymph nodes of solid neoplasmas (mainly bronchial carcinoma) sensitivity was even 98.7 % (90.6 % for malignant lymphomas). In conclusion, fine needle lymph node aspiration cytology is a quick, reliable, technically simple method for further assessment of enlarged lymph nodes in order to distinguish between benign and malignant causes. Further differentiation of the underlying type of malignant origin can be achieved with high efficacy. Thus, in the hands of a qualified investigator, fine needle lymph node aspiration cytology is a suitable method for use on a bed-side basis.

Einführung

Das Lymphsystem fungiert als Filterorgan zwischen Peripherie und Blut. Entsprechend der Aufgabe der Lymphknoten als „Sieb“ für belebte und unbelebte Materie können sie sich bereits physiologisch in einem aktivierten Zustand befinden. Lymphknotenschwellungen sind somit ein in der klinischen Praxis häufig anzutreffendes Phänomen.

Institutsangaben
Robert Koch-Klinik, Städtisches Klinikum „St. Georg“, Leipzig (Direktor: Prof. Dr. A. Gillissen)

Korrespondenzadresse
Dr. med. Runa Stiegler · Robert Koch-Klinik, Städtisches Klinikum „St. Georg“ · Nikolai-Rumjanzew-Straße 100 · 04207 Leipzig · E-mail: Runastiegler@gmx.de

Eingang: 15. 9. 2002 · **Nach Überarbeitung angenommen:** 18. 3. 2003

Bibliografie
Pneumologie 2003; 57: 322–327 © Georg Thieme Verlag Stuttgart · New York · ISSN 0934-8387

Dieses Dokument wurde zum persönlichen Gebrauch heruntergeladen. Vervielfältigung nur mit Zustimmung des Verlages.

Meist sind diese unspezifisch-entzündlicher Genese. Ursächlich sind oft bakterielle oder virale Allgemeinerkrankungen, wie z. B. Diphterie, Scharlach, Typhus, Paratyphus, Röteln, infektiöse Mononukleose, Varizellen oder AIDS. Auch nichtinfektiöse benigne Prozesse – wie z. B. Autoimmunopathien, Hypersensitivitätsreaktionen etc. und organische Stoffe wie Ruß oder Staub können Lymphknotenschwellungen hervorrufen. Differenzialdiagnostisch sind natürlich ebenso Neoplasien, wie metastasierende Tumorleiden oder primäre Lymphknotengeschwülste (maligne Lymphome) in Betracht zu ziehen, so dass eine rasche Klärung zwingend erforderlich ist [3, 23]. Die primäre Lymphknotenexstirpation mit histologischer Aufarbeitung des Materials stellt bei oberflächlicher Lage des Lymphknotens zwar einen relativ einfachen Eingriff dar, bedarf aber dennoch einer Anästhesie, strikter Sterilität und nicht zuletzt Zeit. Eine Alternative zur Exstirpation stellt die perkutane Feinnadelpunktion dar. Um den Stellenwert und die diagnostische Genauigkeit der Lymphknotenaspirationszytologie bei der differenzialdiagnostischen Abklärung von Lymphknotenschwellungen als bed-side-Methode zu evaluieren, wurde diese Untersuchung durchgeführt.

Material und Methode

Es wurden retrospektiv 398 Patienten erfasst, die sich in einem 5-Jahres-Zeitraum, vom 1. 1. 1992 – 31. 12. 1996, einer Feinnadelpunktion eines peripheren Lymphknotens unterzogen. Es handelte sich in 71,4 % um Männer (284 Fälle) und in 28,6 % um Frauen (114 Fälle) mit einem Durchschnittsalter von 56 Jahren (14 – 98 Jahre). Die Patienten wiesen in 42,2 % (168 Fälle) generalisierte Lymphknotenschwellungen mit Befall mehrerer Lymphknotenstationen auf. Bei 57,8 % der Patienten (230 Fälle) war eine lokalisierte Lymphknotenschwellung (vorwiegend im Kopf-Hals-Bereich) feststellbar. Die Grundkrankheit war zum Punktionszeitpunkt in 16,1 % (64 Fälle) bereits bekannt.

Die Punktionen wurden ohne Lokalanästhesie mit einer 20-G-Einmalkanüle mit einer Länge von 30 – 50 mm und einer 10 oder 20 ml Einmalspritze durchgeführt. Ein Einhandspritzenhalter kam nicht zur Anwendung. Der Punktionsvorgang erfolgte nach üblicher Hautdesinfektion, unter Fixierung des vergrößerten Lymphknotens mit Zeige- und Mittelfinger, mit einem möglichst senkrechten Einstich in den Knoten. Durch Anziehen des Spritzenkolbens wurde ein kräftiger Sog erzeugt. Unter Belassen des Soges wurde die Nadel innerhalb des Knotens fächerförmig bewegt. Nach dem eigentlichen Punktionsvorgang entfernte man die Nadel nach Druckausgleich aus dem Knoten und brachte das Material, welches sich im Nadellumen befindet, auf einen Objektträger auf. Die Ausstrichpräparate wurden im eigenen zytologischen Labor mittels Lichtmikroskopie nach erfolgter Pappenheim- oder Giemsa-Färbung ausgewertet.

Als Goldstandard wurde zum Vergleich der zytologischen Diagnose entweder die Histologie des Lymphknotens oder der klinische Verlauf über ein Jahr definiert. Die Datenverarbeitung und statistische Auswertung der erhobenen Parameter erfolgte mit der Software Microsoft Excel 97. Die statistischen Kenngrößen Sensitivität, Spezifität, negativ- und positiv-prädiktiver Wert wurden wie folgt berechnet:

$$\text{Sensitivität} = \frac{\text{Anzahl der richtig positiven Fälle} \times 100\,\%}{(\text{Anzahl der richtig positiven Fälle} + \text{Anzahl der falsch negativen Fälle})}$$

$$\text{Spezifität} = \frac{\text{Anzahl der richtig negativen Fälle} \times 100\,\%}{(\text{Anzahl der richtig negativen Fälle} + \text{Anzahl der falsch positiven Fälle})}$$

$$\text{positiver prädiktiver Wert} = \frac{\text{Anzahl der richtig positiven Fälle} \times 100\,\%}{(\text{Anzahl der richtig positiven Fälle} + \text{Anzahl der falsch positiven Fälle})}$$

$$\text{negativer prädiktiver Wert} = \frac{\text{Anzahl der richtig negativen Fälle} \times 100\,\%}{(\text{Anzahl der richtig negativen Fälle} + \text{Anzahl der falsch negativen Fälle})}$$

Ergebnisse

Bei 81,7 % (325 Fälle) fand sich ein Malignom und in 17,5 % (70 Patienten) eine benigne Grundkrankheit. Es verblieben 0,8 % (3 Patienten) bei denen das zugrunde liegende Krankheitsbild auch abschließend unklar blieb.

In dem untersuchten Lymphknotenmaterial fanden sich zytologisch am häufigsten in 53,7 % der Fälle Zellen epithelialer Tumoren im Sinne von Lymphknotenmetastasen (Abb. **1**). Entsprechend des Schwerpunktes unserer Klinik handelte es sich zum größten Teil um Lymphknotenmetastasen von Bronchialkarzinomen (Abb. **2**).

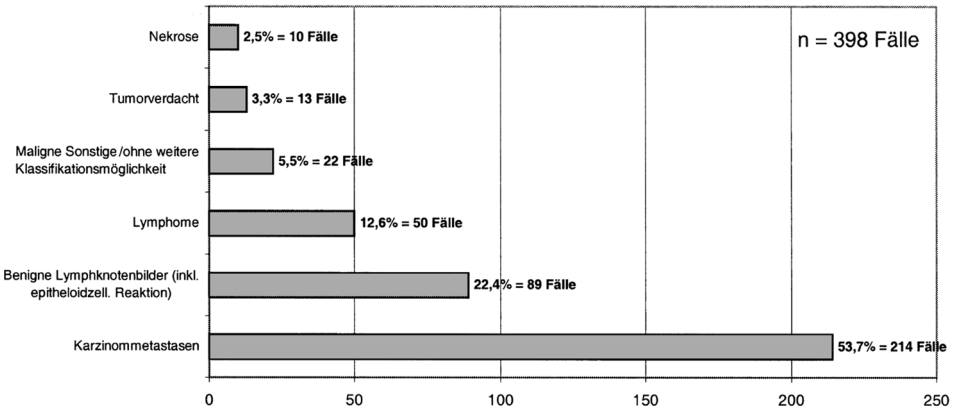

Abb. **1** Gesamtverteilung aller zytologischen Diagnosen im Gesamtpatientengut.

Dieses Dokument wurde zum persönlichen Gebrauch heruntergeladen. Vervielfältigung nur mit Zustimmung des Verlages.

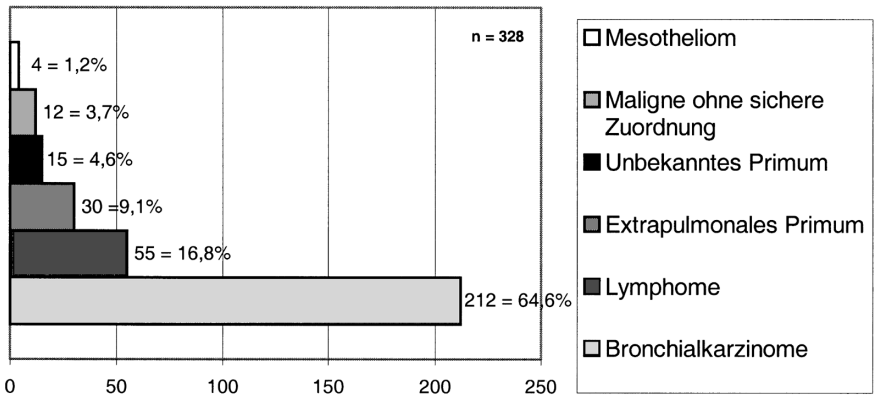

Abb. **2** Gesamtverteilung der endgültig-malignen Diagnosen unter Gesichtspunkten der Primärtumorlokalisation.

Tab. **1** Diagnostische Treffsicherheit

	endgültig				
	benigne Grundkrankheit 25	***maligne Grundkrankheit 267***			
zytologisch		***LKS aufgrund Beteiligung an maligner Grundkrankheit 245***	***kein Anhalt für Mitbeteiligung der LKS an maligner Grundkrankheit 19***	***Beteiligung der LKS an maligner Grundkrankheit nicht geklärt 3***	
Benigne 51	24	6	19	2	negativ-prädiktiver Wert 80,00 %
Maligne	0	235	0	0	positiv-prädiktiver Wert 99,58 %
Vd. Maligne 5	1	4	0	0	positiv-prädiktiver Wert 99,58 %
Benigne, kontrollbedürftig 1	0	0	0	1	
	Spezifität 96,00 %	Sensitivität 97,55 %			

LKS = Lymphknotenschwellung, Vd. = Verdacht auf

Zur Betrachtung der diagnostischen Genauigkeit der Feinnadelaspirationszytologie wurden von allen erfassten 398 Patienten nur diejenigen herangezogen, die zusätzlich mittels einer zweiten zytologischen Methode oder histologisch untersucht wurden. Patienten, deren endgültige Diagnose morphologisch ungesichert blieb bzw. lediglich auf der Punktionszytologie eines peripheren Lymphknotens beruhte, wurden ausgeschlossen. Somit gingen in die Berechnung der statistischen Kenngrößen 292 Patienten ein (Tab. **1**).

In 25 Fällen (8,6 %) lag eine benigne Grundkrankheit vor. Zytologisch wurde in keinem Fall das Lymphknotenmaterial als maligne eingestuft. Lediglich bei einem Patienten wurden „malignomsuspekte“ Zellen beschrieben. Hier wurde später eine Sarkoidose diagnostiziert.

267 Patienten (91,4 %) wiesen eine maligne Erkrankung auf. Ein Lymphknotenbefall bei sicher nachgewiesenem Tumorleiden konnte bei 245 Patienten entweder histologisch durch Lymphknotenexstirpation oder anhand des klinischen Verlaufes belegt werden. Bei 19 Fällen ergab sich diesbezüglich kein Hinweis auf Malignität und bei 3 Patienten blieb die Lymphknotenvergrößerung ätiologisch ungeklärt.

In 95,9 % (235 Fälle) war die zytologische Malignomdiagnose korrekt. In weiteren 1,6 % (4 Fälle) galt die Zytologie als „tumorverdächtig“ und 2,5 % (6 Präparate) wiesen keinerlei Malignitätskriterien auf und sind als falsch negative Befunde anzusehen. Es handelte sich dabei um 2 Fälle eines Morbus Hodgkin, 2 Bronchialkarzinompatienten, ein metastasierendes Adenokarzinom unbekannten Primums und einen Patienten, der an einem Non-Hodgkin-Lymphom (NHL) litt.

Im Folgenden sollen die falsch negativen Befunde näher erläutert werden. Bei einem Morbus-Hodgkin-Patienten wurde eine Exstirpation des vorher punktierten Lymphknotens vorgenommen und in diesem histologisch das Bild einer Lymphogranulomatose beschrieben. In einem weiteren Casus der gleichen Grundkrankheit wurde bei einer späteren Punktion im selben Bereich ein positives zytologisches Ergebnis erzielt. Eine zweifellos sichere Aussage über den malignen Befall des Lymphknotens zum Erstpunktionszeitpunkt ist aufgrund dieser Tatsache nicht gegeben. Als eindeutig falsch negativ einzuordnen ist dagegen der Casus des Non-Hodgkin-Lymphoms, da die histologische Beurteilung des nach Punktion exstirpierten Lymphknotens den Befund eines zentrozytischen Lymphoms erbrachte. Des Weiteren wurden Lymphkotenschwellungen zweier Bronchialkarzi-

Dieses Dokument wurde zum persönlichen Gebrauch heruntergeladen. Vervielfältigung nur mit Zustimmung des Verlages.

nompatienten punktiert und als benigne eingestuft. In der epikritischen Aufarbeitung der jeweiligen Fälle war von einer Mitbeteiligung im Sinne von Lymphknotenmetastasen bei generalisiertem Tumorleiden ausgegangen worden. Eine Lymphknotenexstirpation mit histologischer Aufarbeitung war nicht erfolgt, so dass ein zytologisch falsch negativer Befund angenommen, aber nicht bewiesen wurde. Schließlich handelte es sich beim letzten Patienten um ein metastasierendes Adenokarzinom. In diesem Fall war bereits vor der stationären Aufnahme die histologische Untersuchung eines exstirpierten Lymphknotens aus dem später punktierten Bereich erfolgt und die Diagnose einer Karzinommetastase gestellt worden. Für die zytologische Begutachtung wurden weitere an der gleichen Stelle nachweisbare Lymphknoten punktiert. Auch hier wurde bei benignem zytologischen Ergebnis von einem falsch negativen Befund ausgegangen, der aber nicht histologisch untermauert wurde.

Es errechnete sich somit für die Sensitivität ein Wert von 97,6%, eine Spezifität von 96%, ein negativ-prädiktiver Wert von 80% und ein positiv-prädiktiver Wert von 99,6% (Tab. **1**). Für Lymphknotenmetastasen von Bronchialkarzinomen wurde eine Sensitivität von 98,7% erreicht. 84,2% der nicht kleinzelligen Bronchialkarzinome und 86,5% der kleinzelligen Bronchialkarzinome wurden zytologisch richtig subtypisiert.

Lymphknotenmetastasen extrapulmonaler Tumoren spielten in dieser Erhebung eine untergeordnete Rolle. In circa 25% ergab sich zytologisch aus dem Lymphknotenpunktat ein Hinweis auf die Organlokalisation des Primärtumors.

Die Sensitivität für maligne Lymphome betrug 90,6%. Richtig eingeordnet als NHL wurden 77,8% der Fälle. Eine korrekte Differenzierung in hoch- oder niedrigmaligne und damit die Zuordnung zu der jeweilig prognostisch richtigen Untergruppe erfolgte in 76,2% für niedrigmaligne NHL und 100,0% für hochmaligne NHL. Die exakte Subtypisierung nach der Kiel-Klassifikation gelang mittels lichtmikroskopischer Begutachtung der Präparate, d. h. ohne ergänzende Techniken (z. B. immunzytochemische Färbungen) für niedrigmaligne NHL lediglich in 48% und für die hochmalignen Formen sogar nur in 30% der Fälle.

Als Morbus Hodgkin wurden 76% der Fälle korrekt eingeordnet. Eine Zuordnung in einen der 4 histologisch definierten Typen der Lymphogranulomatose war zytologisch nur in 16% der Fälle möglich.

Diskussion

Die Feinnadelaspirationszytologie stellt ein Verfahren zur feingeweblich-morphologischen Abklärung palpabler peripherer Lymphknoten dar, welches bei geringer Traumatisierung des Patienten zeit- und kosteneffektiv eine hohe diagnostische Genauigkeit bei einer Sensitivität von annähernd 98% und einer Spezifität von 96% bietet. In der Gegenüberstellung mit vergleichbaren Arbeiten ordnen sich diese Ergebnisse in den durch andere Untersucher vorgegebenen Rahmen ein bzw. rangieren an vorderer Stelle (Tab. **2**).

Die Methode erlaubt weder in geübter Hand noch „am Krankenbett" bzw. in der Ambulanz noch in der Sprechstunde eine Differenzierung von gut- bzw. bösartigen Lymphknotenschwellungen und somit eine Weichenstellung bezüglich der eventuell notwendig werdenden weiteren diagnostischen Maßnahmen und der Therapie.

Eine falsch positive Bewertung ergab sich in unserer Untersuchung nicht. Die falsch-negativ-Rate betrug 2,1% und liegt damit unter den von Steel u. Mitarb. mit 3,4% und Hsu u. Mitarb. mit 5,1% publizierten Ergebnissen [6, 24]. Mit hoher Zuverlässigkeit ist es – entsprechend dieser Daten – möglich, im aspirierten Lymphknotenmaterial entweder Malignität auszuschließen oder zu bestätigen. Wie unsere Arbeit belegt, ist die konventionell-zytologisch erreichbare Sensitivität für Metastasen größer als für maligne Lymphome (98,7% vs. 90,6%).

Schwierigkeiten kann insbesondere die Differenzialdiagnose zwischen niedrigmalignen Lymphomen und reaktiv-hyperplastischen Lymphknoten bereiten [4, 12].

Dagegen ist bei zytologisch diagnostiziertem malignen Lymphknotenbefall die Unterscheidung Metastase/Lymphom mit hoher Sicherheit zu erreichen. Bei der Subtypisierung vor allem von NHL stößt die konventionelle Zytologie jedoch an ihre Grenzen. Hier muss im Interesse der weiteren Therapieplanung und der Prognoseabschätzung auf die Lymphknotenexstirpation mit anschließender histologischer Aufarbeitung zurückgegriffen werden [3, 7, 12, 17]. Manche Autoren halten allerdings alternativ auch die Kombination von konventioneller zytologischer Begutachtung des aspirierten Materials und effizienten Zusatzmethoden wie z. B. immunzytochemischen Techniken, Morphometrie, Gen-Rearrangement-Untersuchungen und Messungen des

Tab. **2** Übersicht ausgewählter Publikationen zur Wertigkeit der Feinnadelaspirationszytologie

Autor	*Publikationsjahr*	*Anzahl der Fälle*	*Sensitivität*	*Spezifität*
Shaha u. Mitarb.	1986	140	100,00%	98,00%
Satzger	1994	698	99,05%	100,00%
Hsu u. Mitarb.	1990	1855	95,00%	96,50%
Schoengen u. Mitarb.	1995	1158	98,00%	99,70%
Lioe u. Mitarb.	1999	163	85,40%	100,00%
Mostafa u. Mitarb.	1997	541	94,00%	99,00%
Dong Wha Lee u. Mitarb.	1998	1216	89,20%	100,00%
Pilotti u. Mitarb.	1993	285	83,00%	95,00%

Dieses Dokument wurde zum persönlichen Gebrauch heruntergeladen. Vervielfältigung nur mit Zustimmung des Verlages.

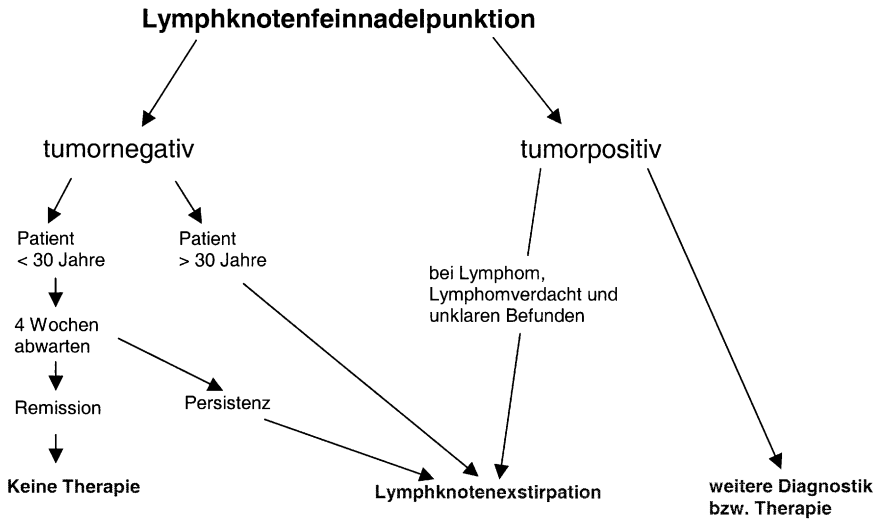

Abb. **3** Diagnostisches Stufenschema (modifiziert nach 3).

Apoptose-Index für geeignet [1,2,26,29]. Schwierigkeiten und damit eine Fehlerquelle bei der Beurteilung des Lymphknotenmaterials sehen Reißer u. Mitarb. bei vorausgegangenen operativen Eingriffen oder einer Strahlentherapie, da aufgrund der Fibrosierungsreaktion eine ausreichende Materialgewinnung durch Feinnadelaspiration manchmal nicht gelingt [15]. Umgekehrt birgt jedoch eine Feinnadelpunktion für eine nachfolgend notwendig werdende chirurgische Intervention keine Nachteile, da Veränderungen des Lokalbefundes durch Narbengewebe nicht auftreten [14]. Die Punktion lässt sich problemlos mehrmals hintereinander wiederholen. Weitere Vorteile der Methode sind, dass sie ambulant durchgeführt werden und dem Patienten bei entsprechendem Befund durch den Verzicht auf eine histologische Sicherung ein operativer Eingriff erspart werden kann [15]. Des Weiteren ist sie kaum mit Komplikationen behaftet [17,19]. Insbesondere die Gefahr der Tumorzellverschleppung in den Stichkanal bei der Punktion von tumorös veränderten Lymphknoten wird überschätzt [22,27]. Durch die Verwendung dünner Nadeln mit einem Außendurchmesser von unter 1 mm, wie bei der Lymphknotenfeinnadelpunktion üblich, ist dieses Risiko vernachlässigbar [10]. In unserem Kollektiv trat eine solche Komplikation nicht auf.

Nach Wolf u. Mitarb. sind über 50% der lokalisierten peripheren Lymphknotenschwellungen reaktiv-unspezifisch und ohne klinische Relevanz [28]. Die dazu vergleichbar hohe Malignitätsrate bei unseren Patienten resultiert aus dem selektierten Krankengut unserer Klinik. Jede auffällige Lymphknotenvergrößerung sollte eine Indikation für eine Feinnadelpunktion darstellen [3,12]. Bei malignem Befund leistet die Lymphknotenzytologie einen bedeutungsvollen und schnellen Beitrag zum exakten Staging und gibt Hinweise auf die Prognose der Erkrankung [8,21]. In einem Viertel der Fälle gewinnt man sogar Hinweise auf den Primärtumorsitz. Bei bekannter Tumoranamnese ist ein Rezidiv bzw. Tumorprogress leicht sicherbar, so dass auf eine Lymphknotenexstirpation meist verzichtet werden kann [3]. Allerdings besteht eine hohe Abhängigkeit zwischen der Erfahrung des Punktierenden und des Auswertenden mit der Güte der zytologischen Diagnose. Deshalb wird gefordert, dass im Idealfall Punktion und zytologische Befundung in einer Hand liegen sollten [23].

Bei zytologisch diagnostiziertem Lymphom bzw. Lymphomverdacht hilft der zytologische Befund bei der Auswahl geeigneter Lymphknoten zur Exstirpation [4,7]. Manche Autoren halten – insbesondere bei bestimmten B-Zell-Lymphomen – zur genauen Diagnosefindung bei effizienter Anwendung von Zusatzmethoden eine histologische Abklärung nicht mehr für erforderlich [2,20]. Bei einer Sensitivität für Lymphome von 90,6% und der richtigen Zuordnung als NHL von < 80% kann die konventionelle Zytologie für die genaue Therapieplanung die Histologie allerdings nicht ersetzen [3,12]. Nur in Ausnahmefällen, z.B. bei multimorbiden Patienten, denen eine invasive Diagnostik nicht mehr zumutbar ist, könnte eine Lymphknotenexstirpation unterbleiben und eine Therapie auch ohne Histologie eingeleitet werden [3,25].

Ebenso wie zur Lymphomsubtypisierung ist bei zweifelhaften zytologischen Befunden und bei persistierendem Malignomverdacht trotz unauffälliger Zytologie eine histologische Klärung unumgänglich. Lediglich ein unauffälliger zytologischer Befund bei klinisch unverdächtiger Lymphknotenschwellung beim jugendlichen Patienten rechtfertigt eine zunächst abwartende Haltung. Abb. **3** gibt einen Vorschlag zum diagnostischen Vorgehen bei der Abklärung von Lymphknotenschwellungen wieder [3].

Literatur

[1] Carraso CH, Richli WR, Lawrence D et al. Fine needle aspiration biopsy in lymphoma. Radiol Clin North Am 1990; 28: 79–883

[2] Cartagena NJ, Katz RL, Hirsch GC et al. Accuracy of diagnosis of malignant lymphoma by combining fine needle aspiration cytomorphology with immunocytochemistry and in selected cases, southern blotting of aspirated cells: a tissue-controlled study of 86 patients. Diagn Cytopathol 1992; 8: 456–464

[3] Dalquen P. Lymphknoten. In: Remmle W. Pathologie, Band 8. Berlin: Springer Verlag, 2000: 343–381

[4] Das DK. Value and limitations of fine-needle aspiration cytology in diagnosis and classification of lymphomas: A review. Diagn Cytopathol 1999; 21: 240–249

[5] Dong Wah Lee, So Young Jin, Dong Won Kim. Diagnostic usefulness of fine needle aspiration cytology on lymphadenopathy: An analysis of 1216 cases. Acta Cytol 1998; 42: 522

Dieses Dokument wurde zum persönlichen Gebrauch heruntergeladen. Vervielfältigung nur mit Zustimmung des Verlages.

[6] Hsu C, Leung BS, Lau SK et al. Efficacy of fine-needle aspiration and sampling of lymph nodes in 1484 Chinese patients. Diagn Cytopathol 1990; 6: 154 – 159
[7] Jeffers MD, Milton J, Herriot R et al. Fine needle aspiration cytology in the investigation of non-Hodgkin's lymphoma. J Clin Pathol 1998; 51: 189 – 196
[8] Leonhardt P. Atlas der praktischen klinischen Zytodiagnostik bei Erkrankungen im Thoraxbereich. Leipzig: Johann Ambrosius Barth Verlag, 1977
[9] Lioe TF, Elliot H, Allen DC et al. The role of fine needle aspiration cytology (FNAC) in the investigation of superficial lymphadenopathy; uses and limitation of the technique. Cytopathology 1999; 10: 291 – 297
[10] Livraghi T, Damascelli B, Lombardi C et al. Risk in fine-needle abdominal biopsy. J Clin. Ultrasound 1983; 1: 77 – 81
[11] Mostafa MG, Chiemchanya S, Srivannaboon S et al. Accuracy of fine needle aspiration cytology in the evaluation of peripheral lymphadenopathy. J Med Assoc Thai 1997; 80: 155 – 161
[12] Orell SR, Sterrett GF, Walters MNI. Whitaker D. Punktionszytologie. 1. deutsche Aufl. Stuttgart: Thieme Verlag, 1999
[13] Pilotti S, Di Plama S, Alosio L et al. Diagnostic assessment of enlarged superficial lymph nodes by fine needle aspiration. Acta Cytol 1993; 37: 853 – 866
[14] Ramzy I, Rone R, Schultenover SJ et al. Lymph node aspiration biopsy. Diagnostic reliability and limitation- an analysis of 350 cases. Diagn Cytopathol 1985; 1: 39 – 45
[15] Reißer Ch, Goerttler K, Feichter G et al. Die Feinnadelbiopsie in der Diagnostik zervikaler Lymphknotenveränderungen. HNO 1990; 38: 412 – 416
[16] Satzger P. Die Wertigkeit der Feinnadelaspirationszytologie bei der Abklärung palpabler suspekter palpabler Knoten – eine Analyse von 1153 Fällen. Ulm: Medizinische Dissertation, 1994
[17] Schoengen A, Binder T, Fembacher P et al. Die Feinnadelaspirationszytologie malignomverdächtiger Lymphknoten. Dtsch med Wschr 1995; 20: 549 – 554
[18] Shaha A, Webber C, Marti J. Fine-needle aspiration in the diagnosis of cervical lymphadenopathy. Am J Surg 1986; 152: 420 – 423
[19] Siegert R, Schrader B, Baretton G. Die ultraschallgeführte Feinnadelpunktion pathologischer Raumforderungen im Kopf-Hals-Bereich. HNO 1990; 38: 287 – 291
[20] Silverman JF, Mc Leod DL, Park HK. Fine-needle aspiration cytology of hematopoietic lesion from multiple sites. Diagn Cytopath 1990; 6: 252 – 257
[21] Sinner NW. Needle biopsy and tumor staging (TNM-system). Fortschr Röntgenstr 1982; 36: 270 – 276
[22] Smith EH. Complications of percutaneous abdominal fine needle biopsy. Radiology 1991; 178: 253 – 258
[23] Spieler P. Die Feinnadelpunktion von Lymphknoten in der klinischen Diagnostik. In: Bonk U. Aktuelle klinische Zytologie. Basel: Karger, 1990: 175 – 196
[24] Steel BL, Schwartz MR, Ramzy I. Fine needle aspiration biopsy in the diagnosis of lymphadenopathy in 1103 patients. Role, limitations and analysis of diagnostic pitfalls. Acta Cytol 1998; 39: 76 – 81
[25] Stewart CJR, Duncan JA, Farquharson M et al. Fine needle aspiration cytology diagnosis of malignant lymphoma and reactive lymphoid hyperplasia. J Clin Pathol 1998; 51: 197 – 203
[26] Symmans WF, Cangiarella JF, Symmans PJ et al. Apoptotic index from fine needle aspiration cytology as a criterion to predict histologic grade of non-Hodgkin's lymphoma. Acta Cytol 2000; 44: 194 – 204
[27] Weiss H. Metastasenbildung durch Feinnadelpunktion? Ultraschall 1989; 10: 147 – 151
[28] Wolf J, Schmitz S, Diehl V. Lymphknotenschwellung. In: Classen M, Diehl V, Koch KM, Kochsiek K, Pongratz D, Scriba PC. Differenzialdiagnose Innere Medizin München: Verlag Urban und Schwarzenberg, 1998: 431 – 444
[29] Young NA, Al-Saleem T. Diagnosis of lymphoma by fine-needle aspiration cytology using the revised European-American classification of lymphoid neoplasms. Cancer 1999; 25: 325 – 345

Dieses Dokument wurde zum persönlichen Gebrauch heruntergeladen. Vervielfältigung nur mit Zustimmung des Verlages.