

Im Mai 1998 erfolgte erstmals die notfallmäßige stationäre Aufnahme der damals 79jährigen Frau Z. in unserer Klinik. Zu diesem Zeitpunkt bestand eine Vigilanzminderung, eine Gang- und Standataxie sowie eine Visusverschlechterung mit Gesichtsfeldausfällen. Die internistisch-neurologische Untersuchung ergab folgenden Befund: Knöchelödeme an beiden Unterschenkeln, eine exsikkierte Zunge, eine diskrete Anisokorie, rechts größer als links, eine verlangsamte indirekte und direkte Pupillenreaktion beidseits, eine inkomplette Abducensparese rechts, eine linksseitige Bulbusfehlstellung, abgeschwächte Muskeleigenreflexe und eine generalisierte Hyperalgesie am ganzen Körper.

Psychopathologisch war die Patientin unscharf zu Ort, Zeit und Person orientiert. Die Konzentration und die Aufmerksamkeit waren reduziert. Der formale Gedankengang war verlangsamt. Keine Hinweise auf Wahngedanken oder Halluzinationen. Die Stimmung war traurig und es bestand eine Antriebsschwäche. Suizidgedanken hatte Frau Z. bei der Aufnahme nicht.

Fremdanamnestic war zu erfahren, dass Frau Z. bereits seit dem Jahr 1975 mehrfach stationär in verschiedenen psychiatrischen Krankenhäusern behandelt wurde. Seit 1997 lag bei Frau Z. zusätzlich ein Diabetes mellitus vor.

Seit 1992 lebte Frau Z. – wegen ihrer therapieresistenten Depression – in einem Alten- und Pflegeheim. Das Pflegepersonal berichtete, dass die Patientin kurz vor der Aufnahme schwallartig erbrochen habe. Auffällig seien ferner eine Polydipsie sowie plötzliche Verwirrheitszustände gewesen.

Die durchgeführte kraniale Kernspintomographie ergab den Verdacht auf ein Makroadenom der Hypophyse, mit einer intrasellären, rechts parasellären und suprasellären Ausbreitung sowie mit erheblichen Impressionen des Mesencephalons (Abb. 1). Durch die Tumorausdehnung (5x6 cm) hatte sich ein Hydrocephalus internus mit Liquoraustritt überwiegend rechts frontal entwickelt. Das zusätzlich abgelei-

Hypophysenadenom oder Altersdepression?

Karl-H. Beine,¹ Björn Kardels¹, Pablo Pérez González²

¹St. Marien-Hospital Hamm, Universität Witten-Herdecke

²Herz-Jesu-Krankenhaus Münster, Neurologische Abteilung

Zwischen 1975 und 1994 wurde die 1919 geborene Frau Z. insgesamt vier Mal in verschiedenen psychiatrischen Kliniken behandelt. Sie litt unter komplexen Beschwerden im Sinne eines depressiven Syndroms, das ätiologisch und diagnostisch unterschiedlich eingeordnet wurde. Eine kraniale Computertomographie oder eine Kernspintomographie wurde zunächst nicht durchgeführt. 1998 trat bei Frau Z. eine rechtsseitige Abducensparese auf. Die kraniale Kernspintomographie zeigte einen 5 x 6 cm großen Tumor (Abb 1). Es handelte sich um ein hormoninaktives Makroadenom der Hypophyse. Es erfolgte – bei bestehender Inoperabilität – eine biventrikulär-peritoneale Liquorshunt-Anlage. Aufgrund der relativ langsamen Wachstumstendenz bei Hypophysenadenomen lässt sich bei dieser Tumorgöße und den langjährig bestehenden komplexen Beschwerden mit Wahrscheinlichkeit schließen, dass der Tumor auch schon bei vorherigen Klinikaufhalten radiologisch nachweisbar gewesen wäre.

tete EEG wies ein θ -Hirnstrombild rechts fronto-temporo-parietal auf. Daraufhin wurde die Patientin sofort in die benachbarte neurochirurgische Abteilung verlegt, in der auf Grund einer bestehenden Inoperabilität ein biventrikulär-peritonealer Liquorshunt angelegt wurde. Hormonelle Untersuchungen ergaben eine leichtgradige Insuffizienz der somatotropen Hormone und eine auffällige Insuffizienz der gonadotropen Hormone. Prolaktin basal, ACTH basal, Cortisol basal und die thyreotropen Hormone waren regelrecht. Die konsiliarisch hinzugezogenen Endokrinologen empfahlen keine Hormonsubstitution. Vier Monate später verstarb die Patientin an einer Pneumonie.

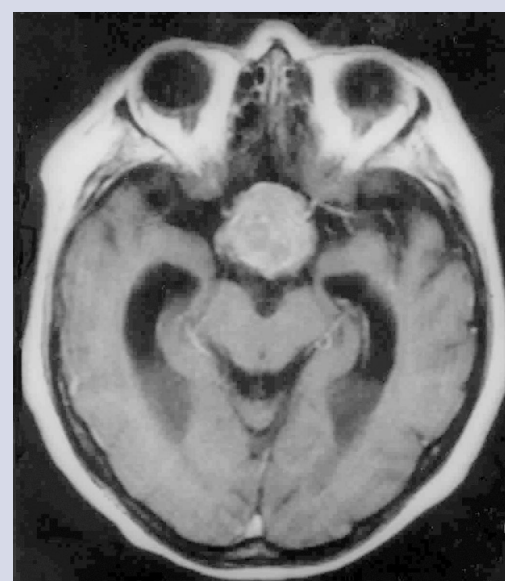
■ Vorgeschichte

Im Januar 1975 war die Patientin zum ersten Mal für drei Monate in einem psychiatrischen Krankenhaus unter der Diagnose „reaktive Depression“ behandelt worden. Die damals 56jährige Frau Z. berichtete über depressive Stimmungsschwankungen, Unruhezustände, Ängste sowie eine körperliche Kraftlosigkeit. Als Auslöser für die reaktive Depression wurde der plötzliche Tod der Mutter sowie eine neu aufgetretene Herzinsuffizienz verantwortlich gemacht. Es erfolgte eine

medikamentöse Therapie mit dem Antidepressivum Nortriptylin (75 mg/d).

Zwei Jahre später wurde Frau Z. zum zweiten Mal auf Grund einer depressiv-ängstlichen Symptomatik hospitalisiert. Zusätzlich berichtete die Patientin über „Kleinheitsideen“ und „Versagensängste“. Zu dieser Zeit war sie noch als Verkäuferin angestellt und lehnte eine vorzeitige Berentung ab. Die Entlassungsmedi-

Abb. 1 Hypophysenadenom – Darstellung im kranialen CT



kation lautete: 100 mg Clomipramin, 120 mg Pipamperon und 4 mg Biperiden pro Tag. Die Entlassungsdiagnose lautete „senile Involutionsdepression“.

Im Jahre 1992 wurde die inzwischen 73jährige Frau Z. zum dritten Mal in eine psychiatrische Klinik mit der Diagnose „Involutionsdepression“ aufgenommen. Die Patientin war zu dieser Zeit seit 7 Jahren berentet, wohnte inzwischen in einem Seniorenheim und wurde in allen Angelegenheiten gesetzlich betreut. Sie litt an einer morgendlichen Antriebschwäche, Zukunftsängsten, depressiven Stimmungsschwankungen, frei flottierenden Ängsten, Miktionsbeschwerden, Obstipationen, Gehstörungen sowie an einem Tremor am ganzen Körper.

Bei der internistisch-neurologischen Untersuchung fielen neben einer Adipositas, diskrete Knöchelödeme an beiden Unterschenkeln, ein beidseitiger Hallux valgus sowie ein unsicheres Gangbild auf.

Psychopathologisch war Frau Z. bei der Aufnahme 1992 zu Ort, Zeit, Person sowie zur Situation orientiert und bewusstseinsklar. Der Antrieb war vermindert, ihre Stimmung wirkte depressiv und die Schwingungsfähigkeit war stark eingeschränkt. Der formale Gedankengang war verlangsamt, Wahngedanken oder Halluzinationen waren nicht eruierbar. Die Konzentration und die Aufmerksamkeit waren reduziert. Es ergaben sich keine Hinweise für eine akute Suizidalität.

Die weiterführende Diagnostik bestehend aus Blutlabor, EKG und EEG war bis auf eine leicht erhöhte BSG von 32/46 mm unauffällig. Die Patientin wurde zunächst mit 150 mg Maprotilin behandelt und im weiteren stationären Klinikaufenthalt auf Perphenazin und Promethazin umgestellt. Die Entlassungsmedikation nach dreimonatigem Klinikaufenthalt lautete 2 mg Perphenazin, 12,5 mg Triamteren, 100 µg Levothyroxin pro Tag.

1994 kam es zum vierten psychiatrischen Klinikaufenthalt. Etwa drei Monate vor der Aufnahme in die Klinik waren dem niedergelassenen Nervenarzt plötzlich einschließende Körperbewegungen aufgefallen, die

mit 2 mg Biperiden pro Tag behandelt wurden. Zusätzlich traten, besonders nachts, mehrfach Verwirrheitszustände bei Frau Z. auf. Psychopathologisch fielen bei der Aufnahme neben einer Antriebsarmut, eine starke psychomotorische Unruhe, eine depressive Stimmungslage sowie inhaltliche Denkstörungen in Form von Beeinträchtigungswahn mit religiösen Themen auf. Bei der internistisch-neurologischen Untersuchung ergaben sich bis auf eine leichte Dysdiadochokinese und ein kleinschrittiges, unsicheres Gangbild keine Pathologika. Die Patientin wurde nach unauffälligem Labor und EKG mit den Diagnosen „Struma diffusa“ und „Depression im Senium“ nach einer Woche Klinikaufenthalt mit der Medikation 40 mg Pipamperon und 100 µg L-Thyroxin pro Tag entlassen.

Im Jahre 1996 stellte sich die Patientin nochmals ambulant bei einem niedergelassenen Nervenarzt vor und berichtete über starke Ängste, depressive Stimmungszustände mit Suizidalität und inhaltliche Denkstörungen in Form von Beobachtungswahn. Sie gab an, aus kleinen Kugeln beobachtet und fotografiert zu werden. Ein durchgeführtes EEG erbrachte ein unauffälliges Hirnstrombild mit einem α -Grundrhythmus.

■ Diskussion

Meist wird die Diagnose eines Hypophysenadenoms erst bei hormonellen Veränderungen oder Gesichtsfeldausfällen in Betracht gezogen. Es muss aber bedacht werden, dass Hypophysenadenome auch psychiatrische Symptome hervorrufen können. In weiteren Kasuistiken wird berichtet, dass als Erstmanifestation eines Hypophysenadenoms psychiatrische Symptome auftreten können. In unserem Beispiel wurde 23 Jahre nach dem ersten Auftreten psychiatrischer Symptome 1998 bei Frau Z. ein Hirntumor diagnostiziert. Erste neurologische Symptome bestanden seit 1992. Mit einiger Wahrscheinlichkeit wurde in den letzten Lebensjahren der Patientin die psychiatrische Symptomentwicklung durch das Tumorstadium und die dadurch bedingten Störungen nega-

tiv beeinflusst. Es kann nicht ausgeschlossen werden, dass bei frühzeitiger Sicherung der Diagnose die Erfolgsaussichten einer Operation besser gewesen wären.

Es sollte daher bei jedem Menschen, der erstmalig psychiatrisch erkrankt, bedacht werden, ob eine weitergehende Diagnostik mittels Kernspintomographie oder Computertomographie des Kopfes durchgeführt werden muss. Diese Erwägungen sind insbesondere dann unverzichtbar, wenn somatoforme Beschwerden vorliegen und erst recht, wenn bei der klinischen Untersuchung Auffälligkeiten vorhanden sind wie etwa die Ataxie und der Tremor bei Frau Z.

Höchste Aufmerksamkeit ist dann geboten, wenn bei bekannter psychiatrischer Diagnose zusätzliche, in unserem Beispiel neurologische Symptome auftreten. Gerade wenn bereits eine psychiatrische Erkrankung vordiagnostiziert wurde und neue, unspezifische und Krankheitszeichen zusätzlich auftreten, besteht die Gefahr, den Symptomenkomplex unter die bestehende psychiatrische Diagnose zu subsumieren. Dies hätte dann zur Konsequenz, dass neu entstandene Erkrankungen nicht diagnostiziert werden und therapeutische Möglichkeiten nicht genutzt werden können.

■ Fazit

Der hier geschilderte Fall bestätigt eindrücklich, dass gewissenhafte und umfassende Ausschlussdiagnostik durchgeführt werden muss, bevor eine psychiatrische Diagnose gestellt werden darf. Dies gilt auch dann, wenn bei bekannter psychiatrischer Erkrankung zusätzliche Symptome auftreten.

Korrespondenzadresse:

Prof. Dr. med. Karl-H. Beine
St. Marien-Hospital Hamm
Lehrstuhl für Psychiatrie
und Psychotherapie
Universität Witten-Herdecke
Knappenstraße 19
59071 Hamm
E-mail:
karl-h.beine@marienhospital-hamm.de