G. Hoheisel[1]
M. Vogtmann[2]
K. S. Chan[3]
W. K. Luk[4]
C. H. S. Chan[5]

Pleuritis tuberculosa – therapeutische Wertigkeit wiederholter Pleurapunktionen

Pleuritis Tuberculosa – Therapeutic Value of Repeated Chest Tapping

Zusammenfassung

Die Pleuritis tuberculosa zeigt eine ausgeprägte Fibrosierungsneigung. Die Gabe von Kortikosteroiden beschleunigt die Absorption der Ergussflüssigkeit, die restliche pleurale Verdickung bleibt jedoch unbeeinflusst. Ob wiederholte Pleurapunktionen bei persistierendem Erguss unter antituberkulotischer Medikation den Verlauf günstig beeinflussen, ist nicht bekannt. Deshalb wurden Patienten mit tuberkulöser Pleuritis in einer prospektiven, randomisierten Studie untersucht. Nach Diagnosesicherung erfolgte die Randomisierung in Gruppe A mit alleiniger antituberkulotischer Medikation (Isoniazid, Rifampicin, Pyrazinamid und Streptomycin) oder Gruppe B mit zusätzlich wiederholter Pleurapunktion für jeweils vier Wochen (Phase I). Bei persistierendem Erguss wurde in Phase II in beiden Gruppen für weitere vier Wochen zusätzlich Prednisolon oral (0,75 mg/kg KG) in ausschleichender Dosierung verabreicht. Die Ergussgröße wurde anhand des Röntgenthoraxbildes beurteilt. Die röntgenologischen Veränderungen wurden am Ende des Beobachtungszeitraums evaluiert. Lungenfunktionskontrollen wurden spirometrisch nach zwei, vier, acht Wochen und bei der letzten Nachuntersuchung durchgeführt. Am Ende von Phase I zeigte sich in Gruppe A röntgenologisch bei 7/16 (44%) Patienten keine Ergussflüssigkeit mehr, in Gruppe B bei 10/16 (63%) (p = n.s.). Am Ende von Phase II fand sich nur bei einer Patientin (Gruppe B) eine ausgedehnte Restverschwartung, die nach sechs Monaten eine Pleurektomie erforderlich machte. Die Lungenfunktionspa-

Abstract

Tuberculous pleuritis tends to develop fibrosis to a high degree. The use of corticosteroids enhances the absorption of pleural effusions, the residual pleural thickening, however, remains unaffected. Whether repeated chest tapping in patients with persistent effusions in addition to antituberculous therapy favourably influences the outcome is not known. Therefore, patients with tuberculous pleuritis were examined in a prospective, randomized study. After confirmation of the diagnosis patients were randomized in group A with antituberculous treatment (Isoniazid, Rifampicin, Pyrazinamid, and Streptomycin) alone or in group B with additional pleural tapping for four weeks (phase I). In phase II patients in both groups with persistent effusions received oral prednisolone (0,75 mg/kg body weight) tapered over four weeks. The extent of pleural effusions was determined by chest X-ray. Roentgenological changes were evaluated at the end of the observation period. Lung function tests by spirometry were performed after two, four, eight weeks, and at the last follow up visit. At the end of phase I no pleural effusion could be observed roentgenologically in group A in 7 of 16 patients (44%) and in group B in 10 of 16 patients (63%) (p = n.s.). At the end of phase II extensive residual thickening was observed in one patient (group B) necessitating pleurectomy six months later. The lung function parameters demonstrated a restrictive pattern, which did not differ significantly at the end of the observation period. After a mean follow-up period of four months none or minimal

Institutsangaben
[1]August-Bebel-Str. 71, 04275 Leipzig
[2]Medizinische Klinik und Poliklinik I, Abt. Pneumologie, Klinikum der Universität Leipzig AöR, Leipzig
[3]Department of Respiratory Medicine, Haven of Hope Hospital, Hong Kong, China
[4]Department of Pathology, Tseung Kwan O Hospital, Hong Kong, China
[5]Department of Medicine, Nethersole Hospital, Hong Kong, China

Anmerkung
Herrn Professor Dr. med. Nikolaus Konietzko zum 65. Geburtstag gewidmet.

Korrespondenzadresse
Priv.-Doz. Dr. med. Gerhard Hoheisel · August-Bebel-Str. 71 · 04275 Leipzig
E-mail: gerhard.hoheisel@t-online.de

Eingereicht: 19. Oktober 2003 · **Nach Revision angenommen:** 21. November 2003

Bibliografie
Pneumologie 2004; 58: 23–27 © Georg Thieme Verlag Stuttgart · New York ·
ISSN 0934-8387 · DOI 10.1055/s-2003-812437

Dieses Dokument wurde zum persönlichen Gebrauch heruntergeladen. Vervielfältigung nur mit Zustimmung des Verlages.

rameter zeigten eine restriktive Lungenfunktionsstörung, die sich am Ende der Beobachtungszeit nur unwesentlich in beiden Gruppen unterschied. Nach einer mittleren Beobachtungszeit von vier Monaten waren bei allen verbliebenen Patienten beider Gruppen radiologisch keine oder nur minimale pleurale Residuen nachweisbar. Zusammenfassend zeigt die Studie trotz der geringen Fallzahl, dass bei tuberkulöser Pleuritis wiederholte Pleurapunktionen bei gleichzeitiger antituberkulotischer Medikation nicht sinnvoll erscheinen, da weder das Ausmaß der pleuralen Verdickung noch die restriktive Ventilationsstörung beeinflusst werden.

residual changes could be observed radiologically in the remaining patients. In summary, despite the low number of patients examined, this study shows that in patients with tuberculous pleuritis repeated chest tapping in addition to antituberculous medication does not seem to benifit the patient, as neither the degree of residual pleural thickening nor the restricitve lung function impairment seem to be influenced significantly.

Einleitung

Die Tuberkulose bedarf auch zukünftig der Wachsamkeit und gezieltem ärztlichen Handeln [1]. In ihrer Erscheinungsform als Pleuritis tuberculosa findet sie sich heute je nach Kollektiv bei bis zu 30% an Tuberkulose erkrankter Patienten [2]. Die Pleuritis tuberculosa war vor Einführung einer effektiven antituberkulotischen Therapie Ursache signifikanter Morbidität und Mortalität [3]. Nicht nur eine lymphogene oder hämatogene Streuung von Tuberkelbakterien oder im Falle subpleuraler Herde die direkte Pleurainvasion sind an der Ergussentstehung beteiligt, vielmehr auch eine Hypersensitivitätsreaktion [4]. Verschiedene Interleukine, Matrix modulierende Enzyme und deren Inhibitoren sind an der Ergussentstehung und seiner Rückbildung beteiligt [5,6]. Die tuberkulöse Pleuritis zeigt eine ausgeprägte Fibrosierungsneigung im Pleuraspalt, die nicht selten zur Ursache einer behinderten Atemmechanik wird [7,8]. Die medikamentöse Therapie der Pleuritis tuberculosa unterscheidet sich prinzipiell nicht von derjenigen der Lungentuberkulose. So sind die derzeitigen Therapieempfehlungen die Gabe von Isoniazid, Rifampicin, Pyrazinamid und Ethambutol in den ersten beiden Monaten mit anschließender Zweifach-Therapie mit Isoniazid und Rifampicin für mindestens weitere vier Monate [9,10]. Nach Einleitung einer antituberkulotischen Therapie kommt es gewöhnlich zur Rückbildung, gelegentlich aber auch zum erstmaligen Auftreten eines Pleuraergusses oder einer paradoxen Zunahme bereits vorhandener Ergussflüssigkeit [11–14]. Dieses Phänomen wird auch bei der Lungentuberkulose mit Zunahme der röntgenologisch sichtbaren Infiltration, bei der Bronchialtuberkulose mit Verstärkung der Belüftungsstörung und bei tuberkulösem Befall des Zentralnervensystems mit Anschwellung von Herden und Entwicklung eines neurologischen Defizits nach Beginn einer antituberkulotischen Therapie beobachtet [15–17]. Der Beobachtung einer raschen Rückbildung klinischer Symptome durch Kortikosteroide bei Tuberkulosepatienten mit dann jedoch fatalem Verlauf, folgte rasch die Erkenntnis, Kortikosteroide nur bei gleichzeitiger antituberkulotischer Medikation zu verabreichen [18].

In einer randomisierten Studie konnte gezeigt werden, dass die Gabe von Kortikosteroiden in Verbindung mit antituberkulotischer Therapie zu einem rascheren Abklingen klinischer Symptome führt und die Absorption von Pleuraergussflüssigkeit beschleunigt, die restliche pleurale Verdickung jedoch unbeeinflusst lässt [19]. Ob zusätzlich wiederholte Pleurapunktionen zu einem besseren Ergebnis führen, ist jedoch nicht bekannt. In einer prospektiven, randomisierten Studie wurden deshalb Patienten mit tuberkulöser Pleuritis mit der Frage untersucht, ob wiederholte Pleurapunktionen bei gleichzeitiger antituberkulotischer Medikation den Verlauf günstig beeinflussen.

Patienten und Methoden

Patienten mit tuberkulöser Pleuritis des Haven of Hope Hospitals, einer 250 Betten Lungenfachklinik in Hong Kong, wurden nach Genehmigung der Ethikkommission, Aufklärung und Einverständniserklärung konsekutiv in die Studie aufgenommen. Die Diagnose einer tuberkulösen Pleuritis basierte auf: 1. dem klinischen und radiologischen Erscheinungsbild initial und im Verlauf, 2. dem Befund eines lymphozytenreichen Exsudats im Pleurapunktat, 3. dem mikrobiologischen Nachweis von *Mycobacterium tuberculosis* in Sputum, Pleuraflüssigkeit und/oder Pleurabioptat und 4. dem histologischen Nachweis von verkäsenden oder nicht verkäsenden Granulomen im Pleurabioptat. Die Pleurablindbiopsie erfolgte unter Verwendung der Nadel nach Cope. Kein Patient hatte klinische Zeichen einer HIV-Infektion, keiner hatte eine immunsuppressive Therapie erhalten. Nach Diagnosesicherung wurden die Patienten randomisiert in Gruppe A mit alleiniger antituberkulotischer Medikation (Isoniazid, Rifampicin, Pyrazinamid und Streptomycin) oder Gruppe B mit antituberkulotischer Medikation und wiederholter Pleurapunktionen bei radiologisch nachweisbarer erneuter Ergussbildung für jeweils vier Wochen (Phase I). Bei radiologisch persistierendem Erguss wurde in Phase II in beiden Gruppen für weitere vier Wochen zusätzlich Prednisolon oral (0,75 mg/kg KG) in ausschleichender Dosierung verabreicht (Abb. **1**). Die Ergussgröße wurde anhand des Röntgenthoraxbildes in posterior-anteriorer und links und/oder rechts lateraler Projektion beurteilt und als mäßig eingestuft, falls weniger als ein Drittel des Hemithorax verschattet war, als deutlich bei einer Verschattung bis zur Hälfte und als ausgeprägt bei einer Ausdehnung von über der Hälfte des Hemithorax. Die röntgenologisch erkennbaren Veränderungen wurden am Ende des Beobachtungszeitraums evaluiert. Lungenfunktionskontrollen wurden spirometrisch mittels Vitalograph® nach zwei, vier, acht Wochen und bei der letzten Nachuntersuchung durchgeführt. Die statistische Auswertung erfolgte mit Statistica, Statsoft®, Kaarst, Deutschland. Angegeben sind Mittelwerte ± Standardabweichung. p-Werte < 0,05 wurden als signifikant gewertet.

Dieses Dokument wurde zum persönlichen Gebrauch heruntergeladen. Vervielfältigung nur mit Zustimmung des Verlages.

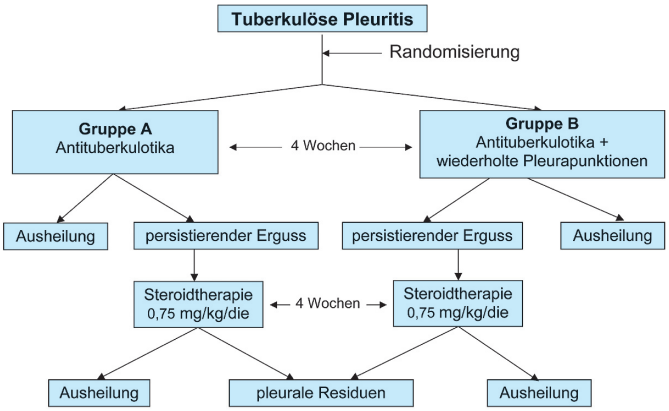

Abb. **1** Studiendesign

Ergebnisse

Insgesamt wurden 32 Patienten in die Studie eingeschlossen. Die Patientencharakteristika und Laborparameter sind in Tab. **1** dargestellt. Der Anteil männlicher Patienten war aufgrund der lokalen Gegebenheiten wesentlich höher. Das Durchschnittsalter war in Gruppe B signifikant erhöht. Ansonsten waren beide Gruppen vergleichbar. Führende Symptome mit etwa gleicher Häufigkeit in beiden Gruppen waren Husten und Luftnot, ferner Fieber, Gewichtsverlust und thorakale Schmerzen (Tab. **2**). Röntgenologisch fand sich in beiden Gruppen bei den meisten Patienten ein Lungenparenchymbefall, der jedoch nur bei etwa jedem zehnten Patienten ausgeprägt war (Tab. **2**). Die Ergusslokalisation war in beiden Gruppen rechts häufiger als links, eine beidseitige Ergussbildung hatte je ein Patient beider Gruppen. Der Anteil von Patienten mit einer Ergussgröße von mehr als einem Drittel Verschattung auf dem Röntgenthoraxbild überwog in beiden Gruppen, jeder dritte Patient der Gruppe A und etwa jeder zweite der Gruppe B hatte eine Ergussmenge, die mehr als die Hälfte des Hemithorax einnahm. Die Parameter der Pleuraergussflüssigkeit bei der diagnostischen Erstpunktion zeigten die Kriterien eines Eiweiß und LDH reichen lymphozytären Exsudats (Tab. **3**). Tab. **4** zeigt die mikrobiologischen Ergebnisse des Sputums, der Pleuraflüssigkeit und des Pleurabioptats mit lichtmikroskopisch säurefesten Stäbchen und *Mycobacterium tuberculosis* in der Kultur, sowie das histologische Ergebnis der Pleurablindbiopsie einschließlich Ziehl-Neelsen-Färbung. In Gruppe A wurde bei 13 und in Gruppe B bei 14 Patienten eine Pleurablindbiopsie durchgeführt. Der Nachweis nicht verkäsender Granulome spricht nicht gegen eine tuberkulöse Genese, vielmehr lassen sich histologisch unterschiedliche Phasen der Granulombildung beobachten, mit Granulomen ohne, beginnender bis hin zu zentral verkäsender Nekrotisierung [19]. Bei zwei Patienten der Gruppe A basierte die Diagnose allein auf dem klinischen Erscheinungsbild und dem Ansprechen auf die antituberkulotische Therapie.

In Gruppe B waren in Phase I bei vier Patienten keine, bei fünf je eine, bei zwei je zwei, bei vier je drei und bei einem Patienten vier zusätzliche Pleurapunktionen erforderlich. Die dabei insgesamt punktierte Menge betrug im Mittel 1538 ± 1382 ml. In Gruppe A wurde bei einem Patienten bei gleichzeitiger Tuberkulose ein maligner Lungentumor diagnostiziert, ein weiterer entwickelte ein Pleuraempyem. Beide wurden zur thoraxchirurgischen Intervention verlegt und aus der weiteren Studie ausge-

Tab. **1** Patientencharakteristika, Laborparameter

	Gruppe A n = 16	*Gruppe B n = 16*
Geschlecht (m/w)	15/1	14/2
Alter (Jahre)	39,6 ± 20,9	48,4 ± 23,0*
Hämoglobin (g/dl)	13,0 ± 1,1	13,1 ± 1,7
Leukozyten (Gpt/l)	6,7 ± 2,5	6,2 ± 1,5
Thrombozyten (Gpt/l)	223,4 ± 68,5	225,4 ± 61,2
Tuberkulinhauttest pos.	12 (80 %)**	12 (75 %)

* p = 0,01; übrige Vergleiche n. s. ** Werte nicht bei allen Patienten verfügbar

Tab. **2** Symptome und Röntgenthoraxbefunde

	Gruppe A n = 16	*Gruppe B n = 16*
Symptome		
Husten	16 (100 %)	16 (100 %)
Luftnot	14 (88 %)	15 (94 %)
Fieber (> 38,5 °C)	12 (75 %)	14 (88 %)
Gewichtsverlust	10 (63 %)	12 (75 %)
Brustschmerz	10 (63 %)	12 (75 %)
Parenchyminfiltration		
keine	3 (19 %)	4 (25 %)
diskret	6 (38 %)	5 (31 %)
mäßig	6 (38 %)	5 (31 %)
ausgeprägt	1 (6 %)	2 (13 %)
Ergussgröße und -lokalisation		
gering (< 1/3)	1 (6 %)	4 (24 %)*
deutlich (< 1/2)	11 (65 %)	5 (29 %)**
ausgeprägt (> 1/2)	5 (29 %)	8 (47 %)**
rechts/links/beidseits	10/5/1	8/7/1

* p = 0,01; ** p < 0,05; übrige Vergleiche n. s.

Tab. **3** Pleuraergussparameter

	Gruppe A n = 16	*Gruppe B n = 16*
Menge (ml)	472 ± 356	608 ± 443*
Gesamtzellzahl (Gpt/l)	2,6 ± 2,0	2,3 ± 0,9
Neutrophile (%)	16,1 ± 28,0	13,1 ± 18,6
Eosinophile (%)	0,2 ± 0,4	0,6 ± 1,5
Lymphozyten (%)	82,4 ± 27,5	86,2 ± 18,7
Monozyten (%)	1,2 ± 2,0	0
Glukose (mmol/l)	4,4 ± 1,4	5,2 ± 1,4
Gesamteiweiß (g/dl)	55,8 ± 5,7	57,6 ± 12,2
Laktatdehydrogenase (IE/l)	305 ± 150	368 ± 276

* p = 0,07; übrige Vergleiche n. s.

Dieses Dokument wurde zum persönlichen Gebrauch heruntergeladen. Vervielfältigung nur mit Zustimmung des Verlages.

Tab. **4** Mikrobiologische und histologische Befunde in Sputum, Pleuraflüssigkeit und Pleurabioptat

	Gruppe A n = 16	*Gruppe B n = 16*
Sputum		
mikroskopisch pos.	4/16 (25 %)	1/16 (6 %)
kulturell pos.	3/13 (23 %)	5/16 (31 %)
Pleuraflüssigkeit		
mikroskopisch pos.	1/13 (8 %)	0
kulturell pos.	0	1/15 (7 %)
Pleurabioptat		
– *nicht verkäsende Granulome*	10/13 (77 %)	8/14 (57 %)
davon mikroskopisch pos.	5/10 (50 %)	2/ 8 (25 %)
– *verkäsende Granulome*	0	6/14 (43 %)
davon mikroskopisch pos.	–	4/ 6 (67 %)
nicht diagnostisch	3/13 (23 %)	–

Untersuchungen wurden nicht bei allen Patienten durchgeführt oder Daten waren nicht komplett verfügbar, ein statistischer Vergleich erfolgte nicht

Tab. **5** Verlauf und Ergebnisse

	Gruppe A n = 16	*Gruppe B n = 16*
Hospitalisierungsdauer (Tage)	65 ± 50	96 ± 70*
Nachbeobachtungszeit (Tage)	115 ± 69	149 ± 70**
Ende der Phase I		
keine oder minimale Ergussflüssigkeit	7/16 (44 %)	10/16 (63 %)
Resterguss	9/16 (56 %)	6/16 (37 %)
Pleuraempyem	1/16 (7 %)	–
begleitender Lungentumor	1/16 (7 %)	–
Protokollabweichung	–	2/16 (13 %)
Lungenfunktion		
FVC% nach 2 Wochen	64 ± 2	50 ± 1*
FVC% nach 4 Wochen	68 ± 2	60 ± 2*
FVC% nach 8 Wochen	50 ± 2	58 ± 1*
FVC% Ende der Nachbeobachtung	61 ± 2	65 ± 2

* $p < 0{,}05$; ** $p = 0{,}01$; übrige Vergleiche n. s.

schlossen. Am Ende von Phase I zeigte sich in Gruppe A röntgenologisch bei 7/16 (44 %) Patienten keine Ergussflüssigkeit mehr, in Gruppe B bei 10/16 (63 %). Zwei Patienten der Gruppe B wünschten keine Kortikosteroidmedikation und wurden ebenfalls von der weiteren Studie ausgeschlossen. Somit verblieben in Gruppe A sieben Patienten, in Gruppe B vier Patienten bei denen gemäß Protokoll eine Steroidtherapie eingeleitet wurde. Am Ende von Phase II fand sich nur bei einer Patientin (Gruppe B) eine ausgedehnte Restverschwartung, die nach weiteren sechs Monaten eine Pleurektomie erforderlich machte. Bei einem Patienten der Gruppe B ließen sich zwar keine pleuralen Residuen mehr nachweisen, es wurde jedoch eine komplette persistierende Mittel- und Unterlappenatelektase rechts bei Bronchialtuberkulose diagnostiziert. Die längere Hospitalisationsdauer der Patienten der Gruppe B erklärt sich durch ihr höheres Lebensalter. Die Lungenfunktionsprüfung zeigte eine restriktive Ventilationsstörung, signifikant stärker ausgeprägt in Gruppe B nach zwei und vier Wochen, nach acht Wochen stärker ausgeprägt in Gruppe A, jedoch ohne signifikanten Unterschied am Ende der Beobachtungszeit (Tab. **5**). Nach einer mittleren Beobachtungszeit von etwa vier Monaten waren bei allen übrigen Patienten beider Gruppen radiologisch keine oder nur noch minimale pleurale Residuen nachweisbar.

Diskussion

Diese Studie zeigt, dass bei Patienten mit Pleuritis tuberculosa die Rückbildung des Pleuraergusses durch wiederholte Pleurapunktionen bei gleichzeitiger antituberkulotischer Medikation im Vergleich zu Patienten mit alleiniger antituberkulotischer Therapie nicht beschleunigt wird. Im Langzeitverlauf lassen sich radiologisch und lungenfunktionell keine signifikanten Unterschiede nachweisen. Die zusätzliche Kortikosteroid-Gabe ab der 5. Behandlungswoche bei persistierendem Pleuraerguss zeigte im Vergleich beider Gruppen ebenfalls keinen erkennbaren Unterschied.

Der Wert einer initialen Pleurapunktion als Entlastungspunktion bei Luftnot und zur Diagnosesicherung ist unumstritten. Unklar ist jedoch, ob sich die bekannte Neigung zur Fibrosierung im Pleuraspalt bei tuberkulöser Pleuritis durch wiederholtes Abpunktieren des Ergusses günstig beeinflussen lässt. Es erscheint ratsam, zu Beginn der antituberkulösen Therapie so viel Pleuraflüssigkeit wie möglich durch Punktionen abzusaugen [20]. In einer kürzlich veröffentlichten randomisierten Studie wurden 61 Patienten mit tuberkulöser Pleuritis untersucht. 30 Patienten erhielten eine Drainage mittels Pigtail-Katheter bei gleichzeitiger antituberkulotischer Therapie, 31 Patienten wurden nur antituberkulotisch medikamentös behandelt. Die Verlaufsbeobachtung zeigte, dass die Dauer der Luftnot durch die Verwendung der Pigtail-Drainage signifikant verkürzt werden konnte, die restliche Pleuraverdickung sechs Monate nach Therapiebeginn sich jedoch in beiden Gruppen nicht unterschied. Die Autoren schlussfolgerten, dass die zusätzliche Verwendung einer Pigtail-Drainage neben einer effektiven antituberkulösen Therapie klinisch nicht relevant ist und das Ausmaß der verbliebenen Pleuraverdickung nicht vermindert [21].

Eine Patientin dieser Studie bedurfte trotz antituberkulotischer Medikation, wiederholter Pleurapunktion und Kortikosteroidmedikation im weiteren Verlauf wegen erheblicher Verwachsungen einer Pleurektomie. In einer eigenen retrospektiven Studie von 83 Patienten mit tuberkulöser Pleuritis entwickelten fünf Patienten trotz antituberkulotischer Medikation pleurale Verdickungen, die der operativen Dekortikation bedurften. Zweiundzwanzig dieser Patienten wurden zwei Jahre nach Diagnosestellung nachuntersucht. Keiner hatte eine röntgenologisch erkennbare Pleuraverdickung. Der Lungenfunktionstest zeigte keine signifikante Einschränkung im Vergleich zu alters- und geschlechtsgleichen Kontrollpatienten [22]. Die Ergebnisse der Lungenfunktion dieser Studie zeigen ebenfalls eine nur mäßige restriktive Ventilationsstörung ohne klinisch relevante Änderung im weiteren Verlauf. In einer weiteren retrospektiven Studie von Patienten mit tuberkulöser Pleuritis zeigten nur acht von 81 Patienten eine leichte restriktive Ventilationsstörung, die nur schwach mit röntgenologisch sichtbaren Folgen korrelierte [23].

Dieses Dokument wurde zum persönlichen Gebrauch heruntergeladen. Vervielfältigung nur mit Zustimmung des Verlages.

Der Einfluss der Steroidgabe auf den Krankheitsverlauf in beiden Gruppen dieser Studie lässt sich wegen der zu geringen Fallzahl nicht sicher auswerten. Verschiedene ältere Studien beschäftigten sich mit der Anwendung intrapleural applizierter Kortikosteroide [24,25]. Studien über die Anwendung von systemischen Kortikosteroiden gibt es dagegen bis in die jüngere Zeit. So wurde in einer prospektiven, doppelblinden, randomisierten Studie der Einfluss von oralen Kortikosteroiden in der Behandlung der tuberkulösen Pleuritis bei 40 Patienten untersucht. Ein Teil der Patienten erhielt neben der üblichen antituberkulotischen Medikation 0,75 mg/kg/Tag Prednisolon täglich in ausschleichender Dosierung über zwei bis drei Monate, der andere Teil erhielt Plazebo. Die durchschnittliche Dauer von Fieber, Brustschmerz und Luftnot betrug 2,4 Tage in der Steroidgruppe und 9,2 Tage in der Plazebogruppe. Eine vollständige Reabsorption der Pleuraflüssigkeit wurde im Durchschnitt nach 55 Tagen in der Steroid-Gruppe und nach 123 Tagen in der Plazebogruppe beobachtet. Das Ausmaß der pleuralen Restverdickung wurde durch die Gabe von Kortikosteroiden jedoch nicht beeinflusst [19]. In einer Metaanalyse über die Auswirkungen einer ergänzenden Kortikosteroidgabe bei Patienten mit tuberkulöser Pleuritis konnte am Ende der Behandlungsphase bei drei Studien mit insgesamt 236 Patienten kein Unterschied bezüglich Lungenfunktion, Rest-Pleuraerguss, pleuraler Verdickung und pleuraler Verwachsungen zwischen den mit Steroiden therapierten Kollektiven und den Kontrollgruppen nachgewiesen werden [26]. In einer weiteren Studie wurden 74 Patienten in einer doppelblinden, randomisierten Studie neben einer Dreifach-Therapie (Isoniazid, Rifampicin, Pyrazinamid) für sechs Monate entweder mit Plazebo oder Prednisolon (0,75 mg/kg KG) mit späterem Ausschleichen therapiert. Eine komplette Pleuradrainage wurde initial nach diagnostischer Thorakoskopie durchgeführt. Die Prednisolon-Therapie führte weder klinisch zu einer relevanten vorzeitigen Symptomverbesserung, noch konnte ein günstiger Einfluss auf die verbleibende pleurale Verdickung erzielt werden. Die Autoren schlussfolgerten, dass die antituberkulotische Standardtherapie und frühzeitige komplette Drainage ausreichend für die Behandlung der tuberkulösen Pleuritis sind [27]. In einer weiteren prospektiven, randomisierten Studie erhielten 57 Patienten Prednisolon (1 mg/kg KG) für 15 Tage, dann ausschleichend über weitere 15 Tage. 60 Patienten erhielten Plazebo. Beide Gruppen erhielten Isoniazid und Rifampicin für sechs Monate. Am Ende der Behandlungsdauer waren sowohl die klinischen Befunde, der Anteil der Reabsorption der pleuralen Flüssigkeit, die Folgeerscheinungen an der Pleura sowie die Lungenkapazität in beiden Gruppen vergleichbar [28].

Zusammenfassend zeigt die vorliegende Studie trotz Limitierung der Aussagekraft durch die geringe Fallzahl, dass bei tuberkulöser Pleuritis wiederholte Pleurapunktionen nach initialer Punktion bei gleichzeitiger antituberkulotischer Medikation nicht sinnvoll erscheinen, da dadurch weder das Ausmaß einer pleuralen Restverdickung noch die restriktive Ventilationsstörung beeinflusst werden. Verschiedene Studien mit randomisiertem, prospektivem Design haben gezeigt, dass zusätzlich zur antituberkulotischen Medikation verabreichte orale Kortikosteroide im Langzeitverlauf ebenfalls keinen Vorteil bezüglich des Ausmaßes der röntgenologischen und lungenfunktionellen Veränderungen ergeben.

Literatur

1 Konietzko N, Loddenkemper R. Tuberkulose. Stuttgart: Thieme-Verlag, 1999
2 Ferrer J. Pleural tuberculosis. Eur Respir J 1997; 10: 942 – 947
3 Sibley JC. A study of 200 cases of tuberculous pleurisy with effusion. Am Rev Tuberc 1950; 62: 314 – 323
4 Light RW. Pleural diseases. 3rd ed. Baltimore: Wiliams & Wilkins, 1995
5 Hoheisel G, Izbicki G, Roth M et al. Compartmentalization of proinflammatory cytokines in tuberculous pleurisy. Respiratory Medicine 1998; 92: 14 – 17
6 Hoheisel G, Sack U, Hui DSC et al. Occurrence of matrix metalloproteinases (MMP) and tissue inhibitors of metalloproteinases (TIMP) in tuberculous pleuritis. Tuberculosis 2001; 81: 203 – 209
7 Barbas CS, Cukier A, de Varvalho CR et al. The relationship between pleural fluid findings and the development of pleural thickening in patients with pleural tuberculosis. Chest 1991; 100: 1264 – 1267
8 Loddenkemper R. Differentialdiagnostik der Pleuraergüsse mittels Pleurapunktatuntersuchung. Atemw-Lungenkrankh 1986; 12: 121 – 127
9 Schaberg T, Forßbohm M, Hauer B et al. Richtlinien zur medikamentösen Behandlung der Tuberkulose im Erwachsenen- und Kindesalter. Deutsches Zentralkomitee zur Bekämpfung der Tuberkulose (DZK). Pneumologie 2001; 55: 494 – 511
10 Schaberg T, Stahlmann R, Lode H. Therapie der Tuberkulose. Steinen: Zett-Verlag, 2000: 62 – 133
11 Khanna BK. Appearance of pleural effusion during corticosteroid therapy for pulmonary tuberculosis. J Indian Med Assoc 1967; 48: 551 – 552
12 Matthay RA, Neff TA, Iseman MD. Tuberculous pleural effusions developing during chemotherapy for pulmonary tuberculosis. Am Rev Respir Dis 1974; 109: 469 – 472
13 Gupta RC, Dixit R, Purohit SD et al. Development of pleural effusion in patients during anti-tuberculous chemotherapy: analysis of twenty-nine cases with review of literature. Indian J Chest Dis Allied Sci 2000; 42: 161 – 166
14 Al-Majed SA. Study of paradoxical response to chemotherapy in tuberculous pleural effusion. Respir Med 1996; 90: 211 – 214
15 Hoheisel G, Chan KM, Dai LK et al. Beteiligung des Zentralnervensystems bei disseminierter Tuberkulose. Dtsch med Wschr 1991; 116: 122 – 1233
16 Hoheisel G, Teschler H, Chan BKM et al. Röntgenbefunde bei Bronchialtuberkulose. Pneumologie 1994; 48: 788 – 792
17 Hoheisel GB, Chan BKM, Chan CHS et al. Endobronchial tuberculosis: Diagnostic features and therapeutic outcome. Respir Med 1994; 88: 593 – 597
18 Paley SS, Mihaly JP, Mais EL et al. Prednisone in the treatment of tuberculous pleural effusions. Am Rev Tub 1959; 79: 307 – 314
19 Lee CH, Wang WJ, Lan RS et al. Corticosteroids in the treatment of tuberculous pleurisy. A double-blind, placebo-controlled, randomized study. Chest 1988; 94: 1256 – 1259
20 Valdes L, Pose A, San Jose E et al. Tuberculous pleural effusions. Eur J Intern Med 2003; 14: 77 – 88
21 Lai YF, Chao TY, Wang YH et al. Pigtail drainage in the treatment of tuberculous pleural effusions: a randomised study. Thorax 2003; 58: 149 – 151
22 Chan CHS, Arnold M, Chan CY et al. Clinical and pathological features of tuberculous pleural effusions and its long-term consequences. Respiration 1991; 58: 171 – 175
23 Candela A, Andujar J, Hernandez L et al. Functional sequelae of tuberculous pleurisy in patients correctly treated. Chest 2003; 123: 1996 – 2000
24 Bhandari NR, Dave DS. Intrapleural hydrocortisone in pleural effusion. Indian Pediatr 1966; 3: 99 – 103
25 Singh D, Yesikar SS. Role of intrapleural corticosteroids in tuberculous pleural effusion: a clinicotherapeutic trial of 50 cases. J Indian Med Assoc 1965; 45: 306 – 309
26 Matchaba PT, Volmink J. Steroids for treating tuberculous pleurisy. Cochrane Database Syst Rev 2000; CD001876
27 Wyser C, Walzl G, Smedema JP et al. Corticosteroids in the treatment of tuberculous pleurisy. A double-blind, placebo-controlled, randomized study. Chest 1996; 110: 333 – 338
28 Galarza I, Canete C, Granados A et al. Randomised trial of corticosteroids in the treatment of tuberculous pleurisy. Thorax 1995; 50: 1305 – 1307

Dieses Dokument wurde zum persönlichen Gebrauch heruntergeladen. Vervielfältigung nur mit Zustimmung des Verlages.