F. Reichenberger[1]
J. U. Heberlein[1]
A. Müller[2]
H. Wirtz[1]
J. Schauer[1]

Lungeninfiltrat, Pleuraerguss und IgM-Makroglobulinämie

Pulmonary Infiltrate, Pleural Effusion and IgM Macroglobulinaemia

Zusammenfassung

Wir berichten über einen 71-jährigen Patienten mit bekannter IgM-Makroglobulinämie, der zur Abklärung eines Pleuraergusses und eines Mittellappeninfiltrates eingewiesen wurde. In der bronchoalveolären Lavage und im Pleuraerguss konnten monoklonale IgM-positive B-Lymphozyten gefunden werden. In der transbronchialen Biopsie zeigten sich lymphoplasmozytische Zellinfiltrate als Ausdruck einer pleuropulmonalen Beteiligung bei Morbus Waldenström. Nach Ausschluss eines Knochenmarkbefalls und einer gastrointestinalen Beteiligung wurde die Diagnose eines primären pulmonalen Immunozytoms gestellt. Es erfolgte eine offene Lungenteilresektion mit vollständiger Entfernung aller betroffener Lungenanteile. Bei pleuropulmonalen Veränderungen bei Morbus Waldenström sollte an eine pulmonale Manifestation gedacht werden.

Abstract

We report a 71-year-old mam with known IgM- Macroglobulinemia, who developed infiltrative pulmonary changes and a pleural effusion. Both, the pleural effusion and bronchoalveolar lavage revealed monoclonal IgM positive B-lymphocytoes. Transbronchial biopsies showed tissue infiltrates of lymphoplasmocytic cells, consistent with a pleuropulmonary manifestation of Morbus Waldenstroem. Bone marrow and gastrointestinal involvement could be excluded, and the diagnosis of a primary pulmonary immunocytoma was made. The patient underwent partial lung resection with removal of the affected lung tissue. Pleuropulmonary changes in patients with IgM-Macroglobulinaemia or Morbus Waldenstroem may be due to pulmonary involvement by the hematological disease.

Falldarstellung

Ein 71-jähriger pensionierter Telekommunikationsingenieur wurde zur Abklärung eines Pleuraergusses und eines Mittellappeninfiltrates aufgenommen. Er klagte über zunehmende Anstrengungsdyspnoe und rechtsseitige Schulterschmerzen.

Vor 8 Jahren wurde eine essenzielle Makroglobulinämie anhand eines erhöhten Serum-IgM-Spiegels von 22 g/l diagnostiziert. Eine Knochenmarksuntersuchung war normal, insbesondere fanden sich keine Hinweise für ein Plasmozytom oder ein Lymphom.

In den 80er-Jahren wurde er mehrmals wegen wiederholter Pneumonien nach einem Korea-Aufenthalt antibiotisch behandelt, wobei sich kein Hinweis für eine Tuberkulose fand. Er war Nichtraucher seit 22 Jahren, davor hatte er ca. 30 Päckchen-Jahre geraucht.

Institutsangaben
[1]Abteilung für Pneumologie, Zentrum für Innere Medizin
[2]Institut für Pathologie, Universitätsklinikum Leipzig AöR

Korrespondenzadresse
F. Reichenberger · Abteilung Pneumologie · Medizinische Klinik 2 · Universitätsklinikum Gießen · Paul Meimberg Str. 5 · 35392 Gießen · E-mail: reichenf@hotmail.com

Eingang: 4.1.2002 · **Nach Revision akzeptiert:** 31.10.2003

Bibliografie
Pneumologie 2004; 58: 33–35 © Georg Thieme Verlag Stuttgart · New York · ISSN 0934-8387 · DOI 10.1055/s-2003-812443

Dieses Dokument wurde zum persönlichen Gebrauch heruntergeladen. Vervielfältigung nur mit Zustimmung des Verlages.

Bei Aufnahme war der Patient in gutem Allgemeinzustand. Bei der Untersuchung fand sich über dem rechten Hemithorax dorsal eine Klopfschalldämpfung und ventral mittelblasige Rasselgeräusche. Die weitere körperliche Untersuchung war normal, insbesondere fand sich keine Hepatosplenomegalie oder Lymphadenopathie.

Im Labor bestand ein C-reaktives Protein von 6,5 mg/l (normal < 5 mg/l), Gesamteiweiß 101,2 g/l (normal < 87 g/l), Serum-IgM 38,5 g/l (normal < 2,1 g/l), und LDH von 5,84 µmol/l*s (normal < 7,7 µmol/l*s). Die Serum-Elektrophorese zeigte eine monoklonale Gammopathie mit Nachweis von IgM lambda im Serum und Urin mittels Immunfixation. Differenzialblutbild, Leber- und Retentionsparameter, Serum-IgG, IgA und β_2-Mikroglobulin waren normal.

Eine Röntgen-Thorax-Aufnahme zeigte eine Verschattung des rechten Hemithorax mit einem Mittellappeninfiltrat und Pleuraerguss (Abb. **1a**). Eine thorakale Computertomographie bestätigte das Infiltrat im Mittellappen und anterioren Oberlappensegment und den dorsalen Pleuraerguss. Es fand sich jedoch keine mediastinale Lymphadenopathie (Abb. **1b**).

Eine Pleurapunktion wurde durchgeführt und 1,5 Liter gelblich-bräunliches Exsudat drainiert (pH 8,0, Protein 81 g/l, LDH 5,22 µmol/l*s, Amylase 0,58 µmol/l*s). Es zeigte sich eine erhöhte Zellzahl mit Plasmozytose, die mittels FACS-Analyse als IgM-positive monklonale B-Lymphozyten charakterisiert wurden (positive Oberflächenmarker für CD19, CD 38 und IgM).

Eine anschließende Bronchoskopie mit bronchoalveolärer Lavage zeigte eine Lymphozytose, die zu 65 % aus denselben IgM λ-positiven monoklonalen B-Lymphozyten bestand. Mikrobiologische Untersuchungen auf Bakterien, Viren und Tuberkulose waren negativ. In den transbronchialen Biopsien konnten Infiltrationen von λ-positiven lymphoplasmozytoiden Zellen gefun-

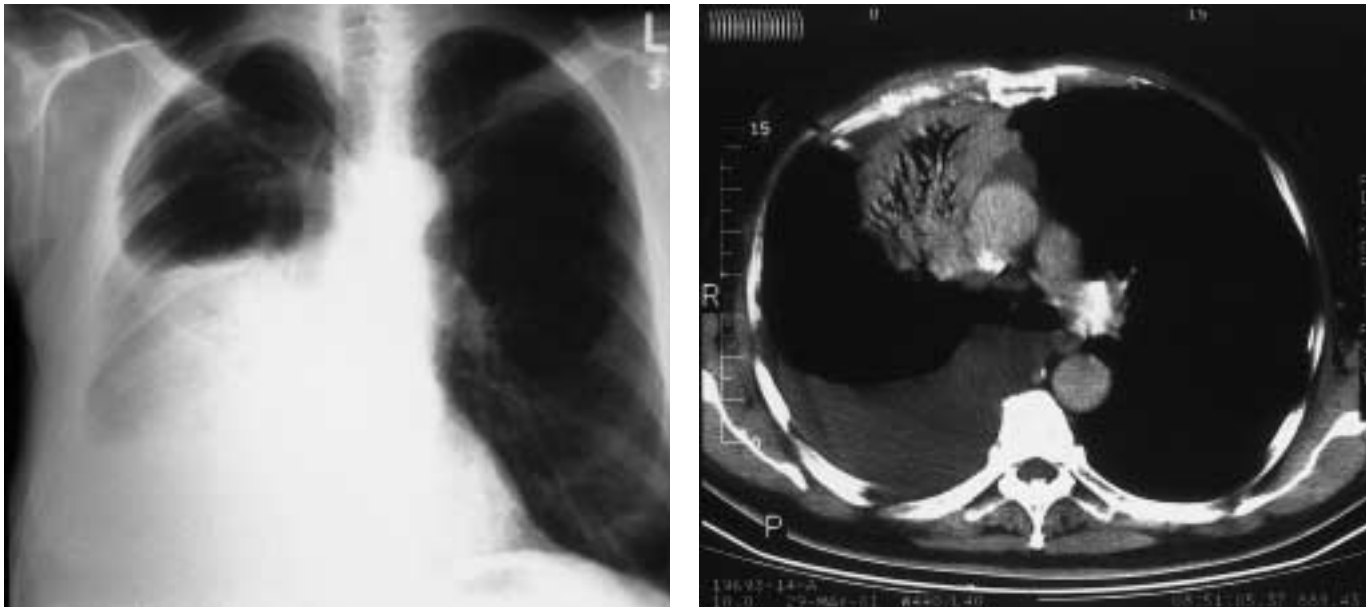

Abb **1 a** Initiale Röntgen-Thoraxaufnahme mit einer Opazifikation über dem rechten Hemithorax mit Pleuraerguss und infiltrativen Veränderungen. **b** Computertomographie des Thorax zeigt ein Mittellappeninfiltrat und posterioren Pleuraerguss, jedoch keine mediastinale Lymphadenopathie.

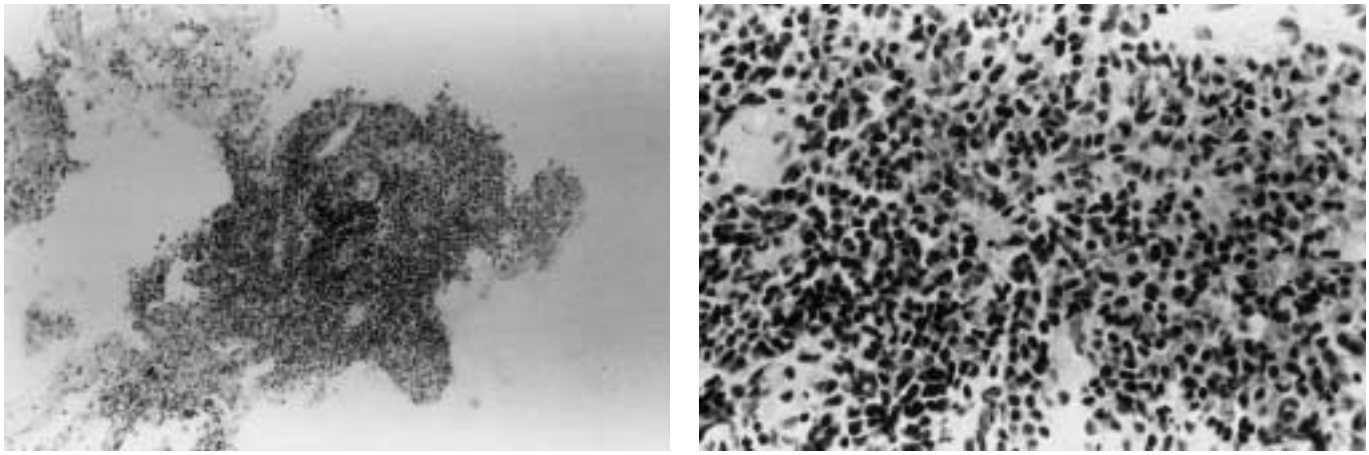

Abb. **2a u. b** Transbronchiale Biopsie mit Nachweis von lymphoplasmozytischen Zellinfiltraten, vereinbar mit einem pulmonalen Immunozytom.

Dieses Dokument wurde zum persönlichen Gebrauch heruntergeladen. Vervielfältigung nur mit Zustimmung des Verlages.

den werden, vereinbar mit einem Morbus Waldenström mit pulmonaler Beteiligung im Sinne eines pulmonalen Immunozytoms (Abb. **2**).

Eine Knochenmarkbiopsie mit Zytologie und FACS-Analyse zeigte eine Plasmozytose von 10% IgM-negativen Plasmazellen und Eosinophilie, jedoch ohne Nachweis eines Lymphoms, Plasmozytoms oder Knochemarkmanifestation eines Morbus Waldenström. Eine Hepatosplenomegalie oder intestinale Lymphadenopathie wurde mittels Abdomen-CT ausgeschlossen. Ebenso fanden sich weder ein Hyperkalzämie noch klinische bzw. radiologische Zeichen eines ossären Befalles.

Es wurde eine Thorakotomie mit Resektion der infiltrierten Lungensegmente durchgeführt. Im Resektat zeigten sich interstitielle Infiltrationen von kleinen lymphoplasmozytoiden Zellen mit monoklonaler Λ-Beladung, immunhistochemisch positiv für CD19, CD38 und IgM. Bei Ausschluss eines medullären Befalls oder weiterer extramedullärer Manifestationen wurde die Diagnose eines primären pulmonalen Immunozytoms gestellt.

Postoperativ erholte sich der Patient vom Eingriff. Im Verlauf erlitt er einen Pneumothorax, der mit einer Bleomycin-Pleurodese erfolgreich versorgt wurde. Danach erfolgte eine Konsolidations-Chemotherapie mit 5 Zyklen Bendamustin 80 mg/m^2 über 2 Tage. Eine Kontrolle 6 Monate nach Abschluss der Chemotherapie erbrachte eine normale IgM-Konzentration im Serum ohne Hinweis für eine medulläre oder extramedulläre Immunozytom Manifestation im Thorax-Abdomen-CT, Knochenszintigramm und Knochenmarksbioptat. 2 Jahre nach initialer Diagnose ist der Patient aktuell weiterhin rezidivfrei.

Diskussion

Der Morbus Waldenström (MW) gehört zu den lymphoplasmozytischen niedrig malignen Non-Hodgkin-Lymphomen mit einem Anteil von 2% an allen malignen hämatologischen Erkrankungen. Er ist charakterisiert durch eine monoklonale IgM-Makroglobulinämie, Lymphadenopathie, und Knochenmarksinfiltration [1].

Eine zusätzliche extramedulläre Manifestation wird in 3–5% der Fälle gefunden. Die Lunge ist am häufigsten als eine extramedulläre Manifestation eines MW betroffen, die sich röntgenologisch als diffuse interstitielle Veränderungen, lokalisierte Infiltrate oder als Pleuraerguss darstellen [2]. Eine Gewebsdeposition von IgM kann zu einer pulmonalen Amyloidose führen [1]. Eine primär extramedulläre Manifestation eines MW wird als primäres Immunozytom klassifiziert und ist extrem selten [2]. Die Diagnose basiert auf dem Nachweis von monoklonalen lymphoplasmozytischen Zellen im Gewebeinfiltrat. Bisher sind nur vereinzelte Fälle eines primären pulmonalen Immunozytoms beschrieben worden [3,4].

Im hier präsentierten Fall wurde eine pleuropulmonale Beteiligung beim MW anhand des Nachweises von IgM-positiven monoklonalen B-Lymphozyten im Pleuraergusses und der bronchialveolären Lavage mittels FACS-Analyse nachgewiesen. Die Diagnose eines primären pulmonalen Immunozytoms konnte durch Nachweis von infiltrierenden IgM-positiven lymphoplasmozytischen Zellen im Lungengewebe in der transbronchialen Biopsie und im Lungenresektat gestellt werden. Für die Diagnose eines pulmonalen niedrigmalignen Non-Hodgkin-Lymphoms bedarf es der genauen Analyse einer repräsentativen Gewebeprobe.

Zur Therapie des lokalisierten Immunozytoms wird primär die Bestrahlung eingesetzt [1,5]. Bei primär pulmonaler Erkrankung ist jedoch mit schweren Nebenwirkungen der Strahlentherapie zu rechnen [6], darum erfolgte bei unserem Patienten eine Lungenteilresektion. Bei systemischem Befall besteht die Behandlung aus einer Kombinations-Chemotherapie mit Alkylantien oder der Gabe von Nukleosidanaloga, z. B. Fludarabin [1,4]. Auch eine Behandlung mit monoklonalem Anti-CD 20-Antiköper-Rituximab könnte in der Zukunft eine Option darstellen [8].

Als Prognosefaktoren gelten das Alter des Patienten, und Konzentration von Serum-β_2-Mikroglobulin und Hämoglobin [1,4]. Die Überlebensrate ist geringer bei rezidivierender Erkrankung oder bei Patienten älter als 65 Jahre [1,7].

Bei der pleuropulmonalen Manifestation eines MW werden Überlebenszeiten zwischen 8 Monaten bei einem nicht behandelten Patienten und bis zu 25 Jahren nach kompletter Resektion berichtet [2,3].

Fazit für die Praxis: Der Morbus Waldenström kann mit einer pleuropulmonalen Beteiligung einhergehen, die sich als interstitielle oder infiltrative Lungenveränderungen bzw. Pleuraerguss manifestieren kann. Der primär pulmonale Befall als pulmonales Immunozytom ist selten.

Literatur

1 Dimopoulos MA, Alexanian R. Waldenstrom's Macroglobulinemia. Blood 1994; 83: 1452–1459
2 Fadil A, Taylor DE. The Lung and Waldenstrom's Macroglobulinemia. South Med J 1998; 91: 681–685
3 Kyrtsonis MC, Angelopoulou MK, Kontopidou FN et al. Primary Lung Involvement in Waldenstrom's Macroglobulinaemia. Acta Haematologica 2001; 105: 92–95
4 Dhodapkar MV, Jacobson JL, Gertz MA et al. Prognostic factors and response to fludarabin therapy in patients with Waldenstrom macroglobulinemia: results of United States intergroup trial. Blood 2001; 98: 41–48
5 Dalquen P, Gudat F, Ohnacker H et al. Immunocytoma (polymorphous subtype IgA/λ) of the lung. Thorax 1984; 39: 208–210
6 Habicht JM, Lori A, Grädel E et al. Primary Non-Hodgkin's Lymphoma of the Lung. Thorac Cardiovasc Surg 1994; 42: 112–115
7 Morel P, Monconduit M, Jacomy D et al. Prognostic factors on Waldenström's macroglobulinemia: a report on 232 patients with the description of a new scoring system and its validation on 253 other patients. Blood 2000; 96: 852–858
8 Byrd JC, White CA, Link B. Rituximab therapy in previously treated Waldenstrom's macroglobulinaemia: preliminary evidence of acivity. Blood 1998; 92 (S1): 106a

Dieses Dokument wurde zum persönlichen Gebrauch heruntergeladen. Vervielfältigung nur mit Zustimmung des Verlages.