S. Ehlen
S. Scholz
R. Rompel

Erstmanifestation einer Psoriasis nach einer Varizelleninfektion

First Appearance of Psoriasis Triggered by Varicella Zoster Virus Infection

Zusammenfassung

Bei der Psoriasis werden grundsätzlich zwei Verlaufsformen unterschieden, und zwar die eruptiv-exanthematische Form und die chronisch-stationäre Form. Die eruptiv-exanthematische Form betrifft hauptsächlich Patienten zwischen dem 2. und 3. Lebensjahrzehnt. Die klinische Morphologie entspricht der Psoriasis guttata mit disseminierter Verteilung. Es wird über eine Patientin berichtet, die eine Psoriasis guttata nach einer Varizelleninfektion entwickelte. Sowohl Veränderungen der Hautkondition als auch kutane immunologische Vorgänge, induziert durch die Varizelleninfektion, sind als Auslöser der Psoriasis anzusehen. Häufigste Provokationsfaktoren der Psoriasis guttata sind Infektionen der oberen Atemwegen, vor allem streptokokkeninduzierte Tonsillitiden. Zur definitiven Infektsanierung sollte in diesen Fällen eine Tonsillektomie erwogen werden. In der Literatur ist die Meinung zur Tonsillektomie nicht einheitlich, jedoch wird diese überwiegend befürwortet, wenn eine Streptokokkeninfektion die Psoriasis zu unterhalten scheint.

Abstract

Generally psoriasis is distinguished in two forms, the guttate psoriasis and the chronic plaque psoriasis. Guttate psoriasis appears most at the age of the second and third decade. The leasions are spread over the entire body. We report the case of a patient with psoriasis guttate triggered by varicella zoster virus infection (VZV). VZV infection might change the skin condition and induce immunological disregulation. Guttate psoriasis is closely associated with infections of the upper respiratory system especially streptococcal tonsillitis. In these cases tonsillectomy should be considered to eliminate the focus of the infection completely. In literature the opinion concerning tonsillectomy is not uniform. Most authors conclude that tonsillectomy appears to be of benefit in patients with recurrent streptococcal tonsillitis maintaining psoriasis.

Einleitung

Die Psoriasis vulgaris ist eine häufige entzündliche Hauterkrankung, deren genaue Ätiologie und Pathogenese nur teilweise bekannt sind. Wir kennen jedoch endogene oder exogene Faktoren, die bei einem Menschen mit einer psoriatischen Disposition den Übergang von der klinisch-latenten Form in eine klinisch-manifeste Psoriasis auslösen können. Zu den endogenen Faktoren gehören Infektionskrankheiten, Arzneimittel, Gravidität, Diät, Alkohol und Stress. Zu den exogenen Faktoren zählen physikalische und chemische Noxen sowie Entzündungen mit epidermaler Beteiligung. Die klinische Manifestation der Psoriasis ist abhängig von dem endogenen Eruptionsdruck. Darunter versteht man den Grad der innerlichen Bereitschaft für die Entstehung psoriatischer Hautveränderungen als Reaktion auf endo- oder exogene Provokationsfaktoren.

Institutsangaben
Hautklinik, Klinikum Kassel (Direktor: Prof. Dr. med. R. Rompel)

Korrespondenzadresse
Dr. Stefan Scholz · Hautklinik · Klinikum Kassel · Mönchebergstr. 41 – 43 · 34125 Kassel ·
E-mail: scholz.stefan@klinikum-kassel.de

Bibliografie
Akt Dermatol 2004; 30: 123–125 © Georg Thieme Verlag KG Stuttgart · New York · DOI 10.1055/s-2004-814421
ISSN 0340-2541

Dieses Dokument wurde zum persönlichen Gebrauch heruntergeladen. Vervielfältigung nur mit Zustimmung des Verlages.

Anamnese

Wir berichten über eine 17-jährige Patientin, die an einer Varizelleninfektion erkrankte. Es traten die typischen Varizelleneffloreszenzen in den verschiedenen Entwicklungsstadien disseminiert am gesamten Integument auf (Heubnersche Sternenkarte). Im weiteren Verlauf kam es jedoch nicht zur Abheilung der Hautveränderungen, sondern diese persistierten und veränderten sich leicht. Vier Wochen nach dem Beginn der Varizelleninfektion hatten sich an den Lokalisationen, an denen sich die Varizellenbläschen befunden hatten, psoriasiforme Hautveränderungen gebildet. In der Familienanamnese war bei dem Vater eine Psoriasis vulgaris bekannt.

Abb. **1** Disseminierte Verteilung der Psoriasisplaques.

Hautbefund

Es zeigten sich zahlreiche erythematosquamöse Plaques vom Guttata-Typ ohne stärkere Infiltrationen. Die Verteilung der Hauteffloreszenzen war disseminiert ohne Bevorzugung der Psoriasisprädilektionsstellen (Abb. **1** und **2**). Auch am Kapillitium zeigten sich scharf begrenzte und stark schuppende erythematosquamöse Herde. Die Finger- und Fußnägel waren klinisch unauffällig.

Abb. **2** Erythematosquamöse Plaques mit silbriger Schuppung.

Labor

IgM-Ak gegen VZV: negativ, IgG-Ak gegen VZV: 18 E/ml, Routinelabor, AST, ASL lagen im Normbereich, Urinstatus o. p. B.

Therapie und Verlauf

Die Herde am Körper wurden lokal mit Dithranol beginnend 0,05 %ig im Wechsel mit Betamethason-Salbe behandelt (alternierende Simultantherapie nach Braun-Falco). Die Dosis von Dithranol wurde bis auf 1,0 % gesteigert. Das Kapillitium wurde ebenfalls mit Dithranol im Wechsel mit einer Rezeptur bestehend aus Salizylsäure 4,0, Rizinusöl 10,0, Topsymsalbe ad 100,0 therapiert. Zusätzlich wurde eine Phototherapie mit UVB durchgeführt. Die Dosis wurde bis auf 0,08 J/cm² gesteigert. Unter dieser Therapie konnte innerhalb von zwei Wochen ein nahezu vollständiges Abheilen der Psoriasisplaques erreicht werden (Abb. **3a**, **3b**, **4a**, **4b**).

Abb. **3** **a** Rechte Schulter, Ausgangsbefund. **b** Rechte Schulter, Hautbefund nach Therapie.

Diskussion

Die Psoriasis vulgaris ist eine häufige entzündliche Hauterkrankung, die durch eine Störung der epidermalen Zellausdifferenzierung, durch eine Hyperkeratose und durch eine Infiltration der Epidermis mit aktivierten T-Zellen und neutrophilen Granulozyten gekennzeichnet ist. Es werden nach dem Erstmanifestationsalter und dem HLA-Muster zwei Psoriasistypen unterschieden: Die Typ-I-Psoriasis („early onset") manifestiert sich bei den Patienten vor Erreichen des 40. Lebensjahres und ist häufig mit den HLA-Antigenen Cw6, B13, Bw57 und DR7 assoziiert. Die Typ-I-Psoriasis findet sich bei etwa zwei Drittel aller Psoriasis-Patienten und zeigt eine familiäre Häufung. Der Krankheitsverlauf ist

Dieses Dokument wurde zum persönlichen Gebrauch heruntergeladen. Vervielfältigung nur mit Zustimmung des Verlages.

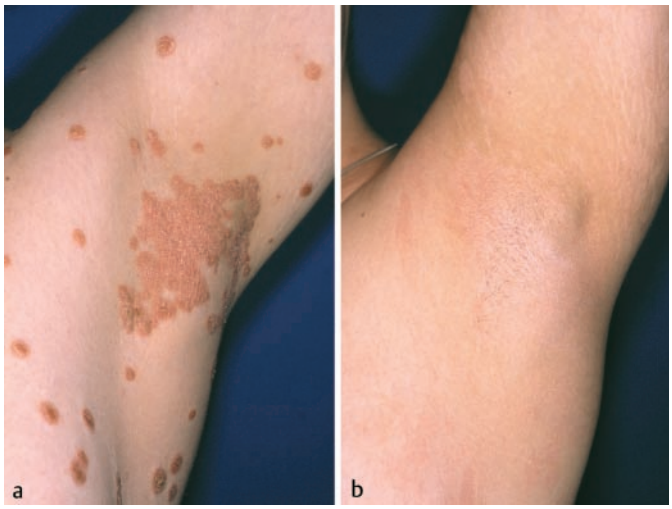

Abb. **4** **a** Linke Axilla, Ausgangsbefund. **b** Linke Axilla, Hautbefund nach Therapie.

meist schwerer als bei dem Typ II. Die Typ-II-Psoriasis („late onset") tritt erstmals nach dem 40. Lebensjahr auf und zeigt nur eine schwache HLA-Antigenassoziation mit Cw2, B27 und Bw6. Es zeigt sich nur eine geringe familiäre Häufung. Im Vergleich zum Typ I sind Nagelveränderungen und Gelenkbeschwerden häufiger anzutreffen [1].

Man unterscheidet grundsätzlich zwei Verlaufsformen, und zwar die eruptiv-exanthematische Form und die chronisch-stationäre Form. Exanthematische Schübe sind disseminierte punkt- bis tropfenförmige Herde, die sich entweder spontan oder durch Behandlung zurückbilden oder in die chronisch-stationäre Form übergehen. Häufigkeit, Dauer und Intensität der Schübe können individuell stark variieren. Die Bereitschaft, als Reaktion auf endo- oder exogene Provokationsfaktoren psoriatische Herde auszubilden, ist abhängig vom endogenen Eruptionsdruck. Dieser Eruptionsdruck ist bei der eruptiv-exanthematischen Verlaufsform besonders hoch.

Bei unserer Patientin kam es zur klinischen Erstmanifestation einer Psoriasis nach einer Varizelleninfektion. Die psoriatischen Hautveränderungen erschienen an den Stellen, wo vorher die Bläschen und Krusten im Rahmen der Varizelleninfektion zu sehen waren. Die Varizella-Zoster-Viren (VZV) lösen an der Haut einen isomorphen Reizeffekt aus. Auf der anderen Seite führen Superantigene im Rahmen der Varizelleninfektion zu einer Aktivierung der T-Lymphozyten, so dass es zur Sekretion von inflammatorischen Zytokinen und zu einer gesteigerten keratinozytären Proliferation kommt [2,3]. Sowohl Veränderungen der Hautkondition als auch kutane immunologische Vorgänge, induziert durch die Varizelleninfektion, sind als Auslöser der Psoriasis bei der vorgestellten Patientin anzusehen. Ein ähnlicher Fall wurde von Ito et al. beschrieben [4]. Hierbei handelte es sich um einen 23-jährigen Mann, der nach einer Varizelleninfektion ebenfalls eine Psoriasis guttata entwickelte. Der Verlauf der Psoriasis entspricht in beiden Fällen der eruptiv-exanthematischen Form. Aufgrund der hohen Reizbarkeit verlangt die Therapie milde lokale Maßnahmen.

Häufigste Provokationsfaktoren der eruptiv-exanthematischen Psoriasis vulgaris sind Infektionen der oberen Atemwegen, vor allem streptokokkeninduzierte Tonsillitiden [5–9]. Oft stellt sich die Frage, ob eine Tonsillektomie induziert ist. Eine chronische Tonsillitis kann neben der Psoriasis auch andere Erkrankungen im Körper unterhalten, wie z.B. das rheumatische Fieber oder eine Glomerulonephritis. In diesen Fällen ist die Tonsillektomie eine konsequente Maßnahme zur Beseitigung des Infektfokus [6]. In einer Studie von Mc Millin et al. wurde bei Kindern, die bei rezidivierenden Tonsillitiden ständig eine Psoriasis guttata zeigten, eine Tonsillektomie durchgeführt. Die Kinder blieben über 16 Monate erscheinungsfrei [7]. Auch andere Studien befürworten eine Tonsillektomie, wenn eine Streptokokkeninfektion für ein ständiges Unterhalten der Psoriasis sorgt [9,10]. Dagegen gibt es wenige Autoren, die in der Tonsillektomie keinen Vorteil für den Verlauf der Psoriasis sehen [5]. Nach eigener Erfahrung der Autoren sollte man sich bei Patienten, deren rezidivierende Tonsillitiden die Psoriasis zu unterhalten scheinen, frühzeitig zu einer Tonsillektomie entscheiden.

Zusammenfassend kann festgestellt werden, dass wir zum gegenwärtigen Zeitpunkt nur die Möglichkeit haben, Provokationsfaktoren der Psoriasis zu eliminieren und die Hauterkrankung symptomatisch zu behandeln. Ziel muss es bleiben, die Ätiologie und Pathogenese der Psoriasis vollständig zu klären und davon abgeleitete ursächliche Behandlungsformen zu entwickeln.

Literatur

1 Braun-Falco O, Plewig G, Wolff HH. Dermatologie und Venerologie. Berlin, Heidelberg: Springer, 2000; 4. Aufl.
2 Jappe U. Superantigens and their association with dermatological inflammatory diseases: facts und hypotheses. Acta Derm Venereol 2000; 80: 321–328
3 Geilen CC. Systemische Immunsupressiva in der Therapie der Psoriasis. Aktuelle Dermatologie 2003; 8/9: 341–346
4 Ito T, Furukawa F. Psoriasis guttata acuta triggered by varicella zoster virus infection. Eur J Dermatol 2000; 10: 226–227
5 Owen CM, Chalmers RJ, O'Sullivan T, Griffiths , CE . A systematic review of antistreptococcal interventions for guttata and chronic plaque psoriasis. Br J Dermatol 2001; 145: 886–890
6 Stein M. Akute und chronische Tonsillitis. MMW-Fortschr Med 2000; 142
7 McMillin BD, Maddern BR, Graham WR. A role for tonsillectomy in the treatment of psoriasis? Ear Nose Throat J 1999; 78: 155–158
8 England RJ, Strachan DR, Knight LC. Streptococcal tonsillitis and its association with psoriasis: a review. Clin Otolaryngol 1997; 22: 532–535
9 Gudjonsson JE, Thorarinsson AM, Sigurgeirsson B, Kristinsson KG, Valdimarsson H. Streptococcal throat infections and exacerbation of chronic plaque psoriasis: a prospective study. Br J Dermatol 2003; 149: 530–534
10 Wilson JK, Al-Suwaidan SN, Krowchuk D, Feldmann SR. Treatment of psoriasis in children: is there a role for antibiotic therapy and tonsillectomy? Pediatr Dermatol 2003; 20: 11–15

Dieses Dokument wurde zum persönlichen Gebrauch heruntergeladen. Vervielfältigung nur mit Zustimmung des Verlages.