I. Moll[1]
P. von den Driesch[2]
R. Moll[3]

Merkelzell-Karzinome – Eine Differenzialdiagnose der Lymphome in der Haut

Merkel Cell Carcinoma – Diagnostic Distinction from Lymphomas in the Skin

Zusammenfassung

Das Merkelzellkarzinom, das neuroendokrine Karzinom der Haut, tritt bevorzugt an chronisch UV-exponierter Haut auf und manifestiert sich typischerweise als weicher, rasch wachsender, blau-rot-violetter Knoten. Meist wird die Diagnose erst histopathologisch gestellt. In der retikulären Dermis finden sich solide, lockere Tumorzellkonglomerate, welche Epidermis und Adnexe freilassen. Die Zellen sind monomorph mit großen Zellkernen und wenig Zytoplasma. Die in der Routine-HE-Färbung oft noch unsichere Diagnose kann einerseits ultrastrukturell durch Nachweis der klassischen neuroendokrinen Granula und der paranukleären Intermediärfilament-Plaques gesichert werden. Andererseits erlauben auf lichtmikroskopischer Ebene immunhistochemische Untersuchungen auf Chromogranin A und auf Zytoskelettproteine eine eindeutige Diagnose. Es finden sich die niedermolekularen Cytokeratine CK 8, CK 18, CK 19 und insbesondere CK 20 in Koexpression mit Neurofilamenten. Diese Marker fehlen in kutanen Lymphomen, die hingegen positiv für das LCA und andere Lymphozytenmarker sind. Diese Reaktionen ermöglichen immunhistochemisch die Diagnose eines Merkelzellkarzinoms und die sichere Abgrenzung von kutanen Lymphomen.

Abstract

Merkel cell carcinoma, the neuroendocrine carcinoma of the skin localized mostly in UV-damaged areas represents a rapidly growing, blue-reddish tumor nodule. Often the diagnosis is only made by microscopy. Typically, solid tumor cell nests and sheets within the upper dermis sparing epidermis and adnexal structures are found. The cells are monomorphic, with large nuclei and scarce cytoplasm. Ultrastructurally the diagnosis – often remaining unclear in routine H & E-staining – can be confirmed by demonstrating the typical neuroendocrine granules and paranuclear intermediate filament plaques. At the light microscopical level, immunohistochemistry using antibodies to chromogranin A and cytoskeletal proteins characterizes Merkel cell carcinomas, revealing co-expression of cytokeratins nos. 8, 18, 19 and especially 20 and neurofilaments. This rather unique co-expression pattern allows a clear-cut diagnostic discrimination of Merkel cell carcinoma from LCA-positive cutaneous lymphomas.

Merkelzell-Karzinome sind die neuroendokrinen Karzinome der Haut, die bevorzugt erst nach dem 65. Lebensjahr bei beiden Geschlechtern auftreten. Nur extrem selten kommen sie bei Kindern und jungen Erwachsenen vor, dann gelegentlich assoziiert mit kongenitalen ektodermalen Dysplasien. Die typischen Lokalisationen sind Gesicht, Nacken und Extremitäten; vereinzelte Fälle wurden auch an den Schleimhäuten beschrieben [1]. Die chronisch UV-exponierte Haut ist häufiger betroffen. Das typische klinische Bild sind blau-rot-violette Knoten mit glatter glänzender Oberfläche und sehr weicher Konsistenz (Abb. **1**). Ul-

Institutsangaben
[1] Klinik für Dermatologie und Venerologie, Universitätsklinikum Hamburg-Eppendorf
[2] Klinik für Dermatologie und Allergologie, Stuttgart-Bad Cannstatt
[3] Institut für Pathologie, Philipps-Universität Marburg

Korrespondenzadresse
Prof. Dr. med. Ingrid Moll · Klinik für Dermatologie und Venerologie · Universitätsklinikum Hamburg-Eppendorf · Martinistr. 52 · 20246 Hamburg · E-mail: moll@uke.uni-hamburg.de

Bibliografie
Akt Dermatol 2004; 30: 109–113 © Georg Thieme Verlag KG Stuttgart · New York · DOI 10.1055/s-2004-814435
ISSN 0340-2541

Dieses Dokument wurde zum persönlichen Gebrauch heruntergeladen. Vervielfältigung nur mit Zustimmung des Verlages.

Abb. **1** Merkelzell-Karzinom: rötlich-livider Tumor mit glänzender gespannter Hautoberfläche.

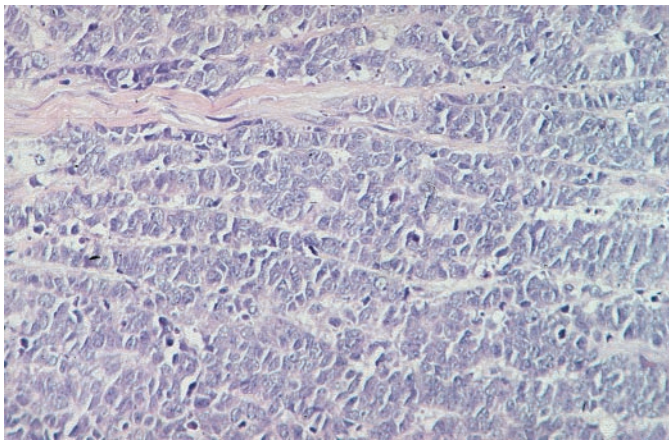

Abb. **2** Merkelzell-Karzinom von trabekulärem Wachstumstyp (HE-Färbung).

zerationen sind selten und werden allenfalls im Spätstadium beobachtet. Bei Langzeit-immunsupprimierten Patienten treten diese an sich seltenen Tumoren vermehrt auf [2, 3].

Die klinische Differenzialdiagnose umfasst verschiedene Adnex-Karzinome, Spinaliome, Basaliome, amelanotisches malignes Melanom, Kaposi-Sarkom, kutane Metastasen kleinzelliger Karzinome sowie primär und sekundär kutane Lymphome. Aufgrund der uncharakteristischen Klinik wird die Diagnose meist erst histopathologisch gestellt. Typischerweise sieht man in der retikulären Dermis ein solides, undifferenziertes Tumorgewebe, die Epidermis und Adnexe bleiben frei. Die Tumorknoten wachsen wenig kohäsiv und diffus infiltrierend, begleitet von wenig Stroma und wenig entzündlichem Infiltrat. Die Mitoserate ist generell hoch. Nekrosen stehen typischerweise nicht im Vordergrund. Von Gould et al. [1] wurden drei histopathologische Subtypen unterschieden, die auch ineinander übergehen können. Beim klassischen, raren, trabekulären Subtyp, sind diese Hellen Zellen trabekulär angeordnet (Abb. **2**). Dieser Typ gilt als langsam wachsend und prognostisch günstig. Etwa 90 % der Merkelzell-Karzinome gehören histopathologisch zum sogenannten intermediären Subtyp. Die Tumorzellen haben wenig Zytoplasma, das sich schwach eosinophil, amphophil oder basophil färbt. Die Zellkerne sind relativ groß, rund bis oval, manchmal gelappt und mit mehreren kleinen Nukleolen. Die Mitoserate ist generell hoch. Das Zellbild ähnelt damit stark malignen Lymphomen (Abb. **3**). Der dritte Typ, der kleinzellige Subtyp, weist kleine Zellen mit hyperchromatischen Kernen auf und relativ oft Nekrosen. Dieser Typ ist aggressiver als die beiden anderen (Abb. **4**). Im Zellbild der Merkelzell-Karzinome sieht man häufig Apoptosen. Es kommt zu diffusen Infiltrationen der umliegenden Gewebe, z. B. der Muskulatur. So bleibt auch die histologische Diagnosestellung in der Routinefärbung häufig sehr schwierig.

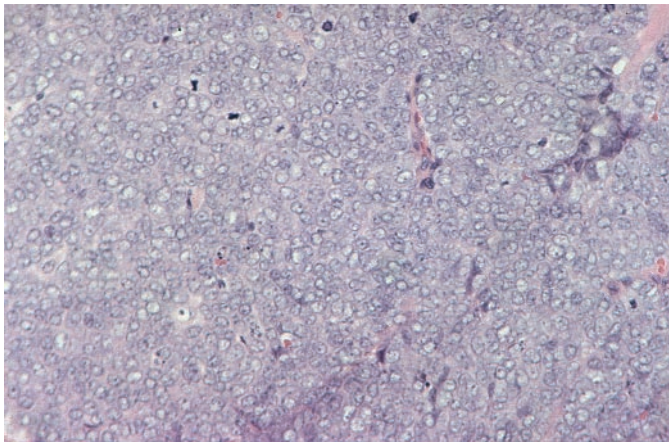

Abb. **3** Merkelzell-Karzinom vom intermediären Typ. Homogene mittelgroße Tumorzellen herrschen vor, daneben einzelne Apoptosen und Mitosen (HE-Färbung).

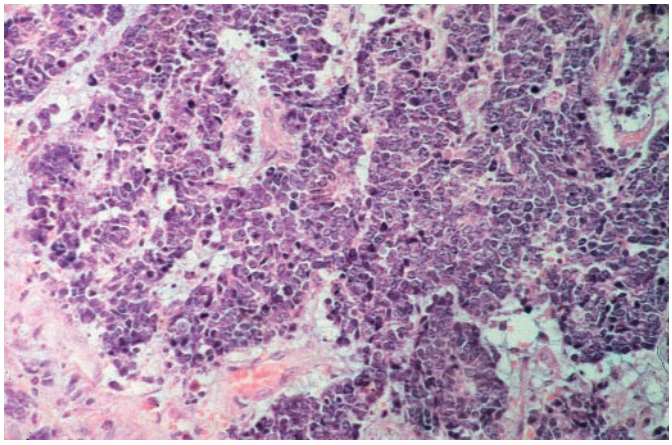

Abb.**4** Merkelzell-Karzinom vom kleinzelligen Typ. Hyperchromatische Kerne in kleinen amorphen runden Zellen (HE-Färbung).

Ursprünglich war das Merkelzell-Karzinom als „trabekuläres Karzinom der Haut“, als ekkrines Schweißdrüsenkarzinom gedeutet worden [4]. Einige Jahre später gelang den Autoren Tang und Toker [5] die Einordnung als neuroendokrines Karzinom durch ultrastrukturelle Untersuchungen, in denen die charakteristischen neuroendokrinen Granula sowie die paranukleären Plaques zu identifizieren sind (Abb. **5**). So war die Diagnose eines Merkelzell-Karzinoms und die Abgrenzung der histopathologischen Differenzialdiagnosen lange Zeit auf ultrastrukturelle Untersuchungen angewiesen. Insbesondere die Differenzialdiagnose gegenüber primär und sekundär kutanen Lymphomen ist oft schwierig, besonders aufgrund der gemeinsamen Charakteristi-

Dieses Dokument wurde zum persönlichen Gebrauch heruntergeladen. Vervielfältigung nur mit Zustimmung des Verlages.

ka von undifferenzierten Zellen mit vesikulären Zellkernen, des wenig kohäsiven Wachstumsmusters und der diffusen und/oder knotigen Infiltrationen. Die Differenzialdiagnose wurde erst durch zellbiologische und immunhistochemische Untersuchungen entscheidend verbessert [1,6]. Dabei zeigte sich, dass die Merkelzell-Karzinome die niedermolekularen Cytokeratine CK 8, 18, 19 und 20 exprimieren (in charakteristischem zytoplasmatischen oder plaqueartigen Muster; Abb. **6a, b**). Darüber hinaus koexprimieren sie in geringerem Umfang Neurofilament-Proteine (Abb. **7a, b**) [7]. Diese Koexpression der niedermolekularen Cytokeratine, insbesondere des Cytokeratins CK 20 gemeinsam mit Neurofilamenten ist einzigartig und mittlerweile wegweisend in der Diagnose eines Merkelzell-Karzinoms etabliert [8,9] (siehe Tab. **1**). Hinzu kommt die Expression von Chromogranin A in den meisten Fällen, der neuronenspezifische Enolase, die allerdings relativ unspezifisch ist, in vielen Fällen sowie das konstante Fehlen von Vimentin und Leukocyte-Common-Antigen (LCA).

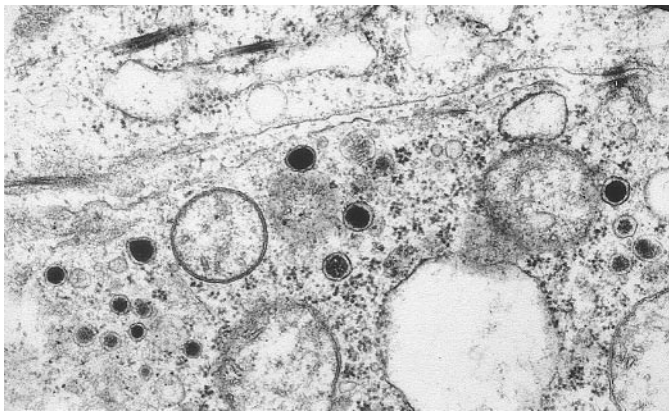

Abb. **5** Merkelzell-Karzinome. Die Tumorzellen zeigen die typischen neuroendokrinen Granula (Transmissions-Elektronenmikroskopie).

Dieses Expressionsmuster erlaubt die oft schwierige histopathologische Abgrenzung vom großzelligen B-Zell-Lymphom des Beines, das häufig ein sehr ähnliches klinisches Bild (Abb. **8**, [10–12]) und histologisches Zellbild (Abb. **9**) aufweist: dichte, noduläre oder diffuse Infiltrate in der Dermis und oberen Subkutis, große kohäsive Zellverbände aus Zentroblasten mit reichlich Mitosen. Es besteht eine deutliche Grenzzone zur Epidermis. Positive immunhistochemische Reaktionen für CD 19 und CD 20 (Abb. **10**), aber Negativität für Cytokeratine und Neurofilament-Protein erlauben die eindeutige Diagnose. Ein weiteres, mit dem Merkelzell-Karzinom verwechselbares malignes Lymphom ist das großzellige pleomorphe T-Zell-Lymphom [13]. Es bestehen ebenfalls blau-rote Tumorknoten meist ohne Ulzerationen (Abb. **11**). Histopathologisch herrschen diffuse, noduläre Infiltrate in der tiefen Dermis und Subkutis mit wenig Epidermotropismus vor [14]. Die Zellen sind monomorph lymphoid, häufig mit

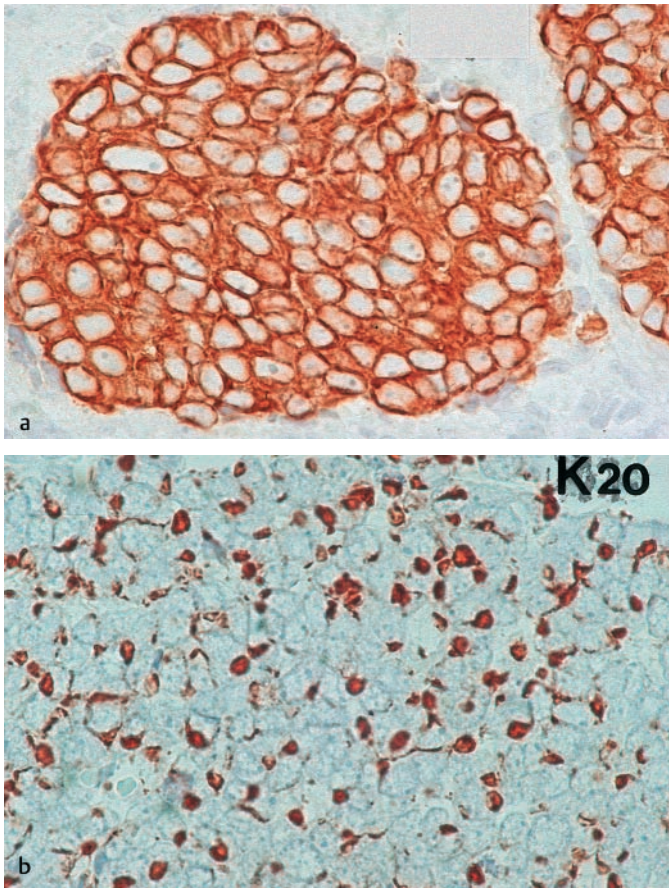

Abb. **6** Merkelzell-Karzinome, immunhistochemische Färbung mit einem Antikörper gegen Cytokeratin 20. Die Zellen zeigen die fibrilläre Färbung des Cytoskeletts (**a**) oder die Markierung der paranukleären Plaques (fibrous bodies, **b**).

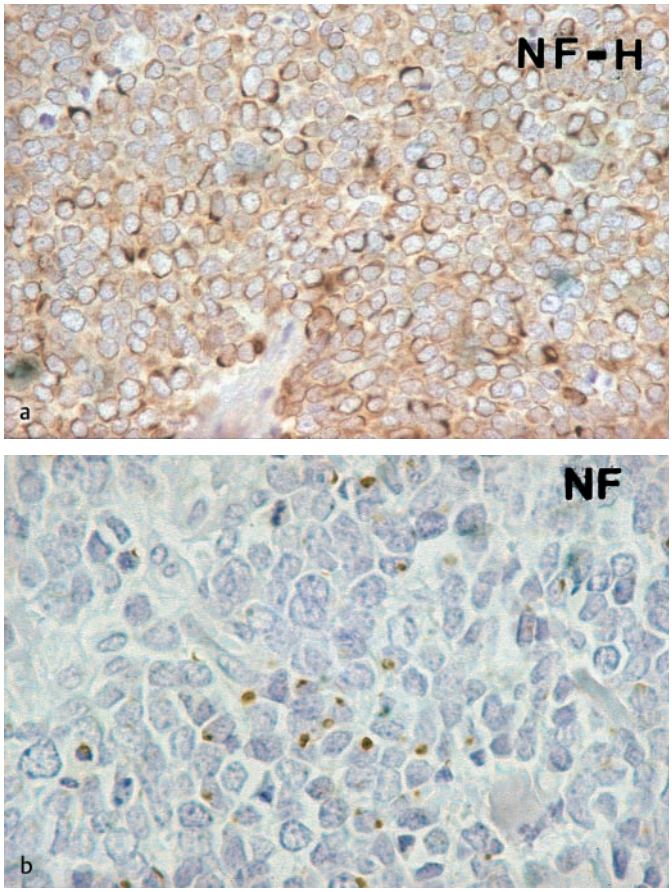

Abb. **7** Merkelzell-Karzinome, immunhistochemische Färbung mit Antikörpern gegen Neurofilamentproteine. Die Zellen zeigen eine diskrete fibrilläre Färbung (**a**) und vor allem eine Färbung der paranukleären Plaques (**a**, **b**).

Dieses Dokument wurde zum persönlichen Gebrauch heruntergeladen. Vervielfältigung nur mit Zustimmung des Verlages.

Tab. **1** Merkelzell-Karzinom. Immunohistochemie in der Differenzialdiagnose

Tumor	*CK 8/CK 18*	*CK 20*	*Plattenepithel-Cytokeratine*	*Vimentin*	*Neurofilamente*	*Chromogranin*	*S-100*	*Leukocyte Common Antigen*
Merkelzell-Karzinom	+ (Plaques)	+ (Plaques)	–	–	+ (Plaques)	+/(–)	–	–
Maligne Lymphome	–	–	–	+/–	–	–	–	+

Abb. **8** Großzelliges B-Zell-Lymphom des Beines: livid-rötlich-fleischige Tumore.

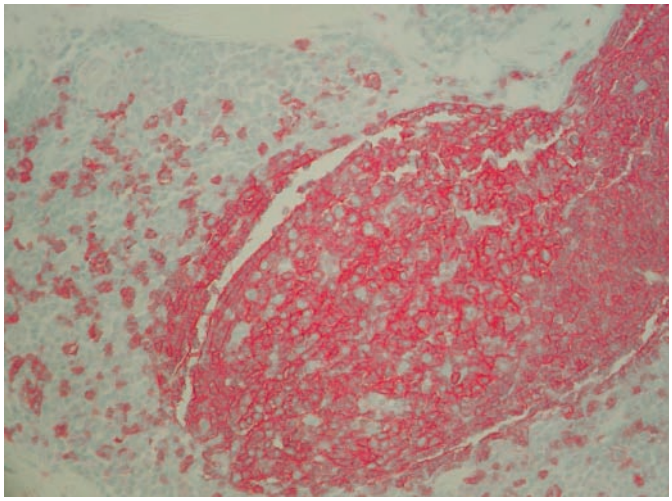

Abb. **10** Großzelliges B-Zell-Lymphom, immunhistochemische Färbung mit einem Antikörper gegen CD 20. Alle Tumorzellen sind positiv.

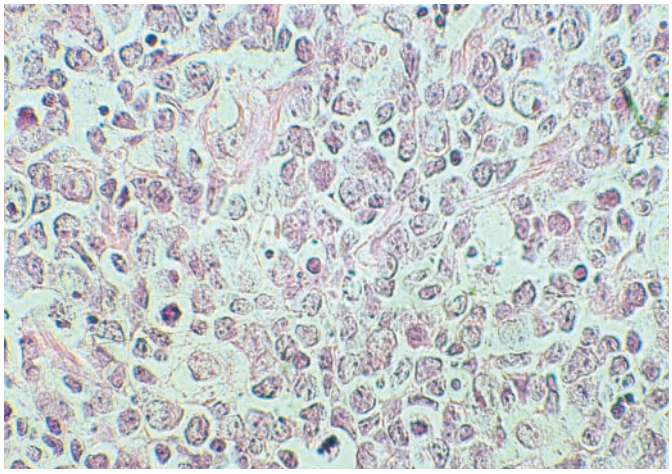

Abb. **9** Großzelliges B-Zell-Lymphom des Beines: dichte noduläre und diffuse Infiltrate in der Dermis, relativ kohäsive Zellverbände aus Zentroblasten (HE-Färbung).

Abb. **11** Großzelliges pleomorphes T-Zell-Lymphom: polyzyklische gerötete Hautknoten.

vielen randständigen Nukleolen (Abb. **12a**). Auch hier erlaubt nur die Immunhistochemie die sichere Abgrenzung. Cytokeratine und Neurofilamente sind negativ, aber T-Zell-Marker, wie CD 3, CD 4, CD 43, sowie in der Mehrzahl der Fälle CD 30 (Ki-1) eindeutig positiv (Abb. **12b**). Eine Reihe von systemischen Lymphomen, wie das Präkursor-B-lymphoblastische Lymphom, das Präkursor-T-lymphoblastische Lymphom/Leukämie, das systemische anaplastische großzellige Lymphom, das Burkitt-Lymphom und die blastoide Variante des Mantelzelllymphoms sind weitere histopathologische Differenzialdiagnosen des Merkelzell-Karzinoms. Auch hier erlaubt die Positivität der Lymphozytenmarker sowie der systemische Befall die Differenzialdiagno-

Dieses Dokument wurde zum persönlichen Gebrauch heruntergeladen. Vervielfältigung nur mit Zustimmung des Verlages.

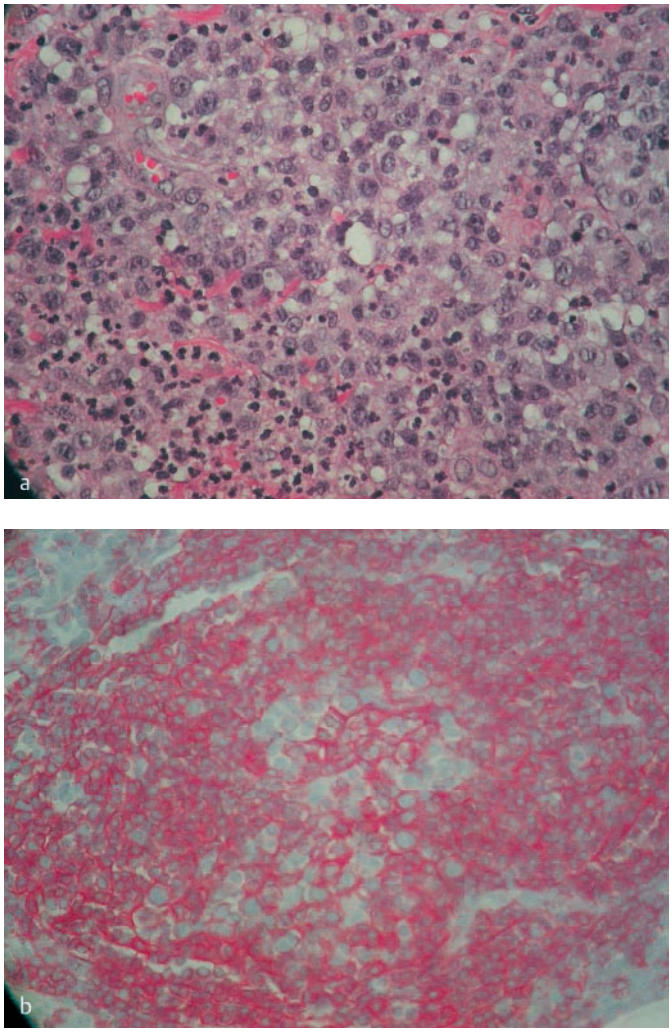

Abb. **12** Großzelliges pleomorphes T-Zell-Lymphom: monomorphe lymphozytäre Zellen in diffusen knotigen Infiltraten in der Dermis, wenig Epidermotropismus. **a** HE-Färbung und **b** immunhistochemische Färbung mit Antikörper gegen CD3.

se. Eine besondere Schwierigkeit ergibt sich aber daraus, dass Merkelzell-Karzinome häufig Zweitmalignome nach Plattenepithel-Karzinomen im HNO-Bereich oder der Haut, nach Lymphomen oder einem Adenokarzinom eines inneren Organs darstellen [15]. Diese vorbestehenden Malignome, die häufig zugleich auch Differenzialdiagnosen sind, können die Diagnose des Merkelzell-Karzinoms erschweren. So empfiehlt sich in allen Fällen, in denen auch nur der geringste Zweifel besteht, die positive immunhistochemische Bestätigung eines Merkelzell-Karzinoms durch den Nachweis von niedermolekularen Cytokeratinen (insbesondere Cytokeratin 20) und von Neurofilamenten bei Fehlen von LCA (s. Tab. **1**).

Literatur

[1] Gould VE, Moll R, Moll I, Lee I, Franke WW. Neuroendocrine (Merkel) cells of the skin; hyperplasias, dysplasias, and neoplasms. Lab Invest 1985; 52: 334 – 353

[2] Helmbold P, Schröter S, Holzhausen H-J, Dunst J, Marsch WC. Merkel-Zell-Karzinom. Hautarzt 2002; 53: 652 – 658

[3] Helmbold P, Schröter S, Holzhausen H-J, Hartschuh W, Marsch WC. Das Merkelzellkarzinom: eine diagnostische und therapeutische Herausforderung. Chirurg 2001; 72: 396 – 401

[4] Toker C. Trabecular carcinoma of the skin. Arch Dermatol 1972; 105: 107 – 110

[5] Tang C, Toker C. Trabecular carcinoma of the skin; an ultrastructural study. Cancer 1978; 42: 2311 – 2321

[6] Moll R, Osborn M, Hartschuh W, Moll I, Mahrle G, Weber K. Variability of expression and arrangement of cytokeratin and neurofilaments in cutaneous neuroendocrine carcinomas (Merkel cell tumors): immunocytochemical and biochemical analysis of twelve cases. Ultrastruct Pathol 1986; 10: 473 – 495

[7] Höfler H, Kerl H, Lackinger E, Helleis G, Denk H. The intermediate filament cytoskeleton of cutaneous neuroendocrine carcinoma (Merkel cell tumor): Immunohistochemical and biochemical analyses. Virchows Arch (Pathol Anat) 1985; 406: 339 – 350

[8] Moll I. Das Merkelzellkarzinom. In: Kerl H, Garbe C, Cerroni L, Wolff HH (Hrsg). Histopathologie der Haut. Berlin: Springer, 2003: 587 – 592

[9] Moll I, Moll R. Merkel-Cell-Carcinoma – A Short Review. In: Baumann K, Halata Z, Moll I (eds). The Merkel Cell. Berlin: Springer, 2003: 179 – 186

[10] Willemze R, Kerl H, Sterry W, Berti E, Cerroni L, Chimenti S, Diaz-Perez JL, Geerts ML, Goos M, Knobler R, Ralfkiaer E, Santucci M, Smith N, Wechsler J, van Vloten WA, Meijer CJ. EORTC classification for primary cutaneous lymphomas: a proposal from the Cutaneous Lymphoma Study Group of the European Organization for Research and Treatment of Cancer. Blood 1997; 90: 354 – 371

[11] Vermeer MH, Geelen FA, van Haselen CW, van Voorst Vader PC, Geerts ML, van Vloten WA, Willemze R. Primary cutaneous large B-cell lymphomas of the legs. A distinct type of cutaneous B-cell lymphoma with an intermediate prognosis. Dutch Cutaneous Lymphoma Working Group. Arch Dermatol 1996; 132: 1304 – 1308

[12] Cerroni L, Kerl H. Kutane B-Zell-Lymphome. In: Kerl H, Garbe C, Cerroni L, Wolff HH (Hrsg). Histopathologie der Haut. Berlin: Springer, 2003: 901 – 914

[13] Von den Driesch P, Bivolarevic I, Peters KP, Hornstein OP. Cutaneous pleomorphic large cell lymphoma. Cutis 1992; 50: 294 – 298

[14] Kempf W, Dummer R, Berg G. Kutane T-Zell Lymphome. In: Kerl H, Garbe C, Cerroni L, Wolff HH (Hrsg). Histopathologie der Haut. Berlin: Springer, 2003: 869 – 900

[15] Brenner B, Sulkes A, Rakowsky E et al. Second neoplasms in patients with Merkel cell carcinoma. Cancer 2001; 91: 1358 – 1362

[16] Ratner D, Nelson BR, Brown MD, Johnson TM. Merkel Cell Carcinoma. J Am Acad Dermatol 1993; 29: 143 – 156

Dieses Dokument wurde zum persönlichen Gebrauch heruntergeladen. Vervielfältigung nur mit Zustimmung des Verlages.