

Die Zeitschrift „Aktuelle Dermatologie“ öffnet diese Rubrik und wird in loser Folge kurze, prägnante und informative Artikel darbringen zu vielen Aspekten der Kulturgeschichte in Beziehung zur Haut. Dies erstreckt sich auf alle Kulturen und Zeiten, auf die Künste, auf Mythen und Psychologie sowie natürlich auch auf medizinische Aspekte. Wir

hoffen, dem geeigneten Leser dadurch Interesse zu wecken, den Blick zu weiten und Freude zu bereiten. Wir wünschen dieser Rubrik eine gute Aufnahme bei unseren Lesern und sind dankbar für Ihre Kommentare und Vorschläge für eine kleine Kulturgeschichte der Haut.

## Wie der Mensch zu seiner Haut kommt

Ernst G. Jung

Die Phylogenese zeichnet die Entwicklungsgeschichte der menschlichen Haut, vergleichend aus der tiefen Welt der Wirbeltiere heraus. Nun aber wenden wir uns der Individualentwicklung zu. Wie kommt es zu unserer Haut mit ihrer Vielgestalt und ihren einzigartigen Möglichkeiten, sowohl traditionelle, zu erwartenden Herausforderungen zu bestehen, als auch sich gegenüber neuen, unvorhersehbaren Ereignissen zu bewähren. Wir betrachten dazu vordringlich die Embryogenese, wenden uns dann der Konstituierung der Haut zu und landen zwangsläufig bei Architektur und Topologie. So gelingt es, Struktur und Funktion unserer Haut zu verstehen, und wir können Qualitäten erkennen, die maßgeblich zur individuellen Erscheinung, zum Selbstwert und dessen Einschätzung beitragen, ja solches eigentlich bedingen und gestalten.

### Embryogenese

Die menschliche Individualentwicklung umfasst, nach der Befruchtung der Eizelle und deren 5-tägigen Wanderung zur Nida-

tion, einer Tragzeit (Schwangerschaft) von 260 Tagen, also 9 Monate oder 37 Wochen. Diese Embryogenese (auch Ontogenese) umfasst die eigentliche Embryogenese des Keimlings, von der Befruchtung bis zur Entwicklung der Organanlagen, und die Foetalzeit ab dem 5. Schwangerschaftsmonat bis zur Geburt.

Schon sehr früh beginnt der kugelige Zellhaufen (Blastula) sich zu organisieren. Einerseits bildet sich unter der Einwirkung mütterlicher mRNA und durch Aktivierung früher Orientierungs- und Entwicklungs-Gene die definitive *anterio-posteriore Ausrichtung*, und andererseits die *Gliederung in drei Keimblätter*.

Aus dem eingestülpten *Entoderm* entwickelt sich der axiale Magen-Darmtrakt mit seinen Drüsenorganen und Anteile der Atmungsorgane sowie des Urogenitaltraktes.

Das *Neuroektoderm* bildet dorsal das axiale Neuralrohr. Aus dem dazwischen gelegenen *Mesoderm* entwickeln sich segmentäre Somiten, die dorso-ventral auswachsen. So entstehen Wirbelkörper, Rippen, Muskulatur und im Zusammenwirken mit dem Entoderm auch Anteile der Lungen, des Urogenitaltraktes, der Blutbildung

und der Immunsysteme. Auch das Herz-Kreislauf-System entsteht aus dem Mesoderm, in segmentalem Überfluss. Dieser wird durch Wachstum, Regulierung, Schwund (Apoptose) und vielfältige Koordinierung mit Faltungen zu einem axialen, asymmetrischen System verwoben. Solche Vorgänge laufen auch ab zur Organisation des Kopfes, zur Ausbildung der paarigen Organe (Lungen, Urogenitaltrakt) und zur Strukturierung des Bewegungsapparates, ebenso wie zur Anpassung der Arme und Hände an differenzierte mechanische Funktionen.

Das Herz-Kreislauf-System gewinnt im Herzen den zentralen Motor und versorgt die Peripherie, teilweise noch durch segmentär angeordnete Gefäße und das Nervensystem hat im Gehirn seine zentralen Funktionen zusammengefasst und versorgt die axialen Organe systemorientiert, die Peripherie aber mit streng segmentär zugeordneten Nerven.

Die Kopf-Schwanz-Ausrichtung mit drei großen axialen Systemen ist in komplexer Weise verwoben mit der segmentalen Gliederung der Somiten. Diese teils kompetitiven, teils komplementären Abläufe zeichnen in bemerkenswerter Art die Vorgänge während der Entwicklungsgeschichte der Wirbeltiere nach. Man bezeichnet sie deshalb als „phylogenetische Phase“, in Erinnerung an Ernst Haeckel, der 1866 daraus ein „Biogenetisches Grundgesetz“ abzuleiten versuchte.

*Unsere Haut* wird streng segmentär aus dem Material der Somiten zusammengesetzt, wobei aus dem Mesoderm die Dermis und das Fettgewebe entsteht, und aus dem Ektoderm die Epidermis und deren Anhangsgebilde. Die Segmente wachsen dorso-ventral aus und werden im Laufe der Volumenzunahme bei der Ventralkrümmung des Keimlings zudem symmetrischen, axialen Verziehungen ausgesetzt (Abb. 1). Diese wurden vom Berliner Dermatologen Alfred Blaschko (1858–1922) erkannt und im Jahre 1901 erstmals beschrieben. Solches geschieht in der 2–8 Schwangerschaftswoche, wobei zunächst und vorwiegend das äußere Keimblatt sich ausbreitet und Epidermis bildet. Dies ist die sensible Phase des Ektoderms.

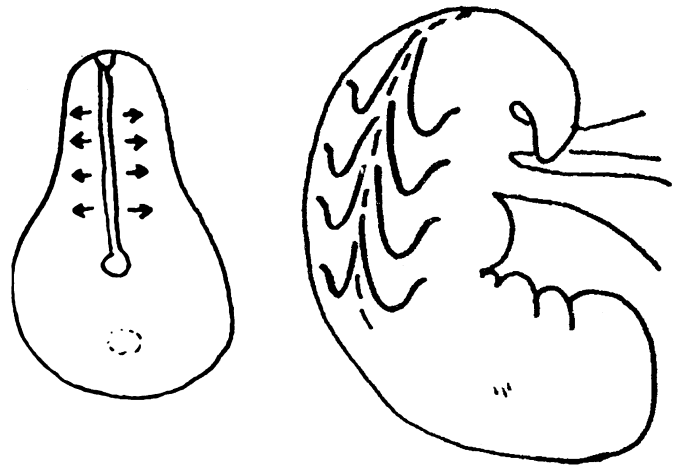


Abb. 1 Schemazeichnung der embryonalen Hautbildung; segmentäres, dorso-ventrales Wachstum der Somiten (li.) und axiale Verziehung durch starke Volumenzunahme mit ventraler Krümmung des Keimlings (re.) nach R. Happle, 1993.

**An den Fehlern erkennt man sie, die Blaschko-Linien!** (Abb. 2)

Gemeint sind Naevi, Muttermale, die aufgrund einer postzygotischen Punktmutation im Ektoderm auftreten. Die Mutation führt zu einer Veränderung oder einem Schaden der Epidermis, zu einer klinisch erkennbaren und meist auch charakteristischen, strukturellen Auffälligkeit, einem Zuviel, einem Zuwenig oder eine unübliche Anschuppung eigentlich normaler Zellelemente der Epidermis. Das frühe Ereignis wird sich durch Vermehrung der mutierten Zelle mit der Epidermis flächig ausdehnen. Wird ein früher Somit betroffen, kann sich der Nävus auf große, gar sektorale Organisationsfelder ausdehnen (Abb. 3). Erfolgt das mutagene Ereignis etwas später, wird der Nävus sich zunächst segmentär, also dorso-ventral ausziehen und, der axialen Verwerfung der Blaschko-Linien folgend, zudem typische, nach oben gerichtete Spitzen beidseits paravertebral aufweisen. Dies trifft bei epidermalen Naevi (Abb. 4) zu und bei einem Teil der Fälle von segmentärer Dyskeratosis follicularis Darier (Typ I nach Happle; Abb. 5)

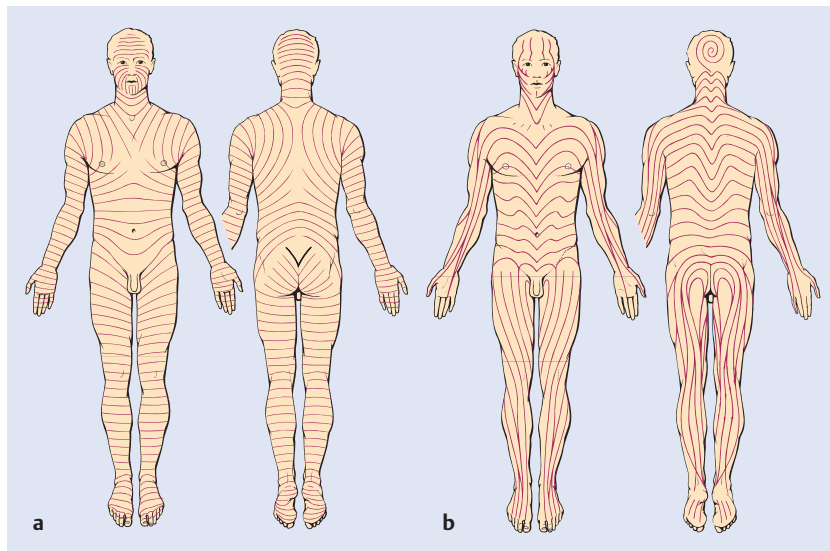


Abb. 2 a Verlauf der Hautspaltlinien: Viele Effloreszenzen sind entlang dieser Spaltlinien ausgerichtet. b Verlauf der Blaschko-Linien.

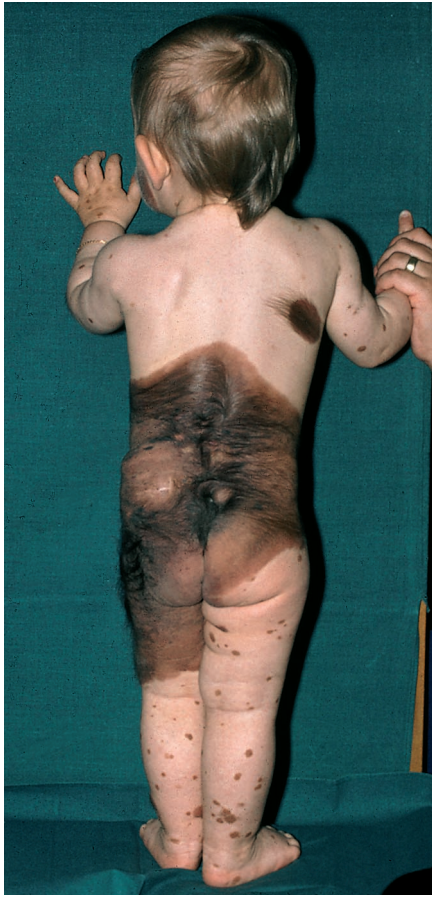

Abb. 3 Kongenitaler, großer Pigmentnaevus nach Punktmutation in der Vorphase der Somitenbildung.

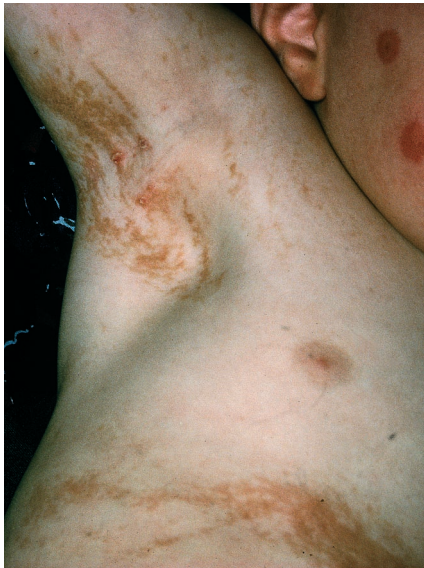

Abb. 4 Epidermaler Naevus mit Befall mehrerer Segmente, am Stamm und wirbelförmig in der Axilla.

Segmentäre Naevi sind demnach Ausdruck von somatischen, also nicht vererbaren Fehlern der Haut, die aufgrund ihrer Anordnung Einblicke weit zurück in die Embryogenese erlauben. Frühe somatische Mutationen vor der 8. SW folgen den Blaschko-Linien. Bei späteren ist es anders.

Dem Auswachsen der ektodermalen Somiten folgt, gleichsam als Unterfütterung, das Mesoderm, das die Mächtigkeit der Dermis zwischen der 8.–16. SW aufbaut, die dermo-epidermale Verzahnung einleitet, mit Blutgefäßen und Nerven die Epidermis erreicht und versorgt und so erst die komplexe Struktur der fertigen, adulten Haut ermöglicht. Dies ist die konstitutive Phase der mesodermalen Dermis.

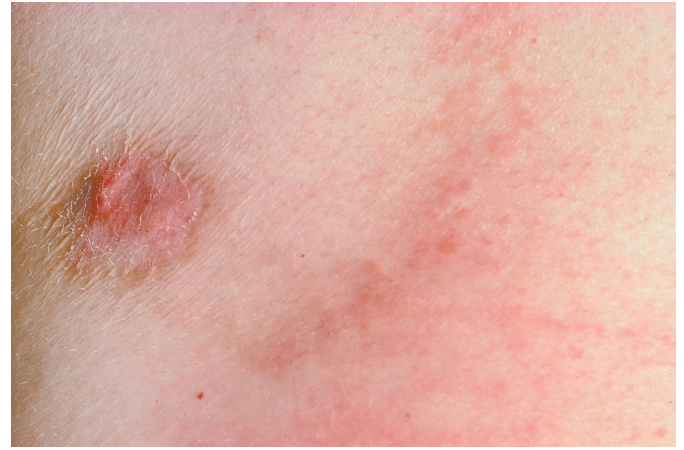

Abb. 5 Segmentäre Dyskeratosis follicularis Darier in Blaschko-Linie.

Treten in diesem Zeitraum, zwischen der 9.–16. SW somatische Mutationen der Haut auf, so wachsen sie auch aus, aber sie folgen streng zoniform den Dermatomen, so wie die Dermis und mit ihr die Innervation sich ausbildet. Dies ist bei einer zweiten Gruppe von segmentaler Dyskeratosis follicularis Darier (Typ II nach Happle) der Fall und bei den sporadischen Fällen der segmentalen Neurofibromatosis von Recklinghausen (Typ V nach Riccardi, Abb. 6). Damit sind wir bei den Dermatomen angelangt, und stellen fest,

**Dermatome erkennt man durch ihre Krankheiten** (Abb. 7)

vor allem beim Herpes Zoster (Gürtelrose), wobei die Virusinfektion aus den Spinalganglien entlang der sensiblen Bahnen zentrifugal die Haut befällt und ein oder mehrere Dermatome charakteristisch zeichnet. Dies erfolgt streng segmental und zeigt nicht die axiale Verziehung der Blaschko-Linien. Die Dermatome sind also später, eben nach der 8. SW und nicht mehr unter dem Einfluss der Längsdehnung der Haut des frühen Keimlings, mit den ein-sprossenden Nerven versehen worden.

#### Konstituierung der Haut

Die Epidermis ektodermaler Herkunft und die Dermis aus dem Mesoderm werden durch eine hochkomplexe dermo-epidermale Junktionszone funktional und mechanisch verbunden. Diese Strukturen sind im 4. Schwangerschaftsmonat schon deutlich ausgeprägt und der pränatalen Diagnostik zugänglich. Die Epidermis strukturiert sich zudem als mehrschichtiges, verhornendes Plattenepithel zwischen der 8. und 12. Woche. Sie differenziert, innerhalb der Epidermis, Merkelzellen aus, die Schrittmacherfunktion bei der Determination der Reteleisten und zur Ausdifferenzierung von Hautanhangsgebilden zeigen. Endlich liegen die Merkelzellen einzeln oder in Gruppen basal in der Epidermis und der äußeren Wurzelscheide der Haarfollikel und sie zeigen auch synapseähnlich Kontakte zu peripheren Nervenendigungen.

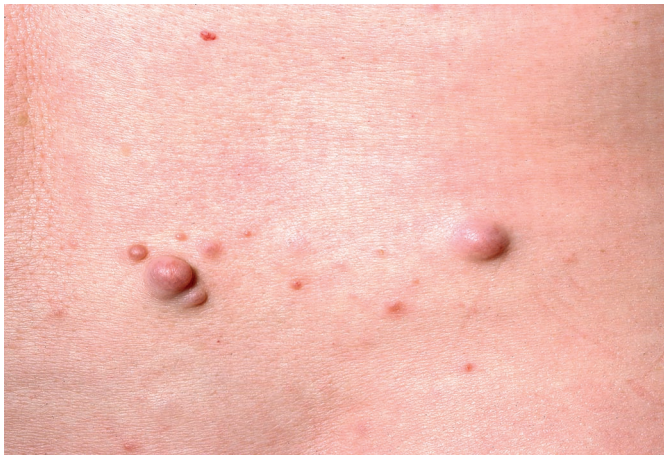

Abb. 6 Segmentäre Neurofibromatosis v. Recklinghausen in einem Dermatome.

**Ausbildung der epidermalen Anhangsgebilde in Bezug zur Schwangerschafts-Woche (SW)**

- 12. SW Haarfollikel und Talgdrüsen (holokrin) (Lanugohaare ab 20. SW)
- 15. SW Ekrine Schweißdrüsen (Gesicht, Handflächen und Fußsohlen)
- 16. SW Apokrine Schweißdrüsen (Axillen und Genitale)

*Einwanderung der Melanozyten* aus der Neuralleiste in den 8. – 12. Schwangerschaftswochen in die basale Epidermis, wo sie eine epidermale Melanineinheit von 36 Keratinozyten mit Melaningranula versorgen (Pigmentierung, Lichtschutz).

*Einwanderung unreifer dendritischer Zellen* aus dem Knochenmark (myeloische Reihe) in die Epidermis, wo sie suprabasal zu immun-kompetenten Langerhanszellen ausreifen. Sie aktivieren T- Helferzellen und spielen bei der Antigenpräsentation im Zusammenhang mit der Spättypreaktion eine wesentliche Rolle.

*Einsprossen freier Nervenendigungen* in die Dermatome der Haut, bis in die Epidermis, streng zoniform gemäß der segmentalen Nervenversorgung.

Es gibt noch eine dritte Art der Oberflächen-Einteilung unserer Haut, welche das Wechselspiel zwischen Festigkeit und plastischer Verformbarkeit derselben spiegelt. Es sind dies die nach dem Berliner Dermatologen Erich Langer (1891 – 1957) benannten *Langer-Spaltlinien der Haut*, die sichtbar sind (Abb. 2a) und entsprechend besonderer Zug- und Druckverhältnisse unsere Felderhaut zeichnen. Sie sind durch die dermale Verankerung bedingt und sollten bei der operativen Schnittführung tunlichst berücksichtigt werden. Viele Effloreszenzen ordnen sich entlang dieser Linien.

Anders als bei der Felderhaut am ganzen Körper, ist die *Leistenhaut* der Palmae und Plantae durch besonders straffe Bindegewebssepten mit eingeschlossnen Fettläppchen auf extreme Druck- und

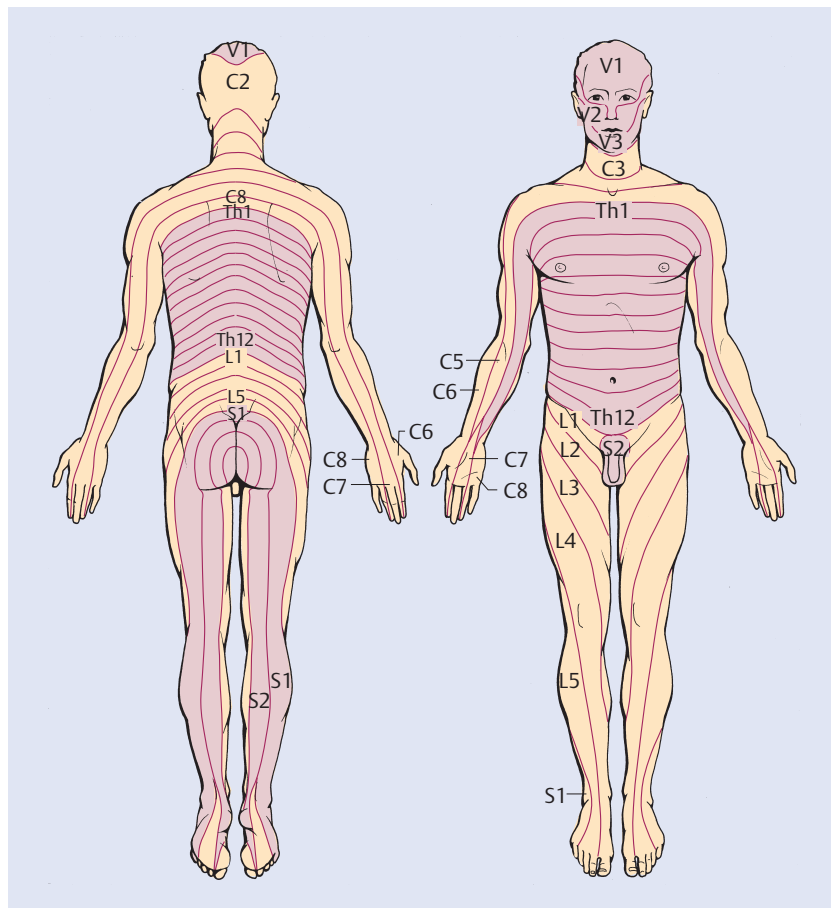


Abb. 7 Schema der segmentalen Nervenversorgung (Dermatome), nach welchem die Ausbreitung des Herpes zoster erfolgt.

Scherkräfte eingerichtet. Die eigenartigen Handlinien und deren Faltung zu Furchen reizen die Cheiologen zum Handlesen und daraus abgeleitet gar zur Zukunftsdeutung. Die Muster der Papillarleisten sind individuell unterschiedlich und genetisch fixiert. Sie werden von Anthropologen, Kriminologen und Genetikern benützt und neuerdings als „Genetischer Fingerprint“ im Rahmen biometrischer Charakteristika auch zur Identifikation von Personen herangezogen.

### Architektur und Topografie unserer Haut

Unsere Haut ist keineswegs am ganzen Körper gleich. Sie zeigt vielmehr ausgesprochen deutliche Unterschiede, die vorzüglich den vielfältigen Funktionen und den Möglichkeiten der Belastung angepasst sind.

Die Schweißdrüsen sind im Gesicht, an den Händen und Füßen angereichert, um Flüssigkeit und Wärme auszutauschen. Die Talgdrüsen sitzen an den Haarfollikel zur kontinuierlichen Fettung der Haare und der interfollikulären Epidermis. Und die apokrinen Duftdrüsen markieren die Geschlechtsorgane. Haare finden sich spärlich am Körper und am Kopf dichter und mächtiger. Sie dienen, phylogenetisch betrachtet, nur noch in geringem Umfang der Wärmeregulierung, gewinnen aber als Mittel der Darstellung und des Ausdrucks gewaltig an Bedeutung. Eine Entwicklung der Kultur mit eigener Geschichte!

Die Haut ist unterschiedlich dick. Dies betrifft sowohl das dermale Bindegewebe als auch die Epidermis mit ihrer Hornschicht. Unterschiede bis zum Zehnfachen bestehen zwischen der dünnen, sehr flexiblen und empfindlichen Haut der Beugstellen und der starken Belastungen ausgesetzten Haut an Rücken, Gesäß und den Streckseiten der Extremitäten. Nicht von ungefähr verwenden wir die mächtige Rückenhaut für die epikutanen Lappchentests. Einerseits wird diese Partie wenig bewegt und andererseits bildet die dicke Hornschicht beste Voraussetzungen zur optimalen Proteinkoppelung der zum Allergietest angesetzten Haptene.

Aber auch das dermale Bindegewebe mit seinen in gotischen Bogengestalten eingekammerten Fettläppchen, zeigt spezielle Topo-

grafie. Beim Mann finden sich diese Depots vorwiegend tief peri-umbilikal, bei der Frau aber um das Becken und die Hüften. Spezialisten meinen, dass damit dem werbenden Mann ein gebärfähiges Becken und ausreichende Energiereserven für Trag- und Stillzeit gemeinsamen Nachwuchs signalisiert würden.

Die „Rubens-Figuren“ als Selektionsvorteil! So könnte es gewesen sein.

Aber neuerdings bleiben 40% der Akademikerinnen ohne Kinder, wissen also diesen Vorteil gar nicht zu nützen, und Hungersnot besteht auch nicht. Es bleiben von den Rubens-Figuren nur noch die Nachteile, zumal immer mehr Haut gezeigt werden will. Also werden die sichtbaren und spürbaren Oberflächeneffekte der Kammerung als Orangerhaut apostrophiert, negativ besetzt und verabscheut.

### Ein Wertewandel zeichnet sich ab!

Rubens-Figuren sind „out“ und androgyne, große, schlanke Damen sind in. Die Modeschöpfer und ihre Models geben den Ton an, zeigen die Richtung, und eine ganze Kaskade kultureller Maßnahmen hängt sich daran, beflissen, aggressiv, verlockend und manchmal sogar invasiv. Die Ziele sind zuweilen verwirrend, nicht klar erkennbar und ein End- oder Wendepunkt nicht in Sicht.

### Literatur

- Blaschko A. Die Nervenverteilung in der Haut in ihrer Beziehung zu den Erkrankungen der Haut. In: Beilage zu den Verhandlungen der Deutschen Dermatologischen Gesellschaft: VII Congress zu Breslau, Mai 1901, Vienna, Austria, Braunmüller 1901
- Happle R. Mosaicism in Human Skin. Understanding the Pattern and Mechanisms. Arch Dermatol 1993; 129: 1460–1470
- Happle R. What is a Nevus? Dermatology 1995; 191: 1–5
- Jung EG. Segmentale Neurofibromatosis (NF 5). Neurofibromatosis 1988; 1: 306–311
- Jung EG, Ulmschneider H. Das moderne „Happle-Konzept“ der Naevi mit historischen Bezügen. Akt Dermatol 1996; 22: 129–131
- Jung EG. Was ist ein Naevus? Akt Dermatol 1999; 25: 60–65
- Jung EG. Der segmentäre Morbus Darier. Akt Dermatol 2000; 26: 325–329