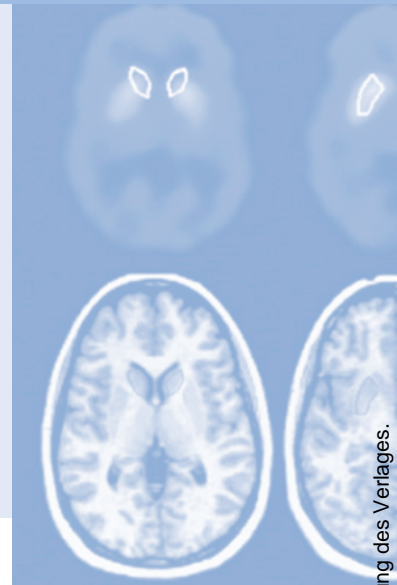


Refresher-CME



Die folgenden Fragen beziehen sich auf den vorangehenden Beitrag. Bitte schicken Sie uns die entsprechenden Lösungsbuchstaben. Jeweils eine Antwort ist richtig. Die Vergabe von CME-Punkten ist an die korrekte Beantwortung der Multiple-Choice-Fragen gebunden.



Frage 1

Welche Aussage ist falsch?

- A** Die intravenöse Urographie (IVU) stellt das Standardverfahren dar, mit dem die oberen ableitenden Harnwege zusammenhängend abgebildet werden können.
- B** Mit der IVU kann die Morphologie des Hohlraumsystems dargestellt werden.
- C** Die IVU erlaubt es, die Ausscheidungs- und Abflussverhältnisse zu beurteilen.
- D** Die IVU bekommt zunehmend Konkurrenz durch moderne CT- und MRT-Techniken.
- E** Die IVU ist für die Steindiagnostik heute wichtiger denn je.

Frage 2

Welche Aussage zu den Urographie-techniken ist falsch?

- A** Bei kongenitalen Anomalien ist die CT-Urographie (CTU) die Methode der Wahl.
- B** Bei chronisch entzündlichen Harnwegsschäden hat die intravenöse Urographie (IVU) noch ihren Platz in der Diagnostik.
- C** Vor einem endourologischen Eingriff ist eine MR-Urographie (MRU) sehr gut geeignet.
- D** Zur Beurteilung von Transplantatnieren sollte vorzugsweise die MRU eingesetzt werden.
- E** Es gibt kaum eine Anwendung, für die alle drei Urographietechniken gleichermaßen gut geeignet sind.

Frage 3

Welche Aussage/n zur Sonographie ist/sind richtig?

1. Die Ultraschalluntersuchung wird heute als das bildgebende Verfahren der ersten Wahl angesehen, wenn eine Erkrankung des Urogenitaltrakts vermutet wird.
 2. Mit der Sonographie sind Aussagen über die Morphologie und Funktion der Nieren und ableitenden Harnwege möglich.
 3. Die mittleren Harnleiterabschnitte können mit der Sonographie nicht sehr gut beurteilt werden.
- A** Nur Aussage 1 ist richtig
 - B** Nur Aussage 3 ist richtig
 - C** Nur die Aussagen 2 und 3 sind richtig
 - D** Nur die Aussagen 1 und 3 sind richtig
 - E** Alle Aussagen sind richtig

Frage 4

Welche Aussage/n zur Computertomographie ist/sind falsch?

1. Im Vergleich zur Sonographie und MRT fehlt der CT die multiplanare Darstellungsmöglichkeit.
 2. Die native Spiral-CT hat mittlerweile das Niveau eines Goldstandards in der Diagnostik der Urolithiasis erreicht.
 3. In der Notfalldiagnostik wird die CT eingesetzt, um das Ausmaß einer akuten traumatischen Schädigung der Nieren zu erfassen.
- A** Nur Aussage 1 ist falsch
 - B** Nur die Aussagen 1 und 2 sind falsch
 - C** Nur die Aussagen 1 und 3 sind falsch
 - D** Nur die Aussagen 2 und 3 sind falsch
 - E** Alle Aussagen sind falsch

Frage 5

Welche Aussage zur MRT ist falsch?

- A** In der Steindiagnostik ist der Einsatz der MRT problematisch, da kleine Weichteilkalzifikationen nur schlecht direkt identifiziert werden können.
- B** Die Untersuchungszeiten der MRT sind relativ lang.
- C** Bei Unverträglichkeit gegenüber Röntgenkontrastmitteln ist die MRT Methode der 1. Wahl.
- D** Die MRT bietet die Möglichkeit, die Morphologie und Funktion des Nierenparenchyms, nicht aber dessen Perfusion zu beurteilen.
- E** Die MRT bietet sehr differenzierte Darstellungsmöglichkeiten der ableitenden Harnwege.

Frage 6

Für die Urolithiasis gilt nicht:

- A** Sensitivität und Spezifität der nativen Mehrschicht-CT (MSCT) liegen bei annähernd 100%.
- B** „Rim-Sign“ und das „Tail-Sign“ helfen bei der MSCT zur Differenzierung zwischen Stein und Phlebolith.
- C** Die Dilatation des Nierenbeckenkelchsystems (NBKS) kann Ausdruck einer Urolithiasis sein.
- D** Die Größe eines Konkrements lässt sich in der Nativ-CT gut ausmessen.
- E** Die CT erlaubt keine Aussage über die Steinzusammensetzung.

Frage 7

Welche Aussage/n zur Hämaturie ist/sind falsch?

1. Die Hämaturie ist ein unspezifisches Symptom.
 2. Eine Mikrohämaturie bei Patienten < 40 Jahren erfordert in der Regel keine urologische Intervention.
 3. Mehrphasen-CT und IVU sind in der diagnostischen Abklärung einer Mikrohämaturie gleichwertig.
- A** Nur die Aussagen 1 und 3 sind falsch
 - B** Nur die Aussage 1 ist falsch
 - C** Nur die Aussage 2 ist falsch
 - D** Nur die Aussage 3 ist falsch
 - E** Keine Aussage ist falsch

Frage 8

Welche Aussage ist falsch?

- A** Renale Raumforderungen werden in der Regel primär sonographisch entdeckt.
- B** CT oder MRT sind indiziert, wenn ein sonographisch unklarer Befund abgeklärt werden muss.
- C** Die mehrphasige Untersuchungstechnik ist sowohl bei der CT als auch bei der MRT am besten geeignet, um Nierenläsionen nachzuweisen.
- D** Eine Charakterisierung von Tumoren ist umso schwieriger, je kleiner die Läsion ist.
- E** Die meisten Nierenläsionen unter 3 cm Durchmesser sind Nierenzellkarzinome.

Frage 9

Welche Aussage/n zum Urothelkarzinom ist/sind richtig?

1. Das Urothelkarzinom findet sich am häufigsten im Bereich der Harnblase.
 2. Da das Urothelkarzinom oft multizentrisch wächst, sollte das bildgebende Verfahren beide Seiten des Harntraktes zusammenhängend und möglichst lückenlos abbilden.
 3. Die nichtinvasive virtuelle Endoskopie (CT oder MRT) spielt in der Primärdiagnostik des Blasenkarzinoms keine Rolle.
- A Nur Aussage 1 ist richtig
 B Nur Aussage 3 ist richtig
 C Nur die Aussagen 1 und 3 sind richtig
 D Nur die Aussagen 2 und 3 sind richtig
 E Alle Aussagen sind richtig

Frage 10

Welche Aussage/n zur Beurteilung von Transplantatnieren ist/sind richtig?

1. Die primäre bildgebende Diagnostik ist die Sonographie.
 2. Die systemische Anwendung von Röntgenkontrastmitteln ist für die Diagnostik von Transplantatnieren oftmals ungeeignet.
 3. Bei der Beurteilung des Hohlraumsystems von Transplantatnieren und Harnleitern bietet die Sonographie klare Vorteile gegenüber der MRT.
- A Keine der Aussagen ist richtig
 B Nur die Aussagen 1 und 2 sind richtig
 C Nur die Aussagen 2 und 3 sind richtig
 D Nur die Aussagen 1 und 3 sind richtig
 E Alle Aussagen sind richtig

