

Zusammenfassung

Die Venerologie der letzten 30 Jahre wurde von der AIDS-Pandemie geprägt. Im Gefolge der AIDS-Prävention wurde weltweit ein Rückgang der venerischen Infektionen beobachtet. Im letzten Jahrzehnt kam es zu erneutem Anstieg der Syphiliszidenz, vorerst in Osteuropa, dann auch im übrigen Europa. In der Syphilisdiagnostik wurden neue spezifische IgM-Tests eingeführt. Vor rund 30 Jahren begann die weltweite Ausbreitung der penicillinresistenten Gonokokkenstämme. Hochspezifische PCR-Tests für Gonokokken, Chlamydia trachomatis, Herpes simplex und Haemophilus ducreyi, wurden eingeführt. Bei den humanen Papillomviren wurden immer neue Serotypen entdeckt. Derzeit sind es schon über 100. Eine enge Assoziation bestimmter HPV-Typen mit intraepithelialen Neoplasien der Genitalregion, sowie mit invasiven ano-genitalen Carcinomen wurde erkannt. In der Therapie weckte Azithromycin, das gegen verschiedene STD-Erreger wirkt und die perorale Scabiesbehandlung mit Ivermectin, neue Hoffnungen.

Abstract

The venereal diseases of the last 30 years were strongly influenced by the AIDS-pandemic. As a result of AIDS-prevention a worldwide decrease of venereal infections was observed. A new increase of incidence in syphilis happened in the last decade; first of all in Eastern-European countries and later on everywhere in Europe. The specific IgM-tests were established in serology of syphilis. Thirty years ago the worldwide spread of penicilline-resistant strains of Gonococci started. Highly-specific PCR-tests were established for Gonococci, Chlamydia trachomatis, Herpes simplex virus and Haemophilus ducreyi. In the field of human papilloma-virus more and more new serotypes were discovered. Currently more than 100 serotypes are recognized. Certain specific HPV-types can induce the development of intraepithelial dysplasia and malignant epithelial tumors in the ano-genital area. Many new therapies have been established. Two of them should be mentioned: azithromycin, which is effective in many different infectious agents in STD, and Ivermectin, the first systemic agent against human scabies.

Einleitung

Die Geschichte der Venerologie der letzten 30 Jahre wurde geprägt durch Entdeckungen mit Hilfe molekularbiologischer Techniken, neue Erkenntnisse über Ausbreitungswege der STD und dank neuer epidemiologischer Untersuchungen. Schließlich zeigte uns der Ausbruch der Pandemie von AIDS völlig veränder-

te klinische Bilder von längst bekannten, venerologischen Krankheiten. Eine hoch entwickelte Pharmaforschung brachte neue, sehr spezifische und potente Wirkstoffe auf den Markt. Ihre breite Anwendung bescherte uns auch neue chromosomale und nichtchromosomale Resistenzen von Erregern gegenüber Antibiotika.

Institutsangaben

Spital Zollikerberg, Schweiz

Korrespondenzadresse

Prof. Dr. med. Alfred Eichmann · Spital Zollikerberg · Trichtenhauserstraße 20 · 8125 Zollikerberg · Schweiz ·
E-mail: prof.eichmann@spitalzollikerberg.ch

Bibliografie

Akt Dermatol 2004; 30: 393–399 © Georg Thieme Verlag KG Stuttgart · New York ·
DOI 10.1055/s-2004-825945 · ISSN 0340-2541

Syphilis

Die Aufklärung der Struktur von *Treponema pallidum* zeigte, dass an der Außenmembran nur 12 Oberflächenproteine vorhanden sind [1, 2]. Diese könnten den Weg weisen für eine zukünftige Vakzine.

Treponema pallidum ist einer der wenigen Keime, die bis heute nicht kultiviert werden konnten. Der Erreger ist hoch empfindlich auf Umgebungsfaktoren (Temperatur, O₂, pH) sowie auf physikalische und chemische Einflüsse. An mehreren Tiermodellen wurden syphilitische Infektionen studiert: Hamster, Meerschweinchen und Kaninchen. Es kommt bei den Tieren aber nicht zu Hautmanifestationen, lediglich zum Befall innerer Organe [3, 4].

Die Entwicklung und Etablierung treponemenspezifischer IgM-Tests begann Ende der 70er-Jahre, vorerst mit dem SPHA-Test (Solide Phase Hämabsorption Assay [5]).

Die etwas aufwändigere und störanfälligere Methode, der 19S (IgM)-FTA-Abs-Test konnte sich ebenfalls international nicht durchsetzen [6].

Wegen der hohen Sensitivität konnte sich später der Captia (IgM)-EIA international durchsetzen [7]. Schließlich wurde auch eine Polymerase chain reaction (PCR) zum *Treponema pallidum*-Nachweis entwickelt [8], sie ist aber noch nicht kommerziell verfügbar.

Die Therapie der Frühsyphilis mit einmaliger Injektion von 2,4 ME Benzathin-Penizillin war von der Weltgesundheitsorganisation schon in den 60er-Jahren empfohlen worden. Sie fand in den letzten 30 Jahren weltweite Verbreitung, ebenso wie die Therapie der Spätsyphilis mit dreimal 2,4 ME Benzathin-Penizillin in wöchentlichen Abständen.

HIV-Infizierte, die an Frühsyphilis erkranken, können eine rasche Progredienz zu Neurosyphilis zeigen. Eine Änderung der Therapieempfehlung bei HIV-Infizierten war bisher nicht nötig. Jedoch ist eine engmaschige klinische und serologische Kontrolle bei diesen Fällen unabdingbar [9].

Als neue Alternativtherapie bei Penizillinunverträglichkeit wurden Ceftriaxon (500 mg täglich i. m. für 10 Tage) und Azithromycin (500 mg täglich für 10 Tage) [10] empfohlen.

Nach dem Fall des Eisernen Vorhangs hat Osteuropa einen dramatischen Ausbruch einer Syphilisepidemie erlebt [11]. Mittlerweile hat sich die Syphilis in allen westeuropäischen Ländern zurückgemeldet [12].

Gonorrhö

1976 wurden erstmals penizillinresistente Stämme (PPNG = Penicillinase Producing *Neisseria gonorrhoeae*) von *Neisseria gonorrhoeae* entdeckt. Fast gleichzeitig wurde von Ashford [13] und Phillips in England [14] je ein penizillinaseproduzierender Stamm von *N. gonorrhoeae* isoliert. In der Arbeit von Ashford

wurden die Gonokokken bei einem amerikanischen Kriegsheimkehrer aus Südostasien, der an Urethritis erkrankt war, nachgewiesen.

In den folgenden Monaten wurden weitere Einzelbeobachtungen von penizillinresistenter Gonorrhö in Übersee und Europa mitgeteilt.

Drei Jahre später hatten bereits 27 Länder penizillinresistente Gonokokkenstämme an die WHO gemeldet [15].

In der Folge wurde die Natur dieser Resistenzbildung aufgeklärt. Das Enzym β -Lactamase spaltet hydrolytisch die Amidbindung des B-Lactamringes der Penizilline und gewisser Cephalosporine. Beim Penizillin entsteht dadurch die antibakteriell unwirksame Penizilloinsäure. Die Übertragung derartiger Penizillinasen von einer Generation auf die andere erfolgt entweder durch Chromosomen oder extrachromosomal durch Plasmide. Bei den Gonokokken sind R-Plasmide (R = Resistance) für die Übertragung von Penizillinasen verantwortlich. In der Folge wurden 2 verschiedene R-Plasmide bei den resistenten Gonokokkenstämmen nach geographischer Herkunft isoliert: ein Asien-Typ mit 4,4 Megadalton und ein Afrika-Typ mit 3,2 Megadalton Molekulargewicht [16].

Später wurde noch ein so genanntes Transferplasmid von 24,5 Megadalton isoliert [18]. Es trat in Kombination mit den beiden R-Plasmiden auf. Dieses Transferplasmid ermöglichte sehr wahrscheinlich die rasche Ausbreitung der Resistenzplasmide.

In der Folge wurden die Therapieempfehlungen für die Gonorrhö weltweit verändert. Nach einem kurzen Siegeszug von Spectinomycin wurde das Ceftriaxon, ein Cephalosporin der 3. Generation, als Einmaltherapie zum Therapeutikum der Wahl für unkomplizierte Gonorrhö. In Südostasien war wegen der hohen Prävalenz von PPNG-Stämmen, Spectinomycin die Therapie der Wahl geworden. Nach wenigen Jahren kam es zum Auftreten von spectinomycin-resistenten *N. gonorrhoeae*-Stämmen.

Die wichtigste diagnostische Neuerung war die Einführung von DNA-Amplifikationstests.

Mit Hilfe der LCR (= ligase chain reaction) oder der PCR (polymerase chain reaction) genügt praktisch die DNS eines einzigen Erregers für den positiven Nachweis. Die Diagnose der genitalen Gonorrhö kann damit bei beiden Geschlechtern aus dem Urin gestellt werden [20, 21].

Ein gravierendes epidemiologisches Problem bei der Gonorrhö ist die stete Zunahme von infizierten asymptomatischen Männern [22].

Koinfektion mit *C. trachomatis* wird bei der gonorrhöischen Urethritis in zunehmendem Maß (15–35%) beobachtet [23].

Als neue perorale Therapie der unkomplizierten Gonorrhö etablierte sich in den letzten Jahren Azithromycin (1 g als Einmaldosis) [24].

Ulcus molle

Die Krankheit ist in den Entwicklungsländern weit verbreitet. Epidemiologische Studien zeigen, dass der weiche Schanker ein wichtiger Risikofaktor für die heterosexuelle Ausbreitung von HIV 1 ist [25]. Eine weit verbreitete Nachweismethode ist die Kultur des Erregers. Mit Hämoglobin und Serum angereicherte Nährmedien haben die Sensibilität deutlich erhöht [26]. In einigen Ländern ist die PCR-Methode für *H. ducreyi* erhältlich. Ihre Sensivität übersteigt 95% [27]. Plasmid-gebundene Resistenzen bei *H. ducreyi* wurden für Ampizillin, Sulfonamide, Chloramphenicol, Tetracykline, Streptomycin und Kanamycin gefunden [28]. Die neuesten Therapieempfehlungen stützen sich auf Azithromycin und Cephalosporine der 3. Generation (Tab. 1) [29].

Lymphogranuloma venereum (LGV)

Der Frei-Test, jahrzehntelang in Gebrauch, wurde in den 60er- und 70er-Jahren mehr und mehr umstritten, wegen fehlender Sensitivität und Spezifität. Seit 1974 ist er deshalb nicht mehr im Handel. Eine klare Diagnose ist heute möglich durch den Erregernachweis in Gewebeflüssigkeit (Kultur) sowie Unterscheidung der 4 Serotypen durch Mikroimmunofluoreszenz [30]. Zu den schon lange bekannten 3 Serotypen L₁, L₂, L₃, wurde 1985 noch ein 4. Serotyp L₂ hinzugefügt [31]. Antibiotische Therapien sind nur bei der akuten Krankheit wirksam, bezüglich der Schäden an den Lymphgefäßen sind sie wirkungslos. Nach wie vor sind Tetracykline erste Therapiewahl. Gut dokumentierte Therapiestudien mit Azithromycin stehen noch aus.

Donovanose

Die höchste Inzidenz dieser Krankheit wurde in Papua-Neuguinea, Südindien und Südafrika beobachtet [32, 33]. Die Inkubationszeit ist nicht klar bekannt, sie wird im Mittel mit 3–4 Wochen angegeben, zeigt aber große Streuwerte [34].

Die Diagnose beruht nach wie vor auf dem direkten Erregernachweis mit verschiedenen Färbungen (Giemsa, Wright etc.). Kulturelle Züchtung des Erregers, *Calymatobacterium granulomatis*, ist bis jetzt nicht gelungen. Brauchbare serologische Tests sind nicht verfügbar. Zahlreiche antibiotische Therapien wurden eingesetzt. Die australischen Guidelines empfehlen derzeit Azithromycin, 1 g per os pro Woche für mindestens 3 Wochen [35].

Chlamydia trachomatis

In den 70er-Jahren konnten sukzessive die einzelnen Spezies und Serotypen von Chlamydien bestimmten klinischen Syndromen zugeordnet werden [36]: Tab. 2.

Eine feinere Typisierung wurde später möglich durch die Entdeckung der so genannten „major outer membran proteins“ (MOMP).

Tab. 1 Therapieempfehlung für Ulcus molle (CDC) [29]

Antibiotikum	Dosis	Nachteile
Azithromycin oder	1 g per os	hohe Kosten
Ceftriaxon oder	250 mg i. m.	Parenteral
Ciprofloxacin oder	500 mg per os 2 × täglich, für 3 Tage	hohe Kosten/ Compliance
Erythromycin Base	4 × 500 mg per os pro Tag, für 7 Tage	Compliance/ Magen-Darm-Probleme

Tab. 2 Klinische Symptome verursacht durch Chlamydien (n. Schachter J. [36])

Spezies	Serotyp	Klinik
<i>C. psittaci</i>	mehrere Serotypen	Psittakose
<i>C. pneumoniae</i>	TWAR	Respiratorische Syndrome
<i>C. trachomatis</i>	L ₁ , L ₂ , L ₃ , L ₂	Lymphogranuloma venereum
<i>C. trachomatis</i>	A, Ba, B, C	Trachom
<i>C. trachomatis</i>	B, D, E, F, G, H, I, J, K	Einschluss-Konjunktivitis, NGU, Zervizitis, Salpingitis, Proctitis, Epididymitis, Neugeborenenpneumonie

Tab. 3 Genitale HPV-Infektionen und HPV-assoziierte intraepitheliale Neoplasien

klinische Veränderungen	assoziierte HPV-Typen
Condylomata acuminata	6, 11
Riesenkondylome	6, 11
anogenitale Dysplasien Intraepitheliale Neoplasien; *inkl. bowenoide Papulose	16, 18, 31 33–35, 39
anogenitale Karzinome: Zervix-CA, Vulva-CA Vaginal-CA, Penis-CA, Anal-CA	45, 51, 52, 56, 58, 59, 61, 62, 64, 66–70

* intraepitheliale Neoplasien der Zervix uteri (CIN), der Vulva (VIN), der Vagina (VAIN), des Penis (PIN), der perianalen Haut (PAIN) und des Analkanals (AIN).

Die Kombination monoklonaler Antikörper mit Genotypisierung erlaubte schließlich die Bestimmung von 18 hauptsächlichen Serotypen von *Chlamydia trachomatis* [37].

In der Chlamydiendiagnostik war die Zellkultur der „Goldstandard“ für viele Jahre [38]. Diese ist technisch anspruchsvoll, aufwändig und kostspielig. Deshalb wurden in den letzten 15 Jahren zahlreiche „non-culture“ Tests entwickelt. Durchgesetzt haben sich die DNS-Amplifikationstests: LCR und PCR. Sie können für Proben aus Zervix und Urethra sowie Urin von beiden Geschlechtern eingesetzt werden. Die Spezifität ist 99% und die Sensitivität über 95% [39, 40].

Bei Verdacht auf invasive Formen der genitalen Chlamydieninfektion ist die serologische Untersuchung mit der Mikroimmunofluoreszenztechnik sinnvoll. Bei lokalisierten Formen der genitalen Chlamydieninfektion ist die Serologie wertlos [41].

Analog wie bei invasiver Gonokokkeninfektion wurde die Perihepatitis durch *Chlamydia trachomatis* bei jungen Frauen beschrieben.

In der Therapie wurde das Azithromycin (1 g per os Einmaldosis) wegen der ausgezeichneten intrazellulären Penetration und der Einmaldosierung zur Behandlung der 1. Wahl [10].

Genitale Mykoplasmen

Drei Spezies von Mykoplasmen wurden in der Genitalregion nachgewiesen und als Ursache genitaler Infektionen diskutiert: *Mycoplasma hominis*, *Ureaplasma urealyticum*, *Mycoplasma genitalium*. Mykoplasmen werden relativ häufig im Genitaltrakt von sexuell aktiven Personen gefunden, ohne dass manifeste Erkrankungen vorliegen [43].

Neuere Untersuchungen zeigen, dass das *Ureaplasma* gelegentlich Urethritis und Vaginitis auslösen können [44]. Eine Besiedlung der Urethra mit *Mycoplasma genitalium* löst beim Mann häufig Urethritis aus, während die pathogenetische Rolle dieses Keimes im weiblichen Urogenitaltrakt noch nicht klar ist [45].

Mykoplasmen können kulturell nachgewiesen werden. Bis jetzt wurden 7 Serotypen von *Mycoplasma hominis* und 14 Serotypen von *Ureaplasma urealyticum* nachgewiesen. Ob zwischen den Serotypen und einzelnen Krankheitsbildern Assoziationen bestehen ist nicht bekannt.

Mykoplasmen sind empfindlich auf Tetrazykline und Makrolide. Aber bereits sind etwa 10% der *Ureaplasmen* resistent auf Tetrazykline [46].

Trichomonas vaginalis

Schätzungsweise 200 Mio. Personen werden jährlich neu mit *Trichomonaden* infiziert [47]. Die Prävalenz ist in westlichen Ländern niedrig, während sie in Osteuropa und Entwicklungsländern nach wie vor hoch ist [48]. *Trichomonas vaginalis* wird fast exklusiv durch sexuelle Kontakte übertragen. Eine längere Debatte über andere Übertragungswege entstand, nachdem gezeigt wurde, dass *Trichomonas vaginalis* bis 45 min. außerhalb des menschlichen Körpers überleben kann [49]. Der Konsensus in den 90er-Jahren lautete schließlich: *Trichomonas vaginalis* wird durch sexuellen Kontakt erworben, die Diagnose basiert auf Isolation des Erregers von urogenitalen Lokalisationen, epidemiologischen Daten und Inokulationsversuchen an Menschen [50]. Zahlreiche Studien beschäftigen sich mit der Beteiligung der Prostata bei *Trichomonadeninfektion*. Der Nachweis von *Trichomonas vaginalis* in Prostatabiopsien bei symptomatischen Männern spricht für eine Rolle bei der Auslösung einer Prostatitis [51].

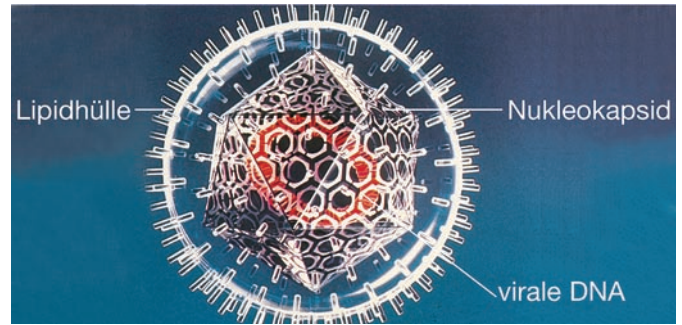


Abb. 1 Struktureller Aufbau eines Herpesvirus mit Genom, Nukleokapsid und Virushülle.

Die Diagnose bei Mann und Frau beruht auf dem direkten Erregernachweis im Nativpräparat oder aus Kulturmaterial. Zahlreiche Kulturmedien werden im Handel angeboten. Die systemische Therapie mit Nitroimidazolpräparaten in Einmaldosis ist hoch effizient [52].

Intestinale Bakterien und Protozoen

In den 70er-Jahren wurde das Diagnosespektrum der „sexuell übertragbaren Krankheiten“ beträchtlich erweitert. Zunehmend wurde über homosexuelle Männer mit Enteritis, Proctitis und Fieber berichtet. Die infektiöse Natur dieser Beschwerdebilder wurde nach und nach aufgeklärt. 1977 schlugen amerikanische Autoren für dieses Beschwerdebild den Begriff „Gay Bowel-Syndrom“ vor [53].

In der Folge wurden folgende Erreger als Auslöser derartiger Krankheitsbilder identifiziert: *Shigella*, *Salmonella*, *Campylobacter*, *Giardia lamblia*, *Entamoeba histolytica* und *Kryptosporidium*.

Dieses Kapitel zeigte einmal mehr die Wichtigkeit der interdisziplinären Zusammenarbeit für den Venerologen.

Herpes genitalis

Die Unterscheidung von 2 biologisch unterschiedlichen Virustypen beim Herpes-simplex-Virus war erst 1968 erfolgt [54]. In der Folge erkannte man, dass HSV-1 überwiegend für Infektionen im Gesicht und HSV-2 für Eruptionen anogenital verantwortlich war. Die Aufklärung der Genomsequenz von HSV-2 gelang erst 30 Jahre später [55] (Abb. 1).

Als diagnostischer „Goldstandard“ gilt immer noch der Virusnachweis mittels Zellkultur [56].

Die Elektronenmikroskopie erlaubt zwar keine Typisierung der Herpesviren, sie ergibt aber Resultate innerhalb Stunden und ist deshalb in bestimmten klinischen Situationen von Bedeutung.

Der Virustyp-spezifische DNA-Nachweis mittels Polymerase-Kettenreaktion ist hoch spezifisch und sensitiv, aber vorderhand noch kostspielig [57].

Die früheren serologischen Untersuchungsmethoden konnten nicht zwischen HSV-1- und HSV-2-Antikörpern unterscheiden. Der Nachweis von typenspezifischen Antikörpern bei HSV-Infektionen erbrachte ganz neue Erkenntnisse in der Epidemiologie der Herpes genitalis-Infektionen. Mit dem typspezifischen Antikörpernachweis können latente Infektionen auch bei Abwesenheit von Läsionen nachgewiesen werden [58,56].

Dank der typspezifischen Serologie und der verfeinerten direkten Erregernachweismethoden erkannte man die Vielfältigkeit des klinischen Bildes bei der Herpes genitalis-Infektion. Das Spektrum der HSV-Infektion in der Anogenitalregion reicht von diskreten erythematösen Maculae über Erosionen, Ulzera bis zu Urethritis und Zervixitis.

Die Entdeckung der asymptomatischen Virusausscheidung („asymptomatic shedding“) bei Herpes genitalis-Infektionen gab auch eine Erklärung für die massive Zunahme der Prävalenz der HSV-2-Infektionen [59].

Die Einführung von Aciclovir zur Therapie anogenitaler Herpeserkrankungen erfolgte 1973. Die Therapieerfolge bei der Primärinfektion mit HSV-1 und 2 waren spektakulär, während die Lokalthherapie der Rezidive eher bescheiden war [60,61]. Weitere Virostatika, alles Nukleosidanaloga, wurden später eingeführt: Penciclovir 1987, Famciclovir 1989, Valaciclovir 1992.

Die Suppressionstherapie mit Aciclovir bei Patienten mit häufigen Rezidiven erwies sich als erfolgreich, war aber auch kostspielig [62]. Eine einfachere Modifikation wurde später mit Valaciclovir empfohlen [63].

Wegen der hohen Inzidenz von genitalen Herpesinfektionen wird seit Jahrzehnten an einer Impfung zur Prävention gearbeitet. Eine hitzeinaktivierte Vakzine von HSV-1 (Lupidon®-H) bzw. HSV-2 (Lupidon®-G) wurde in den 60er-Jahren in Deutschland entwickelt. Bis heute fehlen aber plazebokontrollierte, randomisierte Studien, die einen Nutzen von Lupidon belegen. 1984 wurde es deshalb in Deutschland vom Markt zurückgezogen.

Weitere Impfstoffe mit immunogenen Glykoproteinen aus der Hülle von HSV brachten keine wesentlichen Erfolge [64]. Aktuell werden Versuche mit genetisch veränderten HSV unternommen. Ein durchschlagender Erfolg ist nicht in Sicht.

Die durch das Epstein-Barr-Virus ausgelöste „oral hairy leukoplakie“ wurde zuerst als eigentliche Markerkrankheit für Progression der HIV-Infektion beschrieben [65]. Später wurde erkannt, dass diese Zungenveränderungen allgemein bei Immunsuppression sowie anderen Krankheiten beobachtet werden können [66].

Humane Papillomviren (HPV)

Humanpathogene Papillomviren infizieren Epithelzellen der Haut oder Schleimhaut. Weit über 100 Typen wurden bis heute identifiziert, davon wurden über 80 Genotypen strukturell aufgeklärt [67]. Man unterscheidet zwei Hauptgruppen: kutane HPV-Typen und Schleimhaut HPV-Typen. Bei Letzteren unterteilt man auf Grund des onkogenen Potenzials, Low-Risk-, High-Risk- und Intermediate-Risk-Typen [68].

Die HPV-Infektionen im Anogenitaltrakt wurden in den letzten zwei Jahrzehnten als häufigste sexuell übertragbare Virusinfektion eingeschätzt [69]. Die WHO hat 1996 die HPV-high-risk-Genotypen 16,18 als ursächliche Faktoren für die Entstehung des Zervixkarzinoms deklariert. Auch bei Karzinomen der Vulva, des Penis und des Analkanals wurden in einem hohen Prozentsatz die gleichen HPV-Genotypen nachgewiesen [70,71]. In den intraepithelialen Neoplasien an den äußeren Genitalien beider Geschlechter wurden ebenfalls die gleichen HPV-Genotypen entdeckt [72].

Zur schon lange bekannten histologischen Diagnose kam neu der Nukleinsäurenachweis der HPV durch Hybridisierung [73] und schließlich die typspezifische Polymerase-Kettenreaktion [73]. Für die klinische Untersuchung bei Verdacht auf HPV-Infektion wurde der Essigtest zu einem unentbehrlichen diagnostischen Hilfsmittel. Falsch positive Reaktionen können aber bei anderen entzündlichen Genitaldermatosen auftreten [74].

Als wichtige Risikofaktoren für die anogenitalen HPV-Infektionen erkannte man: Immundefizienz, orale Kontrazeptiva, Rauchen, Schwangerschaft, Anzahl der Sexualpartner [75]. Verschiedene intraepitheliale Neoplasien und invasive Neoplasien der Anogenitalregion konnten mit einer bestimmten HPV-Typenassoziation nachgewiesen werden (Tab. 3, nach Gross G. [76]). In der Therapie war die wesentliche Neuerung die Einführung von Imiquimod, einem Stimulator der lokalen Immunantwort. Das Präparat kann als Creme von Patienten selbst appliziert werden.

Die photodynamische Therapie mit lokaler Anwendung von Deltaaminolaevulinsäure ist derzeit noch in klinischer Evaluation [78]. Verschiedene Genotyp-spezifische HPV-Impfstoffe werden derzeit in klinischen Studien untersucht. Vor allem im Zusammenhang mit der Prävention und Therapie des Zervixkarzinoms könnte die Vakzinierung von großer Bedeutung sein [79].

Andere virale STD

Die sexuelle Übertragung des Hepatitis-B-Virus wurde schon vor längerer Zeit nachgewiesen [80]. Das Hepatitis-C-Virus wird offenbar nur selten auf sexuellem Weg übertragen [81].

Mollusca contagiosa können ebenfalls sehr leicht sexuell übertragen werden. HIV-infizierte Patienten sind besonders anfällig für diesen Virus. Die Schwere der Infektion ist abhängig von der CD-4-Zellzahl [82].

Skabies

Ungewöhnliche klinische Formen wurden bei HIV-Patienten beobachtet; verkrustete oder atypisch-papulöse Skabies [83]. Eine elegante Nachweismethode der Milben erlaubt der Einsatz der Auflichtmikroskopie [84]. Ivermectin ist seit Jahren auf dem Markt als wirksame Therapie gegen Flusssblindheit. Seit 1993 sind zahlreiche Mitteilungen erschienen über erfolgreiche perorale Behandlung der Skabies mit Ivermectin (eine oder zwei perorale Dosen von Ivermectin 200 µg/kg Körpergewicht) [85]. Bei Kindern wurden auch lokale Applikationen mit Ivermectin eingesetzt [86].

Literatur

- 1 Pennisi E. Genome reveals wiles and weak points of syphilis. *Science* 1998; 281 (5375): 324–325
- 2 Radolf JD, Robinson EJ, Bourell KW, Akins DR, Porcella SF, Weigel LM, Jones JD, Norgard MV. Characterization of outer membranes isolated from *Treponema pallidum*, the syphilis spirochete. *Infect Immun* 1995; 63 (11): 4244–4252
- 3 Wicher K, Wicher V. Experimental syphilis in guinea pig. *Crit Rev Microbiol* 1989; 16 (3): 181–234
- 4 Schell RF, Lefrock JL, Chan JK, Bagasra O. LSH hamster model of syphilitic infection. *Infect Immun* 1980; 28 (3): 909–913
- 5 Schmidt BL. Solid-phase hemadsorption: a method for rapid detection of *Treponema pallidum*-specific IgM. *Sex Transm Dis* 1980; 7 (2): 53–58
- 6 Müller F. Der 19S(IgM)-FTA-Abs-Test in der Serodiagnostik der Syphilis. *Infect Immun* 1982; 10: 23
- 7 Meyer JC. Laboratory diagnosis of syphilis. *Curr Probl Dermatol* 1996; 24: 1–11
- 8 Grimpel E, Sanchez PJ, Wendel GD, Burstain JM, McCracken GH, Jr, Radolf JD, Norgard MV. Use of polymerase chain reaction and rabbit infectivity testing to detect *Treponema pallidum* in amniotic fluid, fetal and neonatal sera, and cerebrospinal fluid. *J Clin Microbiol* 1991; 29 (8): 1711–1718
- 9 Hutchinson CM, Hook EW III, Shepherd M, Verley J, Rompalo AM. Altered clinical presentation of early syphilis in patients with human immunodeficiency virus infection. *Ann Intern Med* 1994; 121 (2): 94–100
- 10 IUSTI/WHO. 2001 European Guidelines for STD. *Int J STD and AIDS* 2001; 12 (Suppl 3)
- 11 Tichonova L, Borisenko K, Ward H, Meheus A, Gromyko A, Renton A. Epidemics of syphilis in the Russian Federation: trends, origins, and priorities for control. *Lancet* 1997; 350 (9072): 210–213
- 12 Nicoll A, Hamers FF. Are trends in HIV, gonorrhoea, and syphilis worsening in western Europe? *BMJ* 2002; 324 (7349): 1324–1327
- 13 Ashford WA, Golash RG, Hemming VG. Penicillinase-producing *Neisseria gonorrhoeae*. *Lancet* 1976; 2 (7987): 657–658
- 14 Phillips J. Betalactamase-producing penicillin resistant gonococcus. *Lancet* 1976; 1: 656–657
- 15 Center for Disease Control, MMWR. Penicillinase-producing *Neisseria gonorrhoeae*, United States, worldwide. *MMWR* 1976; 38: 8
- 16 Eisenstein BI, Sox T, Biswas G, Blackman E, Sparling PF. Conjugal transfer of the gonococcal penicillinase plasmid. *Science* 1977; 195 (4282): 998–1000
- 17 Mayer LW, Holmes KK, Falkow S. Characterization of plasmid deoxyribonucleic acid from *Neisseria gonorrhoeae*. *Infect Immun* 1974; 10 (4): 712–717
- 18 Van Embden JD, van Klingeren B, Dessens-Kroon M, van Wijngaarden LJ. Emergence in the Netherlands of penicillinase-producing gonococci carrying „Africa“ plasmid in combination with transfer plasmid. *Lancet* 1981; 1 (8226): 938
- 19 Hook EW, Hunter HH. Gonococcal infection in the adult. In: Holmes KK et al (eds). *Sex Transm Dis* 3rd ed. Mc Graw Hill, 1999
- 20 Mahony JB, Luinstra KE, Tyndall M, Sellors JW, Krepel J, Chernesky M. Multiplex PCR for detection of *Chlamydia trachomatis* and *Neisseria gonorrhoeae* in Genitourinary specimens. *J Clin Microbiol* 1995; 33 (11): 3049–3053
- 21 Smith KR, Ching S, Lee H, Ohhashi Y, Hu HY, Fisher HC III, Hook EW III. Evaluation of ligase chain reaction for use with urine for identification of *Neisseria gonorrhoeae* in females attending a sexually transmitted disease clinic. *J Clin Microbiol* 1995; 33 (2): 455–457
- 22 Handsfield HH, Lipman TO, Harnisch JP, Tronca E, Holmes KK. Asymptomatic gonorrhoea in men. Diagnosis, natural course, prevalence and significance. *N Engl J Med* 1974; 290 (3): 117–123
- 23 Stamm WE, Hicks CB, Martin DH, Leone P, Hook EW III, Cooper RH, Cohen MS, Batteiger BE, Workowski K, McCormack WM. Azithromycin for empirical treatment of the nongonococcal urethritis syndrome in men. A randomized double-blind study. *JAMA* 1995; 274 (7): 545–549
- 24 Habib AR, Fernando R. Efficacy of azithromycin 1 g single dose in the management of uncomplicated gonorrhoea. *Int J STD AIDS* 2004; (4): 240–242
- 25 Stehen R. Eradicating chancroid. *Bull World Health Organ* 2001; 79 (9): 818–826
- 26 Nsanze H, Plummer FA, Maggwa AB, Maitha G, Dylewski J, P Piot, Ronald AR. Comparison of media for the primary isolation of *Haemophilus ducreyi*. *Sex Transm Dis* 1984; 11 (1): 6–9
- 27 Lewis DA. Diagnostic tests for chancroid. *Sex Transm Infect* 2000; 76 (2): 137–141
- 28 McNicol DAPJ, Ronald AR. The plasmids of *Haemophilus ducreyi*. *J Antimicrob Chemother* 1984; 14 (6): 561–564
- 29 Center for Disease Control and Prevention (CDC). *Sex Transm Dis Treatment guidelines 2002*. *MMWR Recomm Rep* 2002; 51: RR–6
- 30 Kellock DJ, Barlow R, Suvarna SK, Green S, Eley A, Rogstad KE. Lymphogranuloma venereum: biopsy, serology, and molecular biology. *Genitourin Med* 1997; 73 (5): 399–401
- 31 Wang SP, Kuo CC, Barnes RC, Stephens RS, Grayston JT. Immunotyping of *Chlamydia trachomatis* with monoclonal antibodies. *J Infect Dis* 1985; 152 (4): 791–800
- 32 Maddocks I, Anders EM, Dennis E. Donovanosis in Papua New Guinea. *Br J Vener Dis* 1976; 52 (3): 90–196
- 33 O'Farrell N. Trends in reported cases of donovanosis in Durban, South Africa. *Genitourin Med* 1992; 68 (6): 366–369
- 34 Sehgal VN, Prasad AL. Donovanosis. Current concepts. *Int J Dermatol* 1986; 25 (1): 8–16
- 35 Anonymous. National guideline for the management of donovanosis (granuloma inguinale). Clinical Effectiveness Group (Association of Genitourinary Medicine and the Medical Society for the Study of Venereal Diseases). *Sex Transm Infect* 1999; 75 (Suppl 1): S38–S39
- 36 Schachter J. Chlamydial infections (in three parts). *N Engl J Med* 1978; 298: 428, 490, 540
- 37 Stephens RS, Wagar EA, Schoolnik GK. High-resolution mapping of serovar-specific and common antigenic determinants of the major outer membrane protein of *Chlamydia trachomatis*. *J Exp Med* 1988; 167 (3): 817–831
- 38 Schachter J et al. *Chlamydia*. In: Murray et al. (eds). *Manual of Microbiology*, 6th ed 1995: 669–677
- 39 Schachter J et al. LCR to detect *C.trachomatis*. *Sex Transm Dis* 1996; 23: 177–180
- 40 Mahony JB, Luinstra KE, Sellors JW, Jang D, Chernesky MA. Confirmatory polymerase chain reaction testing for *Chlamydia trachomatis* in first-void urine from asymptomatic and symptomatic men. *J Clin Microbiol* 1992; 30 (9): 2241–2245
- 41 Taylor-Robinson D. Tests for infection with *Chlamydia trachomatis*. *Int J STD AIDS* 1996; 7 (1): 19–25
- 42 Dalaker K, Gjonness H, Kvile G, Urnes A, Anestad G, Bergan T. *Chlamydia trachomatis* as a cause of acute perihepatitis associated with pelvic inflammatory disease. *Br J Vener Dis* 1981; 57 (1): 41–43
- 43 Taylor-Robinson D. Genital mycoplasma infections. *Clin Lab Med* 1989; 9 (3): 501–523
- 44 Horner P, Thomas B, Gilroy CB, Egger M, Taylor-Robinson D. Role of *Mycoplasma genitalium* and *Ureaplasma urealyticum* in acute and chronic nongonococcal urethritis. *Clin Infect Dis* 2001; 32 (7): 995–1003
- 45 Taylor-Robinson D, Horner PJ. The role of *Mycoplasma genitalium* in non-gonococcal urethritis. *Sex Transm Infect* 2001; 77 (4): 229–231
- 46 Taylor-Robinson D, Bebear C. Antibiotic susceptibilities of mycoplasmas and treatment of mycoplasmal infections. *J Antimicrob Chemother* 1997; 40 (5): 622–630

- ⁴⁷ Quinn TL, Kieger JN. Trichomoniasis. In: Warren KS, Mahmond AAF (eds.). Tropical and geographic Medicine, 2nd ed. New York: Mc Graw-Hill, 1990: 358
- ⁴⁸ Honigberg BM. Trichomonas parasitic in Humans. London: Springer-Verlag, 1989: 424
- ⁴⁹ Willcox RR. Epidemiological aspects of human trichomoniasis. Br J Vener Dis 1960; 36: 167–174
- ⁵⁰ Krieger JN. Trichomoniasis in men: old issues and new data. Sex Transm Dis 1995; 22 (2): 83–96
- ⁵¹ Gardner J et al. Trichomonas vaginalis in the prostate gland. Arch Pathol Lab Med 1986; 110: 430
- ⁵² Hager WD, Brown ST, Kraus SJ, Kleris GS, Perkins GJ, Henderson M. Metronidazole for vaginal trichomoniasis. Seven-day vs single-dose regimens. JAMA 1980; 244 (11): 1219–1220
- ⁵³ Sohn N, Robilotti JG, Jr. The gay bowel syndrome. A review of colonic and rectal conditions in 200 male homosexuals. Am J Gastroenterol 1977; 67 (5): 478–484
- ⁵⁴ Nahmias AJ, Dowdle WR. Antigenic and biologic differences in herpesvirus hominis. Prog Med Virol 1968; 10: 110–159
- ⁵⁵ Dolan A, Jamieson FE, Cunningham C, Barnett BC, McGeoch DJ. The genome sequence of herpes simplex virus type 2. J Virol 1998; 72 (3): 2010–2021
- ⁵⁶ Ashley RL. Laboratory techniques in the diagnosis of herpes simplex infection. Genitourin Med 1993; 69 (3): 174–183
- ⁵⁷ Thin RN. Diagnosis of genital herpes simplex infections. Curr Probl Dermatol 1996; 24: 50–56
- ⁵⁸ Groen J, van Dijk G, Niesters HG, Van Der Meijden WI, Osterhaus AD. Comparison of two enzyme-linked immunosorbent assays and one rapid immunoblot assay for detection of herpes simplex virus type 2-specific antibodies in serum. J Clin Microbiol 1998; 36 (3): 845–847
- ⁵⁹ Wald A, Zeh J, Selke S, Ashley RL, Corey L. Virologic characteristics of subclinical and symptomatic genital herpes infections. N Engl J Med 1995; 333 (12): 770–775
- ⁶⁰ Bryson YJ, Dillon M, Lovett M, Acuna G, Taylor S, Cherry JD, Johnson BL, Wiesmeier E, Growdon W, Creagh-Kirk T, Keeney R. Treatment of first episodes of genital herpes simplex virus infection with oral acyclovir. A randomized double-blind controlled trial in normal subjects. N Engl J Med 1983; 308 (16): 916–921
- ⁶¹ Corey L, Nahmias AJ, Guinan ME, Benedetti JK, Critchlow CW, Holmes KK. A trial of topical acyclovir in genital herpes simplex virus infections. N Engl J Med 1982; 306 (22): 1313–1319
- ⁶² Douglas JM, Critchlow C, Benedetti J, Mertz GJ, Connor JD, Hintz MA, Fahnlander A, Remington M, Winter C, Corey L. A double-blind study of oral acyclovir for suppression of recurrences of genital herpes simplex virus infection. N Engl J Med 1984; 310 (24): 1551–1556
- ⁶³ Rockley P et al. Valaciclovir for the treatment of recurrent genital HSV-infection. Clin Res 1993; 41: 778A
- ⁶⁴ Straus SE, Wald A, Kost RG, McKenzie R, Langenberg AG, Hohman P, Lekstrom J, Cox E, Nakamura M, Sekulovich R, Izu A, Dekker C, Corey L. Immunotherapy of recurrent genital herpes with recombinant herpes simplex virus type 2 glycoproteins D and B: results of a placebo-controlled vaccine trial. J Infect Dis 1997; 176 (5): 1129–1134
- ⁶⁵ Greenspan JS, Greenspan D. Oral hairy leukoplakia: Diagnosis and management. Oral Surg Oral Med Oral Path 1989; 67: 396–403
- ⁶⁶ Syrjanen S, Laine P, Niemela M, Happonen RP. Oral hairy leukoplakia is not a specific sign of HIV-infection but related to immunosuppression in general. J Oral Pathol Med 1989; 18 (1): 8–31
- ⁶⁷ de Villiers EM. Papillomavirus and HPV typing. Clin Dermatol 1997; 15 (2): 199–206
- ⁶⁸ zur Hausen H. Papillomavirus infections – a major cause of human cancers. Biochim Biophys Acta 1996; 1288 (2): F55–F78
- ⁶⁹ Koutsky L. Epidemiology of genital human papillomavirus infection. Am J Med 1997; 102 (5A): 3–8
- ⁷⁰ Frisch M, Glimelius B, van den Brule AI, Wohlfahrt J, Meijer CJ, Walboomers JM, Goldman S, Svensson C, Adami HO, Melbye M. Sexually transmitted infection as a cause of anal cancer. Ugeskr Laeger 1998; 160 (49): 7109–7117
- ⁷¹ Walboomers JM, Jacobs MV, Manos MM, Bosch FX, Kummer JA, Shah KV, Snijders PJ, Peto J, Meijer CJ, Munoz N. Human papillomavirus is a necessary cause of invasive cervical cancer worldwide. J Pathol 1999; 189 (1): 12–19
- ⁷² zur Hausen H. Papillomaviruses and cancer: from basic studies to clinical application. Nat Rev Cancer 2002; 2 (5): 342–350
- ⁷³ Rüdinger R, Norval M. Human Papilloma Infections. In: Elsner P, Eichmann A (eds). Sex. Transm. Dis. Advances in Diagnosis and Treatment. Basel: Curr Probl Derm, Karger, 1996: 67–76
- ⁷⁴ Wikstrom A, von Krogh G, Hedblad MA, Syrjanen S. Papillomavirus-associated balanoposthitis. Genitourin Med 1994; 70 (3): 175–181
- ⁷⁵ Karlsson R, Jonsson M, Edlund K, Evander M, Gustavsson A, Boden E, Rylander E, Wadell G. Lifetime number of partners as the only independent risk factor for human papillomavirus infection: a population-based study. Sex Transm Dis 1995; 22 (2): 119–127
- ⁷⁶ Gross G. Human papillomaviruses. Ther Umsch 2003; 60 (10): 595–604
- ⁷⁷ Edwards L, Ferenczy A, Eron L, Baker D, Owens ML, Fox TL, Hougham AJ, Schmitt KA. Self-administered topical 5% imiquimod cream for external anogenital warts. HPV Study Group: Human Papilloma Virus. Arch Dermatol 1998; 134 (1): 25–30
- ⁷⁸ Martin-Hirsch P et al. photodynamic treatment for lower genital tract intra-epithelial neoplasia. Lancet 1998; 351: 1403
- ⁷⁹ DaSilva DM, Eiben GL, Fausch SC, Wakabayashi MT, Rudolf MP, Velders MP, Kast WM. Cervical cancer vaccines: emerging concepts and developments. J Cell Physiol 2001; 186 (2): 169–182
- ⁸⁰ Smuness W et al. On the role of sexual behaviour in the spread of hepatitis B infection. Ann Intern Med 1975; 13: 489
- ⁸¹ Esteban R. Epidemiology of hepatitis C virus infection. J Hepatol 1993; 17 (Suppl 3): S67–S71
- ⁸² Schwartz JJ, Myskowski PL. Molluscum contagiosum in patients with human immunodeficiency virus infection. A review of twenty-seven patients. J Am Acad Dermatol 1992; 27 (4): 583–588
- ⁸³ Orkin M. Scabies in AIDS. Semin Dermatol 1993; 12 (1): 9–14
- ⁸⁴ Argenziano G, Fabbrocini G, Delfino M. Epiluminescence microscopy. A new approach to in vivo detection of Sarcoptes scabiei. Arch Dermatol 1997; 133 (6): 751–753
- ⁸⁵ Walker GJA, Johnstone PW. Interventions for treating scabies (Cochrane Review). The Cochrane Library 2001; Issue 3
- ⁸⁶ Victoria J, Trujillo R. Topical ivermectin: a new successful treatment for scabies. Pediatr Dermatol 2001; 18 (1): 63–65