

Die Zeitschrift „Aktuelle Dermatologie“ öffnet diese Rubrik und wird in loser Folge kurze, prägnante und informative Artikel darbringen zu vielen Aspekten der Kulturgeschichte in Beziehung zur Haut. Dies erstreckt sich auf alle Kulturen und Zeiten, auf die Künste, auf Mythen und Psychologie sowie natürlich auch auf medizinische Aspekte. Wir

hoffen, dem geeigneten Leser dadurch Interesse zu wecken, den Blick zu weiten und Freude zu bereiten. Wir wünschen dieser Rubrik eine gute Aufnahme bei unseren Lesern und sind dankbar für Ihre Kommentare und Vorschläge für eine kleine Kulturgeschichte der Haut.

## „Götterzehen“: familiäre Stellungsvarianten der Kleinzehennägel

M. Hundeiker, W. Wamser-Krasznai,  
C. Keisch, M. Recke

Die Grundformen menschlicher Füße werden nach ihrer bevorzugten Darstellung in der bildenden Kunst als „ägyptischer Fuß“ (Großzehe am längsten) oder „griechischer Fuß“ (zweite Zehe am längsten) bezeichnet. Darüber hinaus sind in der griechischen Antike seit dem 5. Jh. v. Chr. individuelle Formbesonderheiten realistisch dargestellt worden. Sie sind uns größtenteils nur durch römische Kopien bekannt [1,2]. Zu diesen Formabweichungen gehört die schuhmodebedingte Hammerzehen-Stellung der Kleinzehe. Hierzu gehören aber auch zwei naturgegebene Varianten: erstens eine verkürzte Kleinzeheform, z. B. bei der Amazone Sosikles des Kresilas, bei der Flora Farnese (Neapel NM. Inv.-Nr. 6409), der Aphrodite Kallipygos in Neapel oder, kombiniert mit der folgenden, dem Antinoos der dortigen Sammlungen (Inv.-Nr. 6314). Zweitens eine Verschiebung der Kleinzehennägel nach lateral, z. B. bei einer Zeus-Statue der Berliner Antiken-Sammlungen, einer Athena Promachos in Neapel (Inv.-Nr. 6007, hier kombiniert mit kurzer Form) und mehreren Aphrodite-Kultstatuen. Bei einer

Aphrodite (Neapel Inv. 6283) hat der Versuch, Bruchstücke so zusammenzufügen, dass die Zehennägel in die gleiche Ebene kamen, zu anatomisch unmöglicher Zehenform geführt. Typisch dargestellt ist diese Variante bei einer Athena im Akropolis-Museum (Abb. 1).

Die gleiche Lateralversion der Kleinzehennägel haben wir nun auch bei heute lebenden Patienten sowie inzwischen 6 Familien in aufeinanderfolgenden Generationen bei beiden Geschlechtern beobachtet (zweimal Mutter und zwei von 2 Töchtern, einmal Mutter und eine von zwei Töchtern, einmal Mutter und einzige Tochter (Abb. 2), einmal Vater und einzige Tochter, einmal zwei Brüder). Bei einer weiteren Sippe sind Verlagerung der Kleinzehennägel nach lateral und verkürzte Kleinzehe kombiniert (Mutter, Abb. 3, und eine Tochter). Das familiäre Verteilungsmuster weist bei beiden Varietäten auf autosomal dominante Vererbung hin.

Dass solche Formvarianten in der klassischen griechischen Kunst des 5. bis 3. Jh. v. Chr. und den darauf beruhenden römischen Kopien so dargestellt wurden, spricht dafür, dass möglicherweise in dieser Zeit schuhmodebedingt die Hammerzehen-Stellung so ver-




Abb. 1 Fuß einer Athena-Statue. Um 500 v. Chr. Akropolis-Museum, Athen.

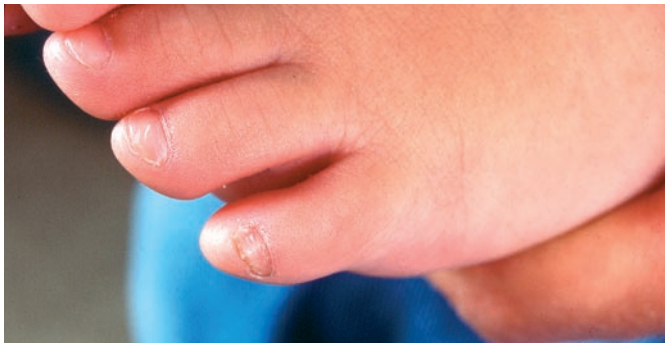

Abb. 2 Fuß eines 11 Monate alten Mädchens mit nach lateral gewendetem Kleinzehennagel.

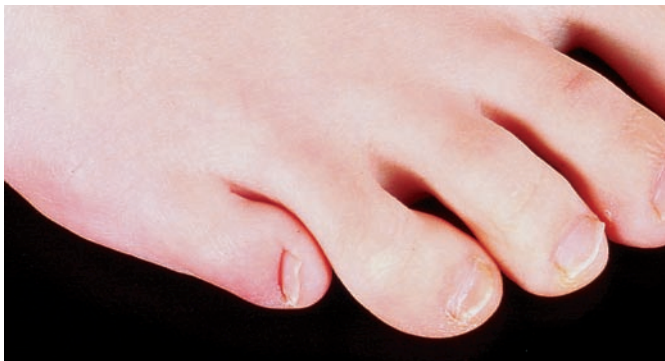

Abb. 3 Nach lateral gewendeter Kleinzehennagel kombiniert mit kurzer Kleinzehe. 35-j. Frau.

breitet war, dass sie nicht als Abweichung wahrgenommen wurde. An familiären Besonderheiten wurden aber offenbar sowohl die Verkürzung der Kleinzehe als auch die Lateralversion der Nägel als innerhalb der Spielbreite idealer Schönheit empfunden. Bei Kultbildern der Aphrodite hätte man sie sonst vermieden.

Zugleich sind diese Darstellungen ein Indiz dafür, dass „Urmodelle“ antiker Kultstatuen und Weihgeschenke nach lebenden Modellen geschaffen worden sind. Darunter waren einzelne mit solchen

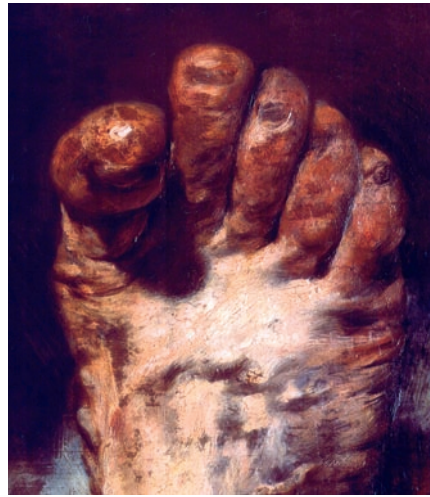

Abb. 4 Adolph Menzel: Der Fuß des Künstlers (Ausschnitt). Alte Nationalgalerie, Berlin.

Besonderheiten. Nach dem Ende der Antike wurden die beschriebenen Varianten in der Kunst späterer Zeiten nicht mehr dargestellt. Erst im 19. Jh. kommen verkürzte Kleinzehen, abhängig von antiken Vorbildern, wieder vor bei Statuen aus der Schule B. Thorvaldsens. Hierzu gehört z.B. die von C. Steinhäuser in Rom 1860–66 geschaffene Grabstatue der Bremer Reedersgattin Luise Wätjens (Inv.-Nr. A 1337, Focke-Museum Bremen). Die erste selbstständige künstlerische Darstellung der lateralen Nagelanordnung in der Neuzeit ist ein Öl-„Portrait“ des eigenen Fußes von A. Menzel in der Alten Nationalgalerie zu Berlin (Abb. 4). Eine zugehörige Zeichnung von 1894 ist im Kupferstich-Kabinett der Staatlichen Museen Berlin verwahrt (Inv.-Nr. SZ Menzel N 245).

In der Medizin sind beide familiären Formvarianten der Kleinzehen nach unserer bisherigen Kenntnis bis heute nicht beachtet worden. In Übersichts-Darstellungen (z.B. [3, 4]) sind sie nicht erwähnt. Die Dermatologie hinkt also der bildenden Kunst um mehr als zwei Jahrtausende hinterher in der Wahrnehmung der „Götterzehe“.

#### Literatur

- Landwehr C. Die antiken Gipsabgüsse aus Baiae. Griechische Bronze- statuen in römischer Zeit. Berlin: Gebr. Mann, 1985
- Weber C. Zur Überlieferung der Gold-Elfenbeinstatue des Phidias im Parthenon. Jahrb. d. Dtsch. Archäologischen Instituts, Athenische Abt. 1993; 108: 83–122
- Juhlin L, Baran R. Hereditary and congenital nail disorders. In: Baran R, Dawber RPR (eds.): Diseases of the nails and their management. 2nd ed. London – Edinburgh – Boston: Blackwell, 1994: 297–343
- Baran R, Barth J, Dawber R. Krankheiten der Nägel. Deutsche Ausgabe, redig. v. E. Haneke. Köln: Deutscher Ärzte-Verlag, 1993

Prof. Dr. M. Hundeiker  
Dermatologe

Immelmannstr. 16  
48157 Münster  
E-mail: max@hundeiker.de