Refresher-CME

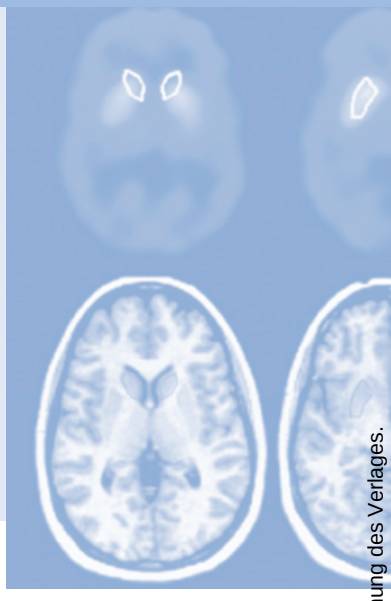

Die folgenden Fragen beziehen sich auf den vorangehenden Beitrag. Bitte schicken Sie uns die entsprechenden Lösungsbuchstaben. Jeweils eine Antwort ist richtig. Die Vergabe von CME-Punkten ist an die korrekte Beantwortung der Multiple-Choice-Fragen gebunden.

Frage 1
Marginale Erosionen sind charakteristisch für eine

- A Rheumatoide Arthritis
- B Fingerpolyarthrose
- C Gicht
- D Nichtinfektiöse Sakroiliitis
- E Jaccoud-Arthritis

Frage 2
Die Lokalisation entzündlich-rheumatischer Prozesse in einem Gelenk wird beeinflusst durch

- A die Anordnung der faserknorpeligen Strukturen
- B die Breite des hyalinen Knorpels
- C die Breite der subchondralen Grenzlamelle
- D die Dicke der Kortikalis
- E die Gelenkbeweglichkeit

Frage 3
Bei einem Psoriasiskranken ist eine typische radiologische Veränderung die

- A Fibroostose
- B Rheumatische Stufenleiter
- C Kalzifizierende Tendinitis
- D Proliferosion
- E Hitchhiker-Deformität

Frage 4
Eine rheumatische Ostitis

- A entspricht pathomorphologisch einem osteoporotischen Knochenumbau.
- B kommt nur subchondral vor.
- C tritt typisch beim Sapho-Syndrom auf.
- D ist auch bei der aktivierten Arthrose zu beobachten.
- E sollte vor einer antibiotischen Therapie CT-gezielt biopsiert werden.

Frage 5
Die Sonographie ist bei rheumatischen Erkrankungen indiziert

- A als Primärverfahren
- B zur Diagnostik von Baker-Zysten
- C zum Ausschluss einer erosiven Arthritis
- D zum Nachweis entzündlicher Knorpelveränderungen
- E bei Gelenkinstabilitäten

Frage 6
Die durchschnittliche Diagnoseverzögerung beim Morbus Bechterew beträgt

- A 1 Jahr
- B 4,5 Jahre
- C 5 Jahre
- D 7,5 Jahre
- E 10 Jahre

Dieses Dokument wurde zum persönlichen Gebrauch heruntergeladen. Vervielfältigung nur mit Zustimmung des Verlages.

Frage 7
Ein radiologischer Zufallsbefund, bei dem an eine rheumatische Erkrankung gedacht werden sollte, ist

- **A** ein Spondylophyt
- **B** ein Kastenwirbel
- **C** eine posttraumatische Synovitis
- **D** eine isolierte Tendovaginitis über dem distalen Radius
- **E** eine Hyperostosis Forrestier

Frage 8
Eine Sekundärarthrose bei rheumatischer Karpalarthritis kann man von einer posttraumatischen Arthrose unterscheiden durch die

- **A** homogen-gleichförmigen Gelenkspaltverschmälerungen
- **B** Erosionen, die juxtaartikulär gelegen sind
- **C** MR-tomographisch subchondralen Ödeme
- **D** fehlenden subchondralen Sklerosierungen
- **E** sonographisch ausgeprägten Ergüsse

Frage 9
Die oft charakteristischen Achsenfehlstellungen bei Rheumakranken entstehen durch

- **A** kapsuloligamentäre Insuffizienzen
- **B** Sehnenrupturen
- **C** mutilierende Deformierungen der Gelenksockel
- **D** schmerzbedingten Bewegungsmangel
- **E** Pseudocharcot-Gelenke infolge Corticosteroidtherapie

Frage 10
Eine Fraktur einer Bambusstabwirbelsäule als Folge eines Traumas

- **A** ist wegen der kompletten Verknöcherung der Wirbelsäule kaum zu erwarten
- **B** entsteht bevorzugt in entzündlich destruierten Segmenten
- **C** ist meist eine instabile Fraktur
- **D** kann auf axialen CT-Schichten am besten beurteilt werden
- **E** tritt besonders in den Abschnitten auf, in denen der Bambusstab nicht komplett verkalkt ist

Dieses Dokument wurde zum persönlichen Gebrauch heruntergeladen. Vervielfältigung nur mit Zustimmung des Verlages.