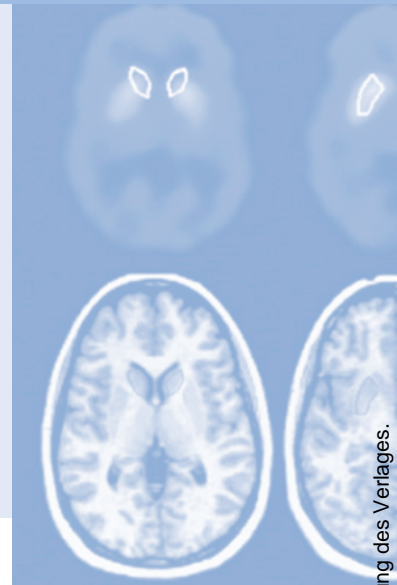


# Refresher-CME



Die folgenden Fragen beziehen sich auf den vorangehenden Beitrag. Bitte schicken Sie uns die entsprechenden Lösungsbuchstaben. Jeweils eine Antwort ist richtig. Die Vergabe von CME-Punkten ist an die korrekte Beantwortung der Multiple-Choice-Fragen gebunden.



## Frage 1

Welche Aussage ist richtig?

- A** Weichteiltumoren sind sehr viel seltener als primäre Knochentumoren.
- B** Maligne Weichteiltumoren sind häufiger als benigne Weichteilläsionen.
- C** Weichteilsarkome sind etwa doppelt so häufig wie Knochensarkome.
- D** Weichteilsarkome gehören weltweit zu den häufigsten Malignomen.
- E** Weichteilsarkome haben durch die modernen Therapiemöglichkeiten heute zumeist eine gute Prognose.

## Frage 2

Welche Aussage trifft nicht zu? Zu den häufigeren Weichteilsarkomen gehören

- A** das Liposarkom
- B** das maligne fibröse Histiocytom (MFH)
- C** der maligne periphere Nervenscheidentumor (MPNST)
- D** das extraskeletale Osteosarkom
- E** das Synovialsarkom

## Frage 3

Welche Aussage ist richtig?

- A** Das konventionelle Röntgenbild spielt in der Diagnostik von Weichteiltumoren heute keinerlei Rolle mehr.
- B** Die Sonographie ist für die präoperative Diagnostik von Weichteiltumoren ausreichend genau.
- C** Gradienten-Echo-Sequenzen sind für die MR-tomographische Charakterisierung von Weichteiltumoren am besten geeignet.
- D** Die MRT eines Weichteilsarkoms sollte grundsätzlich mit der Körperspule durchgeführt werden, um das gesamte Lymphabflussgebiet darstellen zu können.
- E** Die MR-Diagnostik von Weichteiltumoren basiert auf T1w und T2w Pulssequenzen in SE/FSE-Technik.

## Frage 4

Welche der folgenden Aussagen trifft zu? Folgende Aspekte sind für die Differenzialdiagnose von Weichteiltumoren relevant:

1. Lokalisation im Körper
  2. Multiplizität
  3. Verkalkungen
  4. Lokalisation innerhalb eines Gelenkes
  5. Alter des Patienten
- A** Nur die Aussagen 1, 2 und 3 sind richtig.
  - B** Nur die Aussagen 2 und 4 sind richtig.
  - C** Nur die Aussagen 1, 2, 4 und 5 sind richtig.
  - D** Alle Aussagen sind richtig.
  - E** Keine Aussage ist richtig.

## Frage 5

Welche Aussage trifft nicht zu?

- A** Morphologische MR-Kriterien allein lassen eine sichere Einschätzung der Dignität eines Weichteiltumors nicht zu.
- B** Ein Ödem in der Umgebung eines Weichteiltumors stellt ein zuverlässiges Malignitätskriterium dar.
- C** Weichteilsarkome können insbesondere bei geringem Tumordurchmesser in der MRT ein „benignes“ Erscheinungsbild zeigen.

## Frage 6

Welche Aussage trifft nicht zu?

- D** Benigne Weichteilläsionen, wie das Hämangiom, können MR-tomographisch eine irreguläre Berandung aufweisen.
- E** Maligne Weichteiltumoren können eine Pseudokapsel ausbilden und MR-tomographisch scharf berandet erscheinen.
- A** Das maligne fibröse Histiozytom kann sowohl in subkutaner Lokalisation als auch in den tiefen Weichteilen (intramuskulär) auftreten.
- B** Lipome treten häufig in subkutaner Lage auf.
- C** Liposarkome treten häufig in subkutaner Lage auf.
- D** Neurogene Tumoren liegen häufig intermuskulär.
- E** Das Synovialsarkom tritt typischerweise in Gelenknähe auf.

## Frage 7

Welche Aussage trifft nicht zu?

Zu den Weichteilläsionen, welche in der MRT nicht selten ein pseudozystisches Erscheinungsbild aufweisen, gehören:

- A** das Synovialsarkom
- B** das Lipom
- C** das myxoide Liposarkom
- D** das intramuskuläre Myxom
- E** chondrogene Weichteiltumoren

## Frage 8

Welche Aussage/n ist/sind richtig?

1. Für das Staging von Weichteilsarkomen sind die Tumorgröße und seine Lage relativ zur Muskelfaszie relevant.
  2. Tumoren, welche die anatomischen Grenzen ihres Ursprungskompartmentes verlagern, werden als extrakompartmentell bezeichnet.
  3. Die Anzahl der von einem Weichteilsarkom betroffenen Kompartimente spielt für die chirurgische Operationstechnik keine Rolle.
  4. Die Ummauerung des N. ischiadicus durch ein Weichteilsarkom des Oberschenkels schließt eine extremitätenerhaltende Resektion zumeist aus.
  5. Weichteilsarkome, die angrenzende Knochenstrukturen infiltrieren, sind als inoperabel zu klassifizieren.
- A** Nur die Aussagen 1 und 4 sind richtig.
  - B** Nur die Aussagen 1, 2 und 4 sind richtig.
  - C** Nur die Aussagen 3 und 4 sind richtig.
  - D** Alle Aussagen sind richtig.
  - E** Keine Aussage ist richtig.

## Frage 9

Welche Aussage trifft nicht zu?

- A** Für das lokale Staging von Weichteilsarkomen stellt die MRT heute das Verfahren der Wahl dar.
- B** Transversal orientierte MR-Aufnahmen sind für den Nachweis einer neurovaskulären Tumordinfiltration besonders relevant.
- C** Die Suppression des Fettsignals wirkt sich auf die Genauigkeit der Evaluation der Ausdehnung eines Weichteiltumors grundsätzlich positiv aus.
- D** Die intraossäre Ausdehnung eines den Knochen sekundär infiltrierenden Weichteiltumors ist am besten auf T1w SE-Aufnahmen erkennbar.
- E** Für den Nachweis einer sekundären Knochenbeteiligung bei Weichteilsarkomen weist die MRT eine hohe Sensitivität und Spezifität auf.

## Frage 10

Welche Aussage ist richtig?

- A** Lokalrezidive nach Resektion sind bei Weichteilsarkomen sehr selten.
- B** Rezidivtumoren können auf kontrastverstärkten MR-Aufnahmen leicht von postoperativem Granulationsgewebe differenziert werden.
- C** Die MRT hat in der Rezidivdiagnostik des Weichteilsarkoms aufgrund ihrer exzellenten Diagnoseleistung alle anderen bildgebenden Verfahren vollständig verdrängt.
- D** Rezidive pseudozystischer Weichteiltumoren können in der MRT leicht mit Seromen verwechselt werden.
- E** Ältere Narbenformationen im Weichgewebe kommen auf T2w Aufnahmen in der Regel signalreich zur Darstellung.