

D. Koschel¹
 J. Sennekamp²
 C. Schurz³
 D. Müller-Wening¹

Zimmerspringbrunnen-Alveolitis

Misting-Fountain-Alveolitis

Zusammenfassung

Eine 22-jährige Frau entwickelte rezidivierende Fieberschübe mit Husten und Atemnot nach wiederholter Exposition mit einem Zimmerspringbrunnen. Es wurden spezifische IgG-Antikörper im Serum der Patientin gegen das Zimmerspringbrunnenwasser und gegen die darin kulturell angezüchteten Keime *Bacillus subtilis*, *Mucor racemosus* und *Mucor mucedo* nachgewiesen. Es bestanden eine restriktive Ventilationsstörung mit Belastungshypoxämie sowie eine lymphozytäre Alveolitis (BAL). Nach einer Reexposition mit dem Zimmerspringbrunnen traten die Symptome erneut auf. Somit lag eine exogen-allergische Alveolitis vor. Für diese besondere Form der Befeuchterlunge schlagen wir die Bezeichnung „Zimmerspringbrunnen-Alveolitis“ vor.

Abstract

A 22-year-old woman developed recurrent episodes of fever, cough and dyspnea after repeated exposure to a misting fountain at home. A diagnosis of extrinsic allergic alveolitis (EAA) was made by detection of serum antibodies against the fountain water, by culture of *Bacillus subtilis*, *Mucor racemosus*, *Mucor mucedo*, and *Saccharomyces cerevisiae* from the water, and by detection of specific IgG antibodies against *Bacillus subtilis* and the *Mucors*. The diagnosis was confirmed by a restrictive lung function pattern, and a highly increased total cell count with a lymphocytosis of 39% in the bronchoalveolar lavage. An inhalation challenge with the misting fountain resulted in a positive reaction. Because this humidifier system has recently become widespread at home, clinicians should be aware of this specific type of EAA which may be called "misting fountain alveolitis".

Einleitung

Die derzeit modeartig zunehmende Verwendung von Luftbefeuchtern und Zimmerspringbrunnen im privaten Bereich führt zur Exposition eines neuen Personenkreises. Befeuchterassoziierte Lungenerkrankungen wurden bisher überwiegend berufsbedingt beschrieben [1]. Keimbesiedeltes Befeuchterwasser kann Infektionen, ein Befeuchterfieber (toxische Alveolitis, engl.: organic dust toxic syndrome = ODTS) oder eine Befeuchterlunge

(exogen-allergische Alveolitis = EAA) hervorrufen. Thermophile Aktinomyzeten, weitere Bakterien, Schimmelpilze, Hefen und seltener Parasiten wurden als Inhaltsstoffe von Befeuchterwasser beschrieben [2]. Bei Klagen über rezidivierendes Fieber, Husten und Atemnot sollte der Arzt die veränderten epidemiologischen Verhältnisse berücksichtigen und auch bei der Allgemeinbevölkerung befeuchterassoziierte Erkrankungen in die differential-diagnostischen Überlegungen einbeziehen.

Institutsangaben

¹Zusamklinik der LVA Schwaben, Zusmarshausen (Chefarzt Dr. Müller-Wening)

²Labor Professor Sennekamp, Bonn

³Praxis Dr. Schurz, Augsburg

Korrespondenzadresse

Dr. med. Dirk Steffen Koschel · Zusamklinik der LVA Schwaben · Paracelsusstr. 3 · 86441 Zusmarshausen · E-mail: Dirk.Koschel@LVA-Schwaben.de

Eingang: 22. April 2004 · **Nach Revision akzeptiert:** 25. Juni 2004

Bibliografie

Pneumologie 2004; 58: 666–669 © Georg Thieme Verlag KG Stuttgart · New York
 DOI 10.1055/s-2004-830044
 ISSN 0934-8387

Eine Erkrankung durch einen Zimmerspringbrunnen, allerdings ohne Nachweis von spezifischen IgG-Antikörpern, wurde von Koschel und Müller-Wening bereits publiziert [3]. Wir beschreiben hier die Erstbeobachtung einer antikörperpositiven exogen-allergischen Alveolitis bei Exposition gegen einen Zimmerspringbrunnen.

Kasuistik

Eine 22-jährige nichtrauchende Studentin wurde zur Abklärung von unregelmäßig auftretendem nächtlichen Fieber, Husten und Atemnot eingewiesen. Das Fieber sei jeweils am folgenden Morgen verschwunden. Ihr in der gleichen Wohnung lebender Freund habe ähnliche Symptome gehabt. Seit dieser aus beruflichen Gründen den Wohnort gewechselt habe, seien sie – und auch ihr Freund bei Besuchen – in ihrer Wohnung beschwerdefrei. In seiner Wohnung dagegen bekämen er – und sie bei Besuchen – nächtliche Fieberschübe. Vor etwa einem Jahr sei über eine Internetbörse ein Zimmerspringbrunnen mit Ultraschallvernebler ersteigert worden, die Symptome bestünden seit etwa neun Monaten.

Bei diesem Zimmerspringbrunnen handelt es sich um eine Glasschale, in deren Mitte eine Verneblereinheit über einen Transformator an den Stromkreis angeschlossen ist (Abb. 1). Eine Membran setzt elektrische Wellen über eine Keramikscheibe in mechanische Schwingungen um. Diese Schwingungen wiederum erzeugen Nebel und ein leichtes Wasserspritzen. Destilliertes Wasser sei zur Füllung verwendet worden. Eine Reinigung des Gerätes sei nicht erfolgt. Der Zimmerspringbrunnen sei fast jeden Abend gelaufen und habe zeitweise an der offenen Balkontür gestanden. Der Freund habe den Zimmerspringbrunnen bei dem Umzug mitgenommen.

Zum Aufnahmezeitpunkt klagte die Patientin über Husten, weißlichen Auswurf und Belastungsdyspnoe, sie habe 4 kg Gewicht in den letzten 9 Monaten verloren und sei inappetent. Außereuropäische Auslandsaufenthalte wurden auf Befragen verneint. Als einzige Vorerkrankung wurde eine vor 8 Jahren erfolgreich behandelte Essstörung angegeben.

Bei der körperlichen Untersuchung fand sich über beiden Lungen dorsobasal Sklerophonie. Die Körpertemperatur betrug 36,9°C. Die Blutsenkung war mit 16/34 mm n.W., das CRP mit 30 mg/l (Normbereich: 0–5 mg/l) und die Leukozyten mit $11,6 \times 10^9/l$ erhöht. Die Immunglobuline IgG, IgM, IgA und IgE lagen im Normbereich.

Blutgasanalytisch ergaben sich unter Ruhebedingungen Normalbefunde. Lungenfunktionsanalytisch fanden sich eine mittelgradige restriktive Ventilationsstörung (TLC 2,95 l [–37%], VC 1,95 l [–48%]), keine obstruktive Ventilationsstörung. Der CO-Transferfaktor (Einatemzugmethode) war mit 27% des Sollwertes schwergradig eingeschränkt. Ergospirometrisch zeigten sich eine ventilatorische Limitation (maximales Atemäquivalent für CO₂ 42,4, Atemreserve bei 17%) und eine Gasaustauschstörung. Bei 135 Watt betrug der pO₂ 57 mm Hg (Normwert ≥ 82 mmHg), die AaDO₂ 32,1 mmHg (Norm < 25 mmHg).




Abb. 1 Zimmerspringbrunnen: Glasschale, in deren Mitte eine Verneblereinheit auf Ultraschallbasis über einen Transformator an den Stromkreis angeschlossen ist.

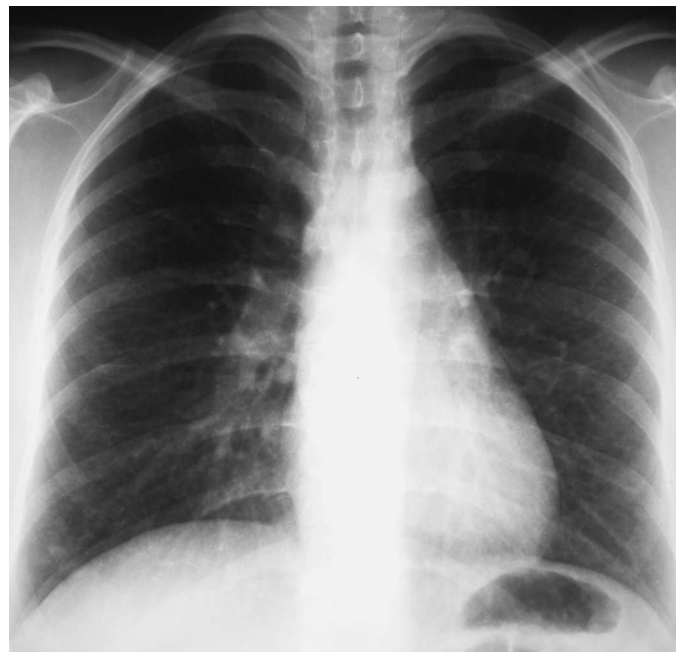

Abb. 2 Röntgen-Thorax pa: Feinretikuläre, teils milchglasartige Trübung der Lunge mit Betonung der Mittel- und Unterfelder.

Die Thoraxübersichtsaufnahme p.a. zeigte eine feinretikuläre, teils milchglasartige Trübung der Lunge mit Betonung der Mittel- und Unterfelder. Im HR-CT ließ sich eine generalisierte, zentrilobulär akzentuierte Milchglaszeichnung nachweisen (Abb. 2 und 3).

Die Fiberbronchoskopie ergab einen unauffälligen makroskopischen Befund. Die bronchoalveoläre Lavage (Instillationsvolumen 100 ml, Rückgewinnung 50 ml) aus dem Mittellappen erbrachte bei einer deutlich erhöhten Gesamtzellzahl von 40×10^6 eine Lymphozytose von 39%. Die Makrophagen lagen bei 40%, die Neutrophilen bei 11%, die Eosinophilen bei 10%, der CD4/CD8-Quotient war mit 0,97 erniedrigt.

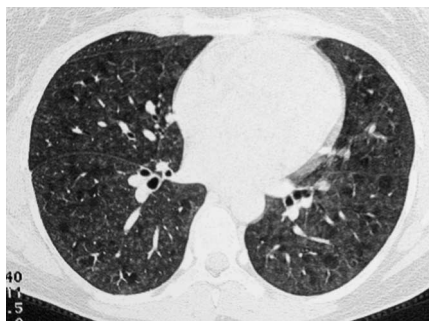

Abb.3 HR-CT des Thorax: Generalisierte Milchglaszeichnung, zentrilobulär akzentuiert, mit Aussparung einzelner sekundärer Lobuli (Mosaikperfusion).

Die bakteriologische und mykologische Untersuchung des Zimmerspringbrunnenwassers ergab Wachstum von *Mucor species*, *Saccharomyces cerevisiae* und *Bacillus subtilis*. Die Bestimmung der Endotoxinkonzentration im Zimmerspringbrunnenwasser mittels chromogen-kinetischen LAL-Tests, BioWhittaker, ergab mit 39 EU/ml, entsprechend 3,9 ng/ml einen niedrigen Wert.

Im Ouchterlony-Test reagierte das Serum der Patientin mit dem Zimmerspringbrunnenwasser in Form einer scharfen Präzipitationslinie, die auf hochtitrige IgG-Antikörper gegen das kontaminierte Zimmerspringbrunnenwasser hinweist. Auch im ELISA – das kontaminierte Wasser war zuvor an die Wand des Reaktionsgefäßes gecoatet worden – waren IgG-Antikörper nachweisbar. Ferner waren IgG-Antikörper im ELISA gegen *Bacillus subtilis*, *Mucor racemosus* und *Mucor mucedo* nachweisbar. Gegen die übrigen Keime fanden sich keine IgG-Antikörper.

Nach Aufklärung wurde mit Einverständnis der Patientin eine Provokation mit dem Zimmerspringbrunnen und dem noch darin befindlichen destillierten Wasser unter stationären Bedingungen (Expositionszeit 2 Stunden) durchgeführt. Folgende Parameter wurden registriert: Symptome, Lungenuntersuchungsbefund, Blutgasanalyse, Lungenfunktion und Blutbild. Diese Werte wurden vor, sowie 2, 4, 6, 8, (12) und 24 Stunden nach Beginn der Provokation bestimmt. Der Provokationsverlauf ist in der Abb. 4 dargestellt. Es kam zu einer signifikanten Reaktion. Entsprechend den Kriterien der Arbeitsgruppe „Exogen-allergische Alveolitis“ der Deutschen Gesellschaft für Allergie- und Immunitätsforschung wurde die Diagnose einer exogen-allergischen Alveolitis, einer Befeuchterlunge, gestellt [4].

Der Freund der Patientin war anderenorts unter Annahme einer Pneumonie behandelt worden. Es waren eine respiratorische Partialinsuffizienz und eine restriktive Ventilationsstörung diagnostiziert worden. Retrospektiv zeigten sich radiologisch interstitielle Veränderungen. Im Serum wurden mittels ELISA spezifische IgG-Antikörper gegen das Zimmerspringbrunnenwasser und gegen *Mucor mucedo* nachgewiesen. Mit hoher Wahrscheinlichkeit liegt auch bei diesem Patienten eine exogen-allergische Alveolitis vor.

Diskussion

Die Erstbeschreibung des Befeuchterfiebers erfolgte durch Pestalozzi 1959 bei Schreibern [5], die einem keimbesiedelten Luftbefeuchter ausgesetzt waren. Banaszak u. Mitarb. [6] beschrieben 1970 das Krankheitsbild der Befeuchterlunge mit IgG-Antikörper-Nachweis im Serum von Büroangestellten, deren Klimaanlage kontaminiert war. Die Inzidenz des Befeuchterfiebers wird auf 40–50% der Exponierten geschätzt [7], die der Befeuchterlunge auf unter 10% [8,9].

Ultraschallvernebler gelten als stärker pathogen als andere Geräte, da verklumptes Allergen auseinandergerissen wird und so vermehrt alveolengängige Partikel produziert werden. Außerdem sind diese Geräte schlecht zu reinigen, da die Gefahr besteht, die ultraschallproduzierende Membran zu zerstören [10]. Derzeit ist eine zunehmende Verbreitung von Zimmerspringbrunnen – meist auf Ultraschallbasis – in Privathaushalten zu beobachten. Die befeuchterassoziierte Erkrankung einer jungen Frau im häuslichen Bereich war Grund, die Kasistik darzustellen.

Die Anamnese der Patienten sprach in Verbindung mit den Lungenfunktionsbefunden, dem Nachweis spezifischer IgG-Antikörper, der BAL mit Lymphozytose und erniedrigtem CD4/CD8-Quotienten sowie den röntgenologischen Befunden für die Diagnose einer EAA bei Exposition gegenüber einer Befeuchteranlage, also einer Befeuchterlunge [4, 11–14]. Bewiesen wurde die Diagnose durch den positiven Ausfall des inhalativen Provokationstest. Für diese besondere Form der Befeuchterlunge schlagen wir die Bezeichnung „Zimmerspringbrunnen-Alveolitis“ vor.

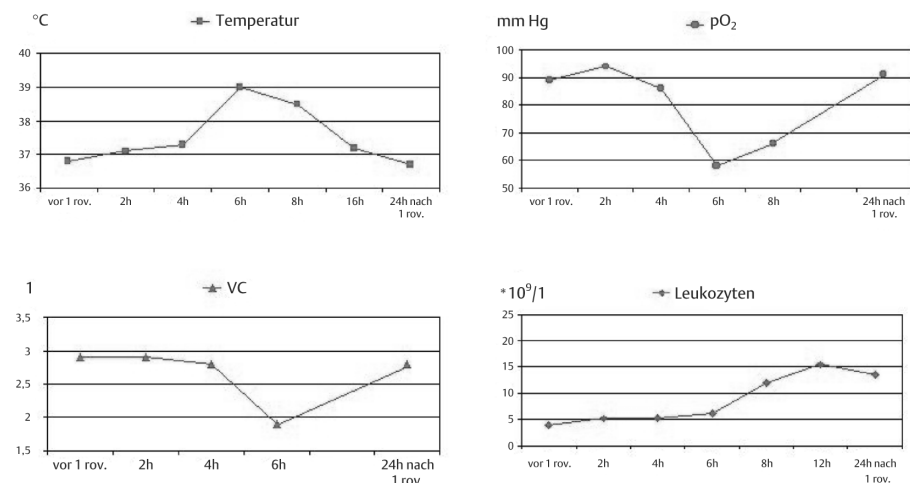


Abb. 4 Provokationsverlauf: Verhalten von Temperatur, Sauerstoffpartialdruck (pO₂), Vitalkapazität (VC) und Leukozyten im Provokationsverlauf.

Gegen das differenzialdiagnostisch abzugrenzende Befeuchterfieber, ein ODTS, sprechen der Nachweis von spezifischen IgG-Antikörpern, das Auftreten einer signifikanten pulmonalen Reaktion neben der systemischen nach Provokation, ferner die radiologischen und lungenfunktionsanalytischen Befunde sowie die geringe Endotoxinkonzentration von 3,9 ng/ml im Befeuchterwasser. Nach einer Modellrechnung würde dies einer Luftbelastung von 3,5 ng/m³ entsprechen, welche unterhalb des *level of no effect* (5 ng/m³) für die Entstehung eines ODTS liegt [15,16].

Ursache der Erkrankung ist das Betreiben des Zimmerspringbrunnens mit keimhaltigem Wasser. In den uns zugänglichen Beschreibungen dieser Geräte findet sich kein Hinweis auf die erforderliche Frequenz oder die Art der Pflege. Bei der derzeit verbreiteten Anwendung solcher Geräte ist vermehrt mit befeuchterassozierten Erkrankungen zu rechnen. Bei der Abklärung von unklarem Fieber sollte auch an eine exogen-allergische Alveolitis bzw. ein ODTS gedacht werden und speziell nach der Anwendung von Befeuchtergeräten bzw. Zimmerspringbrunnen gefragt werden.

Von der Industrie ist zu fordern, evidenzbasierte Anwendungs- und Pflegeempfehlungen in die Gebrauchsanweisungen aufzunehmen, damit das Auftreten derartiger Erkrankungen verhindert werden kann. Solange dies nicht erfolgt ist, muss aus allergologisch-pneumologischer Sicht vom Betreiben derartiger Geräte abgeraten werden.

Literatur

- 1 Bauer KH, Grimm I, Thiel C. „Befeuchterkrankheit“: Forderung nach Prävention und nach Anerkennung als Berufskrankheit. *Prax Klin Pneumol* 1985; 100: 105
- 2 Müller-Wening D. Klinik der exogen-allergischen Alveolitis. *Allergologie* 1990; 3: 91 – 103
- 3 Koschel D, Dietrich O, Pietrzyk C et al. Zimmerspringbrunnenalveolitis. *Allergologie* 2003; 8: 325 – 326
- 4 Arbeitsgemeinschaft „Exogen-allergische Alveolitis“ der Deutschen Gesellschaft für Allergie- und Immunitätsforschung. Empfehlungen zur Diagnosestellung einer exogen-allergischen Alveolitis. *Allergologie* 1990; 3: 111 – 112
- 5 Pestalozzi C. Febrile Gruppenerkrankungen in einer Modellschreinerei durch Inhalation von mit Schimmelpilzen kontaminiertem Befeuchterwasser („Befeuchterfieber“). *Schweiz Med Wschr* 1959; 89: 710 – 713
- 6 Banaszak EF, Thiede WH, Fink JN. Hypersensitivity pneumonitis due to contamination of an air conditioner. *N Eng J Med* 1970; 283: 271 – 276
- 7 Anderson K, McSharry CP, Clark C et al. Sump bay fever: inhalational fever associated with a biologically contaminated water aerosol. *Occup Environ Med* 1996; 53: 106 – 111
- 8 Arnow PM, Fink JN, Schlueter DP et al. Early detection of hypersensitivity pneumonitis in office workers. *Am J Med* 1978; 64: 236 – 242
- 9 Rylander R. Lung diseases caused by organic dusts in the farm environment. *Am J Ind Med* 1986; 10: 221 – 227
- 10 Alvarez-Fernandez JA, Quirce S, Calleja JL et al. Hypersensitivity pneumonitis due to an ultrasonic humidifier. *Allergy* 1998; 53: 210 – 212
- 11 Schuyler M, Cormier Y. The diagnosis of hypersensitivity pneumonitis. *Chest* 1997; 111: 534 – 536
- 12 Lacasse Y, Selman M, Costabel U et al. Clinical diagnosis of hypersensitivity pneumonitis. *Am J Respir Crit Care Med* 2003; 168: 952 – 958
- 13 Terho EO. Diagnostic criteria for farmer's lung disease. *Am J Ind Med* 1986; 10: 329
- 14 Matar LD, McAdams HP, Sporn TA. Hypersensitivity pneumonitis. *Am J Roentgenol* 2000; 174: 1061 – 1066
- 15 Castellan RM, Olenchock SA, Kinsley KB et al. Inhaled endotoxin and decreased spirometric values. *N Eng J Med* 1987; 317: 605 – 610
- 16 Dutch Expert Committee on Occupational Standards 1998 Grain dust. A Committee of the Health Council of the Netherlands (Hrsg). Rijswijk: Gezondheidsraad 1998: (Publ. No. 1998/03 WGD)