

H. Frickmann¹
S. Jungblut¹
P. Hanke²
J. Bargon¹

Durch Bacillus Calmette-Guerin induzierte Tuberkulose

*Tuberculosis Induced by Bacillus Calmette-Guerin Immuno-prophylaxis –
Case Study*

Zusammenfassung

Wir beschreiben einen Fall einer durch Bacillus Calmette-Guerin ausgelösten Tuberkulose als Infektionskomplikation bei einer BCG-Instillationstherapie, die zur Prophylaxe eines Blasenkrebsrezidivs durchgeführt wurde. Die Bakterien gelangten durch eine urethrale Verletzung bei einer schwierigen Katheterisierung in die Blutbahn. Der 60 Jahre alte Patient wurde mit septischen Temperaturen vier Tage nach seiner letzten BCG-Instillation ins Krankenhaus eingewiesen.

Im CT zeigte sich das Bild einer Miliartuberkulose. Die Diagnose wurde durch eine Bronchoskopie bestätigt: Die transbronchiale Biopsie zeigte eine granulomatöse Infiltration und im Bronchialschleim fand sich ein säurefestes Stäbchen.

Die Symptome gingen unter einer konsequenten antituberkulösen Dreifach-Therapie zurück. Der Patient verließ das Krankenhaus in einem guten Allgemeinzustand.

Abstract

We describe a case of miliary tuberculosis induced by Bacillus Calmette-Guerin (BCG) as a complication of an infection after BCG-instillation therapy into the bladder because of bladder carcinoma. Bacilli surely entered blood circulation via an urethral lesion because of a difficult catheterisation. The 60 year old patient was administered to the hospital with septic temperature 4 four days after BCG instillation.

CT showed a miliary pattern and the diagnosis was confirmed by bronchoscopy: transbronchial biopsy showed granulomatous infiltration and an acid-fast rod-bacterium was detected in bronchial slime.

Symptoms vanished after a consequent antituberculous triple therapy regime and the patient left hospital in a good general state of health.

Einleitung

Bacillus Calmette-Guerin (BCG), ein attenuierter Abkömmling von Mycobacterium bovis, wird häufig zur Therapie von oberflächlichem Blasenkrebs mit hohem Rezidivrisiko eingesetzt, um ein Rezidiv nach transurethraler Resektion zu verhindern

[3]. Morales beschrieb 1976 den ersten erfolgreichen Einsatz von BCG für diese Indikation [3]. Sieben bis einundzwanzig Tage nach der vollständigen transurethralen Elektroresektion des Tumors wird die BCG-Instillation wöchentlich zur Rezidivprophylaxe durchgeführt. Die wiederholte Instillation ist notwendig, um das Immunsystem des Patienten zu boostern. Intravesikaler

Institutsangaben

¹Medizinische Klinik, St. Elisabethen Krankenhaus, Katharina Kasper Kliniken, Frankfurt/Main

²Urologische Klinik, St. Elisabethen Krankenhaus, Katharina Kasper Kliniken, Frankfurt/Main

Anmerkung

Inhalte dieser Kasuistik wurden auf dem 45. Kongress der Deutschen Gesellschaft für Pneumologie vorgestellt.

Hagen Frickmann und Sven Jungblut sind gleichermaßen als Erstautoren anzusehen.

Korrespondenzadresse

PD Dr. Joachim Bargon · Medizinische Klinik, St. Elisabethen Krankenhaus · Ginnheimer Straße 3 · 60487 Frankfurt/Main · E-mail: bargon@em.uni-frankfurt.de

Eingang: 11. Juni 2004 · **Nach Revision akzeptiert:** 30. August 2004

Bibliografie

Pneumologie 2004; 58: 773–776 © Georg Thieme Verlag KG Stuttgart · New York
DOI 10.1055/s-2004-830083
ISSN 0934-8387

Bacillus Calmette-Guerin kann als das Mittel der Wahl für Patienten angesehen werden, die an papillären Tumoren der mittleren und hohen Risikogruppe sowie Carcinoma in situ leiden [26].

Die Bakterien stimulieren auf komplexem Wege mononukleäre Zellen des Immunsystems, welche wiederum BCG-aktivierte Killerzellen induzieren, die in BCG-Granulomen der Blasenwand zu finden sind. Typisch ist eine charakteristische Zytokinausscheidung in den Urin des Patienten. BCG kann im Bindegewebe der Blase lange persistieren. Dort wird eine zell- und antikörpervermittelte Immunreaktion ausgelöst, die das Wachstum urothelialer Blasentumoren inhibieren kann [3].

Bei etwa 60–80% der Patienten treten Nebenwirkungen auf. Die typischste Nebenwirkung nach der Instillation besteht in einer blanden Zystitis mit Harndrang und Hämaturie [7]. In sehr seltenen Fällen können jedoch auch ernstere Komplikationen als Folge von BCG-Infektionen auftreten.

Fallstudie

Ein 60-jähriger männlicher Patient kam mit Verdacht auf Miliartuberkulose nach seiner zehnten BCG-Instillation aufgrund der transurethralen Resektion eines oberflächlichen Blasentumors ins Krankenhaus. Auf mitgebrachten Röntgenbildern der Lungen waren bilateral verteilte kleine Knötchen zu sehen. Vier Tage nach seiner letzten BCG-Instillation hatte er septische Temperaturen und eine einmalige Hämaturie gezeigt.

Der Patient kam in reduziertem Allgemeinzustand ohne Zeichen von Dyspnoe, Zyanose, Ikterus oder Angina pectoris zu uns. Über Herz und Lunge waren keine pathologischen Geräusche auskultierbar. Die Abdomenuntersuchung ergab keinen pathologischen Befund.

Pathologische Blutparameter

CRP 56,6 mg/l, Harnstoff 717 mmol/l.

Lungenfunktion

VC IN: 3,23 l (82,3% des Normalwerts), FEV₁: 2,33 l (77,7% des Normalwerts), FEV₁% VC IN: 72,11%, RV (Residualvolumen): 2,14 l (93,2% des Normalwerts); Blutgasanalyse: pO₂ 77,93 mm Hg, pCO₂ 38,03 mm Hg, pH 7,40. Die Diffusionskapazität für CO (DL_{CO}-SB) war auf 64,5% der Norm reduziert.

Bronchoskopie

Es zeigte sich ein rotes und hypervulnerables Bronchialepithel ohne weitere pathologische Befunde.

Transbronchiale Biopsie

Eine Histologie aus dem Lobus inferior der linken Lunge zeigte eine granulomatöse Infiltration mit Alveolarschäden. Die Granulome setzten sich aus Epitheloidzellen zusammen und enthielten mehrkernige Riesenzellen. Der Bronchialschleim war ohne pathologischen Befund mit Ausnahme eines säurefesten Stäbchens, das durch Ziehl-Neelsen-Färbung sichtbar gemacht wurde.

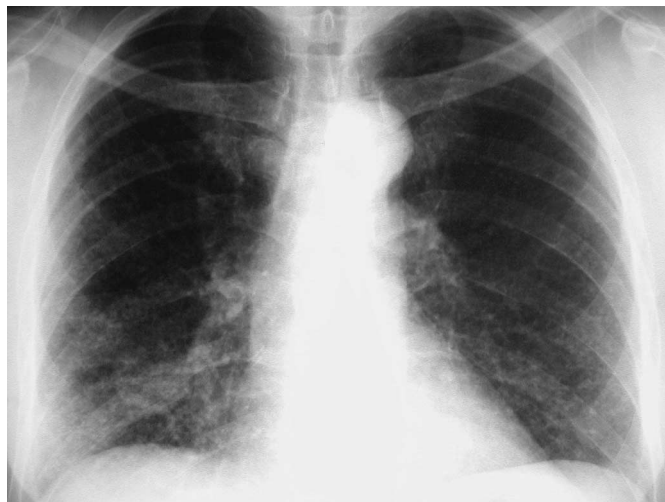


Abb. 1 Röntgen-Thorax: Disseminiert in beiden Mittelfeldern und Unterfeldern kleine Rundherde bis 0,3 cm, keine Kavernen.

Bronchoalveoläre Lavage

Lymphozytenzahl (15%) und CD4/CD8-Verhältnis (7,9) waren erhöht, drei Prozent der Zellen waren neutrophile Granulozyten.

Röntgen und CT

Im Röntgen-Thorax waren diffus disseminierte kleine Knötchen zu sehen, die sowohl zentral als auch peripher verteilt waren. Besonders häufig waren diese Läsionen in den mittleren Lungenanteilen zu finden (Abb. 1).

Ein CT-Thorax zeigte das Bild einer Miliartuberkulose mit diffus verteilten Knötchen von bis zu 3 mm Durchmesser (Abb. 2).

Therapie

Nachdem die Diagnose gesichert war, wurde der Patient mit einer antituberkulotischen Dreifach-Kombination aus Isoniazid, Rifampicin und Ethambutol behandelt.

Diskussion

Eine Miliartuberkulose, die durch BCG-Instillationen ausgelöst wird, gehört zu den äußerst seltenen Komplikationen dieser Therapie. Schwere BCG-Infektionen unterliegen in Bezug auf ihre Symptome einer sehr großen Bandbreite. Bei frühen Infektionen (bis 3 Monate nach der Instillation) treten typischerweise generalisierte Symptome wie Pneumonien oder Hepatitiden auf,

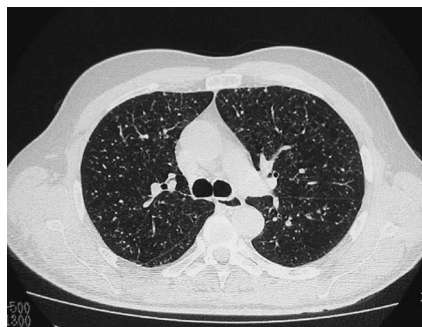


Abb. 2 CT-Thorax: Beidseitig im Lungenparenchym multiple bis 0,3 cm große, glatt berandete Rundherde.

während spät auftretende Erkrankungen häufig mit fokalen Infektionen des Urogenitaltrakts, des Rückenmarks oder des Retroperitonealraums einhergehen [7]. Auch systemische hypersensible Reaktionen werden nach BCG-Instillationen beschrieben [21]. Eine BCG-Infektion kann mit pulmonalen retikulonodulären Verschattungen im CT und aktivierten Lymphknoten assoziiert sein [12].

In der Literatur finden sich auch Berichte über Fälle von tödlicher mykobakterieller Sepsis [11], BCG-Sepsis unter Einbeziehung von Knochenmark und Leber [5], tuberkulöser Spondylitis [6,25], Infektionen von Aortenaneurysmen [27,28], Epididymo-orchitis und tuberkulöser Epididimitis [19,22], Endophthalmitis [10], ulzerierender Ileitis terminalis [24], Hautinfektionen [17], Osteomyelitis [8] und Multiorganversagen [2], die mit BCG-Infektionen nach Verletzungen bei Instillationstherapien in Verbindung stehen.

Über BCG-induzierte Lungenkrankheiten wird nur in sehr vereinzelten Fällen berichtet. Eine Literatursuche bei „Pubmed“ ergab 12 Artikel über pulmonale Komplikationen, z. B. über Fälle mit granulomatöser Pneumonie [16] sowie Lungen- und Miliartuberkulose [9,14,18,20], die direkt durch BCG verursacht wurden oder mit hypersensiblen Reaktionen und Lungenkrankheiten assoziiert waren [1,13,15].

Eine mykobakterielle Infektion wird durch säurefeste Bakterien in Gewebeproben bestätigt [23]. Oft gelingt der Nachweis von BCG jedoch nicht. [7] Wenn keine Mykobakterien auffindbar sind, kann differenzialdiagnostisch auch an eine Hypersensibilitätsreaktion gedacht werden [21].

Eine BCG-Infektion kann durch Katheterisierungen mit Gewebeschäden verursacht werden, besonders wenn Blutgefäße verletzt werden.

Im Falle einer Infektion wird antituberkulotisch mit Isoniazid, Rifampicin und Ethambutol therapiert, der BCG-Stamm ist gegen Pyrazinamid resistent. Je nach Schwere des klinischen Bildes ist auch eine Zweifachtherapie möglich [3]. Wenn die Hypersensibilität im Vordergrund steht, werden Glukokortikosteroide hinzugefügt. LeMense und Strange beschreiben einen Fall einer durch BCG induzierten granulomatösen Pneumonie, die lediglich durch Kortikosteroide ausgeheilt wurde [16]. Eine chirurgische Sanierung kann im Falle einer späten lokalisierten Infektion in Erwägung gezogen werden [7].

In unserem Fall wurde die Diagnose Miliartuberkulose aufgrund einer BCG-Infektion durch Anamnese, typische Veränderungen im Röntgen- und CT-Thorax-Befund und den histologischen Nachweis der granulomatösen Infiltration in der transbrochialen Biopsie sowie des säurefesten Stäbchens im Bronchialschleim gestellt.

Wie sich herausstellte, war es bei der letzten Katheterisierung vor Einsetzen der Symptome in der Tat zu Komplikationen gekommen. Der Katheter rutschte schlecht in der Harnröhre des Patienten. Auch die Hämaturie kurz nach der Instillation macht eine Läsion wahrscheinlich.

Es ist unmöglich, urethrale Läsionen während BCG-Instillationen vollständig zu vermeiden, da es für eine Effizienz notwendig ist, nur extrem wenig handelsübliches Gleitmittel zu verwenden. Alle erhältlichen Gleitmittel enthalten Desinfektionsmittel, meistens Chlorhexidin. Durch diese Substanzen können die Calmette-Guerin-Bakterien inaktiviert oder sogar getötet werden.

Die antituberkulotische Dreifach-Therapie führte zu einer Reduzierung der Entzündungswerte und Beschwerdefreiheit des Patienten. Der Patient verließ das Krankenhaus in einem guten gesundheitlichen Zustand.

Literatur

- Audigier C, Nesme P, Perol M et al. Rare pulmonary complication in intravesical BCG treatment. *Rev Mal Respir* 2000; 17 (3): 679–681
- Baba Y, Ishizu K, Jojima K et al. Multiorgan failure following intravesical bacillus Calmette-Guerin administration: a case report. *Hinyokika Kyo* 1992; 38 (9): 1063–1065
- Böhle A, Durek C. Der Einsatz von BCG beim oberflächlichen Harnblasenkarzinom. *Urologe* 2001; 40: 403–411
- Bowyer L, Hall RR, Reading J et al. The persistence of bacille Calmette-Guerin in the bladder after intravesical treatment for bladder cancer. *Br J Urol* 1995; 75 (2): 188–192
- Dederke B, Riecken EO, Weinke T. A case of BCG sepsis with bone marrow and liver involvement after intravesical BCG installation. *Infection* 1998; 26 (1): 54–57
- Fishman JR, Walton DT, Flynn NM et al. Tuberculous spondylitis as a complication of intravesical bacillus Calmette-Guerin therapy. *J Urol* 1993; 149 (3): 584–587
- Gonzalez OY, Musher DM, Brar I et al. Spectrum of bacille Calmette-Guerin (BCG) infection after intravesical BCG immunotherapy. *Clin Infect Dis* 2003; 36 (2): 140–148
- Guerra CE, Betts RF, O'Keefe RJ et al. Mycobacterium bovis osteomyelitis involving a hip arthroplasty after intravesicular bacille Calmette-Guerin for bladder cancer. *Clin Infect Dis* 1998; 27 (3): 639–640
- Habscheid W, Feise F, Dahm HH. Miliary pneumonia after the intravesical BCG therapy of a superficial urothelial carcinoma of the bladder. *Dtsch Med Wochenschr* 1999; 124 (34–35): 993–997
- Han DP, Simons KB, Tarkanian CN et al. Endophthalmitis from Mycobacterium bovis-bacille Calmette-Guerin after intravesicular bacille Calmette-Guerin injection for bladder carcinoma. *Am J Ophthalmol* 1999; 128 (5): 648–650
- Izes JK, Bihrlle W 3rd, Thomas CB. Corticosteroid-associated fatal mycobacterial sepsis occurring 3 years after instillation of intravesical bacillus Calmette-Guerin. *J Urol* 1993; 150 (5 Pt 1): 1498–1500
- Jasmer RM, McCowin MJ, Webb WR. Miliary lung disease after intravesical bacillus Calmette-Guerin immunotherapy. *Radiology* 1996; 201 (1): 43–44
- Kesten S, Tittle L, Mullen B et al. Pulmonary disease following intravesical BCG treatment. *Thorax* 1990; 45 (9): 709–710
- Kirsten D, Rieger U, Schroder KH et al. Pulmonary tuberculosis due to bacille Calmette-Guerin. *Clin Investig* 1993; 71 (10): 781–790
- Kristjansson M, Green P, Manning HL et al. Molecular confirmation of bacillus Calmette-Guerin as the cause of pulmonary infection following urinary tract instillation. *Clin Infect Dis* 1993; 17 (2): 228–230
- LeMense GP, Strange P. Granulomatous pneumonitis following intravesical BCG. What therapy is needed? *Chest* 1994; 106 (5): 1624–1626
- Marco-Bonnet J, Beylot-Barry M, Texier-Maugein J et al. Mycobacterial bovis BCG cutaneous infections following mesotherapy: 2 cases. *Ann Dermatol Venereol* 2002; 129 (5 Pt 1): 728–731
- McParland C, Cotton DJ, Gowda KS et al. Miliary Mycobacterium bovis induced by intravesical bacillus Calmette-Guerin immunotherapy. *Am Rev Respir Dis* 1992; 146 (5 PT 1): 1330–1333
- Menke JJ, Heins JR. Epididymo-orchitis following intravesical bacillus Calmette-Guerin therapy. *Ann Pharmacother* 2000; 34 (4): 479–482
- Mignon F, Cheviere A, Mesurole B et al. Miliary induced by intravesical BCG immunotherapy for carcinoma of the bladder: CT Findings. *J Radiol* 2002; 83 (3): 368–371

- ²¹ Molina JM, Rabian C, D'Agay MF et al. Hypersensitive systemic reaction following intravesical bacillus Calmette-Guerin: successful treatment with steroid. *J Urol* 1992; 147 (3): 695–697
- ²² Okadome A, Takeuchi F, Ishii T et al. Tuberculous epididymitis following intravesical Bacillus Calmette-Guerin therapy. *Nippon Hinyokika Gakkai Zasshi* 2002; 93 (4): 582–584
- ²³ Rüsç-Gerdes S. Diagnostik der Tuberkulose. *Urologe* 1997; 37: 554–556
- ²⁴ Satge D, Pommepuy I, Hassan T et al. Ulcerative terminal ileitis after BCG therapy for bladder carcinoma. *Histopathology* 2002; 41 (3): 266–268
- ²⁵ Sugita Y, Choku H, Gotoh A et al. Tuberculous spondylitis after intravesical BCG instillation – case report. *Nippon Hinyokika Gakkai Zasshi* 1995; 86 (9): 1493–1496
- ²⁶ Sylvester RJ, Meijden APM van der, Lamm DL. Intravesical Bacillus Calmette-Guerin reduces the risk of progression in patients with superficial bladder cancer. A meta-analysis of the published results of randomized clinical trials. *The Journal of Urology* 2002; 168: 1964–1970
- ²⁷ Wolf YG, Wolf DG, Higginbottom PA et al. Infection of a ruptured aortic aneurysm and an aortic graft with bacille Calmette-Guerin after intravesical administration for bladder cancer. *J Vasc Surg* 1995; 22 (1): 80–84
- ²⁸ Woods JM 4th, Schellack J, Stewart MT et al. Mycotic abdominal aortic aneurysm induced by immunotherapy with bacille Calmette-Guerin vaccine for malignancy. *J Vasc Surg* 1988; 7 (6): 808–810