Kapselendoskopie

S. Faiss

Capsule endoscopy

Die von Paul Swain entwickelte Kapselendoskopie (Given M2A™, Given Imaging Ltd., Yoqneam, Israel) ist ein neuartiges, für die Patienten kaum belästigendes und daher sehr attraktives bildgebendes Verfahren zur Dünndarmdiagnostik (4). Sie wird vornehmlich eingesetzt, um unklare gastrointestinale Blutungsquellen sowie tumoröse oder entzündliche Veränderungen zu entdecken.

Technik

Die 26 mm lange und 11 mm breite Kapsel (**Abb. 1**) besteht aus einer CMOS-Kamera, einer Linse, mehreren Beleuchtungs-LEDs, Batterien, einem Sender sowie einer Antenne (**Abb. 2**). Nach einer „limitierten" Darmlavage mit z.B. 2 l Golytely Lösung wird die Kapsel den Patienten oral verabreicht. Während der Passage der Kapsel durch den Gastrointestinaltrakt sendet diese in der Regel über mehr als 8 Stunden ca. 60 000 Einzelbilder (2 Bilder/Sekunde), die von einem externen Datenrekorder aufgefangen und aufgezeichnet werden. Nach der Datenübertragung von diesem Datenrekorder auf eine Workstation erfolgt die computergestützte Auswertung. Diese beinhaltet seit 2002 auch eine Lokalisations- sowie eine Blutungserkennungs-Software.

Indikationen

Obskure bzw. okkulte gastrointestinale Blutung

Eine okkulte Blutung liegt vor, wenn bei einem Patienten eine Anämie und/oder ein positiver Okkult-Bluttest ohne klinisch sichtbare Blutungszeichen vorliegen. Von einer obskuren Blutung spricht man bei wiederholter oder persistierender Anämie, positivem Okkult-Bluttest und/oder klinisch sichtbarer Blutung, ohne dass bei der initialen Ösophagogastroduodenoskopie und Ileokoloskopie eine Blutungsquelle gefunden wird.

Abb. **1** Kapselendoskop (Given M2A™, Given Imaging Ltd., Yoqneam, Israel).

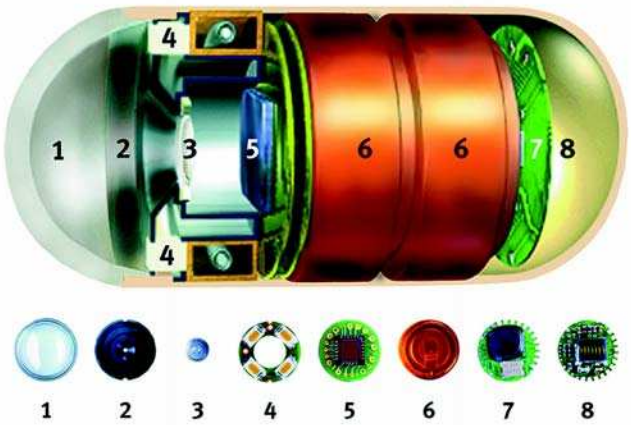

Abb. **2** Aufbau eines Kapselendoskops (Given M2A™, Given Imaging Ltd., Yoqneam, Israel). 1 = optisches Fenster, 2 = Linsenerhaltung, 3 = Linse, 4 = Beleuchtungs-LEDs, 5 = CMOS-Kamera, 6 = Batterien, 7 = Sender, 8 = Antenne

Institut
Medizinische Klinik I, Charité – Universitätsmedizin Berlin, Campus Benjamin Franklin

Korrespondenz
Priv.-Doz. Dr. med. Siegbert Faiss · Med. Klinik I (Gastroenterologie/Infektiologie/Rheumatologie)
Charité Campus Benjamin Franklin · Hindenburgdamm 30 · 12200 Berlin · Tel.: 030/84454049 ·
E-Mail: siegbert.faiss@charite.de

eingereicht: 10.5.2004 · **akzeptiert:** 9.8.2004

Bibliografie
DOI: 10.1055/s-2004-831830
Dtsch Med Wochenschr 2004; 129: S130–S132 · © Georg Thieme Verlag Stuttgart · New York · ISSN 0012-0472

Dieses Dokument wurde zum persönlichen Gebrauch heruntergeladen. Vervielfältigung nur mit Zustimmung des Verlages.

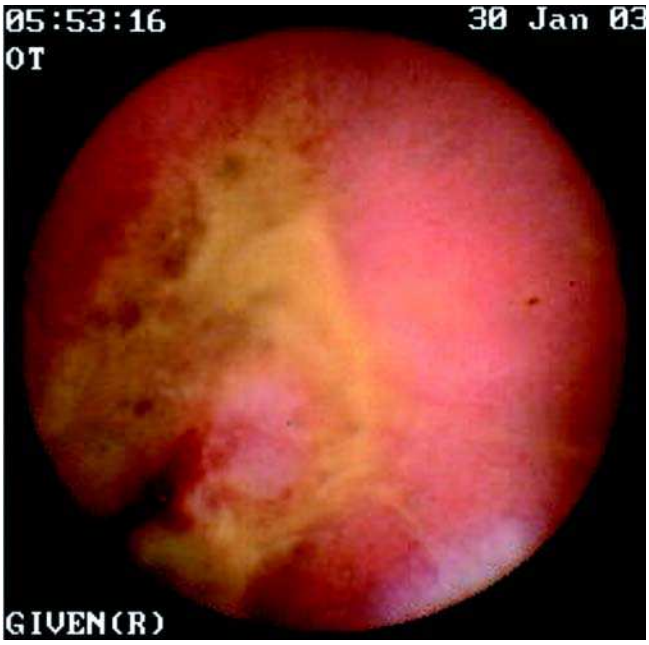

Abb. **3** Kapselendoskopischer Nachweis einer Dünndarmblutung bei ulzeröser Jejunitis.

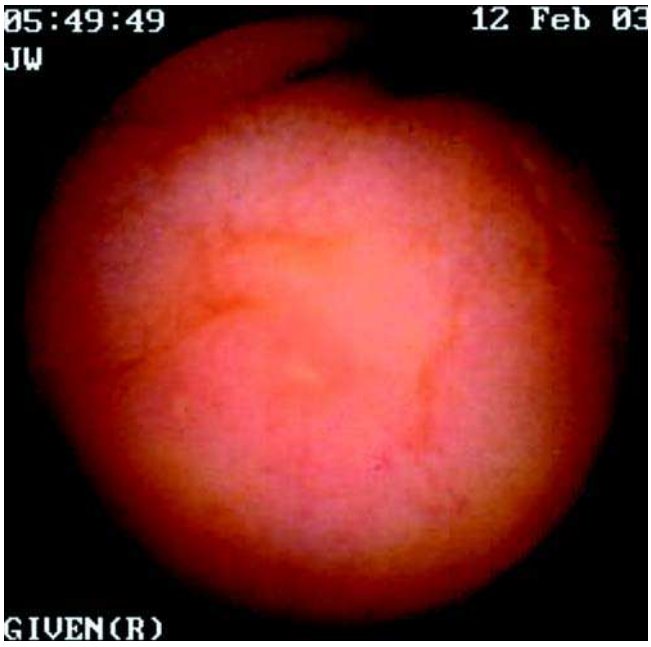

Abb. **4** Nachweis kleiner aphthöser Läsionen im Ileum bei bekanntem Morbus Crohn.

Der Einsatz der Kapselendoskopie ist bei einer obskuren oder okkulten gastrointestinalen Blutung indiziert. Sie sollte nur nach der Durchführung einer qualifizierten Ösophagogastroduodenoskopie und Ileokoloskopie erfolgen. Da eine Reihe pathologischer Befunde bei unklaren Blutungen aber doch im Einzugsbereich der oberen und unteren konventionellen Endoskopie liegen, sollte im Einzelfall diese konventionelle Endoskopie in den jeweiligen Zentren vor der Durchführung einer Kapselendoskopie wiederholt werden. Nach zahlreichen Studien und Fallserien liefert die Kapsel bei unklaren Blutungen eine diagnostische Ausbeute für Dünndarm-Läsionen von 40–80% und ist anderen Verfahren (Push-Enteroskopie, Dünndarm Doppelkontrast, Angiographie, Szintigraphie) überlegen (1, 8). Mit der Kapselendoskopie lassen sich dabei vor allem Angiodysplasien, Ulzera (**Abb.3**), Divertikel und Tumoren als Blutungsquellen detektieren. Der Einfluss der Kapsel-Endoskopie auf das Ergebnis bei Blutungspatienten ist bislang nur in einer Originalpublikation überprüft worden (7) und scheint mit 87% sehr hoch zu sein; nach Angaben mehrerer Abstracts ändert sich jedoch das Management durch positive Kapselbefunde in lediglich 20–50% (8).

Wenn die klinische Situation bei relevanten unklaren gastrointestinalen Blutungen ein akutes Eingreifen verlangt, besteht keine Indikation zur Kapselendoskopie, da durch die lange Lauf- und Auswertezeit bei fehlender Interventionsmöglichkeit die dringend erforderliche Diagnostik und Therapie (z.B. Angiographie, Operation) unnötig verzögert würde (6).

kurzgefasst: **Der Einsatz der Kapselendoskopie ist bei einer unklaren, nicht hämodynamisch relevanten gastrointestinalen Blutung nach Durchführung einer qualifizierten Ösophagogastroduodenoskopie und Ileokoloskopie indiziert.**

Morbus Crohn

Den Einsatz der Kapsel-Endoskopie beim M. Crohn auf evidenzbasierte Daten zu gründen fällt bislang schwer.

Bei anhaltendem klinischen *Verdacht auf einen M. Crohn* kann die Kapselendoskopie jedoch im Einzelfall eingesetzt werden (**Abb.4**), wenn es unter Einsatz der etablierten und in ausreichender Qualität durchgeführten diagnostischen Methoden (Klinik, Labor, bildgebende Verfahren) nicht gelungen ist, die Diagnose M. Crohn zu beweisen bzw. zu widerlegen (2, 8).

Die Indikationen zur Kapselendoskopie beim *etablierten M. Crohn* sind noch nicht klar und müssen gegen das Risiko eines Steckenbleibens der Kapsel bei bekannten oder unvermuteten Stenosen abgewogen werden.

kurzgefasst: **Die Indikationen für die Kapselendoskopie beim M. Crohn sind noch nicht klar und müssen gegen eine potenzielle Obstruktionsgefahr bei Stenosen abgewogen werden.**

Sonstige Indikationen

Weitere potenziell sinnvolle Kapselindikationen sind der Einsatz bei Polyposesyndromen (FAP, Peutz-Jeghers Syndrom), vor allem vor geplanten operativen Eingriffen und im Follow-up. Unklar bleibt derzeit noch der Einsatz der Kapsel zur Spruediagnostik, bei HIV-Patienten sowie zur Tumorsuche (Dünndarm-Lymphom, Karzinoid). Bei Patienten mit Colon irritabile, chronischen Durchfällen und unklaren abdominellen Schmerzen besteht keine Indikation zur Kapselendoskopie. Der Einsatz bei diesen Indikationen muss in kontrollierten Studien geprüft werden.

Dieses Dokument wurde zum persönlichen Gebrauch heruntergeladen. Vervielfältigung nur mit Zustimmung des Verlages.

Kontraindikationen
Da die Gefahr eines Ileus besteht, wenn die Kapsel vor Stenosen stecken bleibt, ist die Kapselendoskopie bei Patienten mit intestinalen Obstruktionen kontraindiziert. Ob eine neu entwickelte nicht-optische und mit von extern zu detektierenden Metallteilchen versehene sog. „patency"-Kapsel, die sich nach einiger Zeit – z.B. bei längerem Verweilen vor Stenosen – selbst auflöst (5), diese Probleme löst und bei welchen Patienten sie vor der „konventionellen" Kapsel-Endoskopie eingesetzt werden soll, muss noch untersucht werden.

Relative Kontraindikationen stellen eine Magenausgangsstenose und die Gastroparese dar, da hier die Kapsel endoskopisch im Duodenum platziert werden kann.

Unklar ist derzeit noch der Einsatz der Kapselendoskopie in der Schwangerschaft und bei Trägern von Herzschrittmachern sowie implantierten Defibrillatoren.

Komplikationen

Bislang gibt es keine größeren prospektiven Studien, die sich explizit mit der Komplikationsrate der Kapselendoskopie beschäftigen. In einer zusammenfassenden Auswertung muss jedoch mit einem Steckenbleiben der Kapsel in unvermuteten und vermuteten (M. Crohn-)Stenosen in 1,8% aller Fälle gerechnet werden (8). Weitere Komplikationen sind bislang nicht beschrieben worden.

Limitationen

Limitationen der Kapselendoskopie ergeben sich aus der Unvollständigkeit der Dünndarmaufzeichnung. Bei nur ca. 80% der Patienten wird das Zökum erreicht (8). Auch ist nicht beurteilbar, wie viel Prozent des passierten Dünndarms tatsächlich vollständig eingesehen werden. Die Zahl an übersehenen relevanten Befunden ist unklar. Die unmittelbare therapeutische Relevanz durch das Ergebnis der Kapselendoskopie ist wahrscheinlich geringer als bislang angenommen.

Kapselendoskopisch detektierte, endoskopisch aber nicht erreichbare Befunde können histologisch nicht gesichert werden. Häufig werden uncharakteristische Befunde erhoben, deren ätiologische und klinische Bedeutung unklar ist und die sich offenbar auch bei gesunden Kontrollpersonen nachweisen lassen (3).

Kosten

Die Kosten für die Kapselendoskopie sind hoch und werden derzeit von den deutschen Krankenkassen in der Regel nicht übernommen. Die Materialkosten betragen derzeit ca. 600 EUR. Hinzu kommen beträchtliche Personalkosten für das Anlegen des Systems (ca. 15 min) und die computergestützte Auswertung (ca. 2 h). Zur Kostensenkung sollten zukünftig auch Studien mit dem Ziel einer besseren Patientenselektion durchgeführt werden.

kurzgefasst: **Die Kosten für die Kapselendoskopie sind hoch und stehen vor allem bei „Nicht-Blutungs-Indikationen" im Gegensatz zu einer geringen unmittelbaren therapeutischen Konsequenz durch das Ergebnis der Kapselendoskopie.**

Ausblick und Fazit

Technische Innovationen der bisherigen Kapsel werden Steuerbarkeit, Biopsiemöglichkeit sowie automatisierte und damit zeitlich verkürzte Auswertesysteme betreffen müssen.

Die Kapselendoskopie ist eine für den Patienten nicht belästigende und wahrscheinlich auch sichere Methode. Sie liefert gute Ergebnisse bei der Suche nach unklaren gastrointestinalen Blutungsquellen. Ihre Wertigkeit bei anderen Indikationen muss jedoch weiter kritisch überprüft werden. Zu erwartende technische Verbesserungen werden möglicherweise das Indikationsspektrum erweitern können.

Literatur

1 Ell C, Remke S, May A, Helou L, Henrich R, Mayer G. The first prospective controlled trial comparing wireless capsule endoscopy with push enteroscopy in chronic gastrointestinal bleeding. Endoscopy 2002; 34: 685–689
2 Fireman Z, Mahana E, Broide E et al. Diagnosing small bowel Crohn´s disease with wireless capsule endoscopy. Gut 2003; 52: 390–392
3 Goldstein J, Eisen G, Lewis B et al. Abnormal small bowel findings are common in healthy subjects screened for a multi-center, double blind, randomized, plazebo-controlled trial using capsule endoscopy (abstract). Gastroenterology 2003; 124: A37
4 Iddan G, Meron G, Glukhovsky A, Swain P. Wireless capsle endoscopy. Nature 2000; 405: 417
5 Lewkowicz S, Shreiber R, Jacob H et al. Results of the first study of the safety, transit time, and dynamics of the M2A patency capsule in healthy volunters (abstract). Gastrointest Endosc 2003; 57: AB85
6 Messmann H. Akute untere gastrointestinale Blutung – moderne Diagnostik und Therapie. Dtsch Med Wochenschr 2003; 128: 75–77
7 Pennazio M, Santucci R, Rondootti E et al. Outcome of patients with obscure gastrointestinal bleeding after capsule endoscopy: report of 100 consecutive cases. Gastroenterology 2004; 126: 643–653
8 Rösch T, Ell C. Derzeitige Bewertung der Kapselendoskopie in der Diagnostik von Dünndarmerkrankungen. Z Gastroenterol 2004; 42: 247–259

Dieses Dokument wurde zum persönlichen Gebrauch heruntergeladen. Vervielfältigung nur mit Zustimmung des Verlages.