



Volker Schuchardt

# Tuberkulöse ZNS-Erkrankungen

Volker Schuchardt<sup>1</sup>, Hilmar Prange<sup>2</sup>

<sup>1</sup> Neurologische Klinik des Klinikum Lahr

<sup>2</sup> Neurologische Universitätsklinik Göttingen

psychoneuro 2004; 30 (12): 651–654

Die ZNS-Tuberkulose ist mit einer Inzidenz von 2/100 000 in Deutschland eher selten und wegen mangelnder Erfahrung schwierig zu diagnostizieren – vielleicht unterdiagnostiziert. Dabei ist die frühe Erkennung und adäquate Behandlung prognostisch entscheidend (10). 10% aller Tuberkulosefälle betreffen das Zentralnervensystem, meist handelt es sich um die klassische tuberkulöse Meningitis, TBM (13). Sie macht 80% der Fälle aus, und von ihr soll im Folgenden vor allem die Rede sein (selten sind isolierte Tuberkulome, tuberkulöse Radikomyelitis, chronische Pachymeningitis, milde verlaufende seröse Meningitis und tuberkulöse Enzephalopathie). Anders als in den Entwicklungsländern sind in den westlichen Industrieländern Erwachsene bevorzugt betroffen, der Altersgipfel der ZNS-Tuberkulose liegt im siebten Lebensjahrzehnt. Chronische Vorerkrankungen, langjährige Kortikoidtherapie und Alkoholismus begünstigen die Entstehung einer TBM, ebenso eine HIV-Infektion (Tab. 1). AIDS-Kranke haben ein zehnfach erhöhtes Tuberkuloserisiko. Gehäuft von der TBM betroffen sind zudem Asylbewerber, Immigranten und Spätaussiedler, die das erhöhte Risiko der Herkunftsländer aufweisen (3, 10).

## ■ Pathogenese

Die TBM hat wie die anderen Formen der ZNS-Tuberkulose eine hämatogene Dissemination von *M. tuberculosis* zur Voraussetzung. Sie geht in der Mehrzahl der Fälle von

Die ZNS-Tuberkulose manifestiert sich in über 80% als tuberkulöse Meningitis (TBM). Meist geht sie von reaktivierten pulmonalen und subpialen Herden oder seltener von einer akuten Organtuberkulose aus. In den Industrieländern befällt sie vor allem vorgeschädigte Erwachsene. Nach einem mehrwöchigen unspezifischen Prodromalstadium manifestiert sie sich mit Fieber, Kopfschmerzen und Nackensteifigkeit sowie den charakteristischen Ausfällen unterer Hirnnerven, häufig mit Bewusstseinsstörungen, mit vaskulären Komplikationen und zentralen Tuberkulomen. Hinweise auf eine TBM sind typische Röntgen-Thorax-Befunde, säurefeste Stäbchen im Magensaft, der positive Tuberkulinhauttest, vor allem aber der Liquorbefund mit einer gemischten Pleozytose von 100–3000/3 Zellen und erhöhtem Eiweiß. Beweisend für die TBM sind aus dem Liquor die selten nachzuweisenden säurefesten Stäbchen und die positive PCR, im CT und MRT das Auftreten von Tuberkulomen. Schon bei begründetem Verdacht auf eine TBM ist die medikamentöse Therapie indiziert mit INH, Rifampicin und Pyrazinamid für zwei bis drei Monate, anschließend für neun bis zehn Monate mit INH und Rifampicin – wenn keine der zunehmend häufigen Resistenzen vorliegt, zusätzlich mit Vitamin B6 und einem Kortikoid. Die Behandlung von Kontaktpersonen erfolgt für sechs Monate mit INH. Die Prognose der TBM ist mit 20% Letalität und 20–50% Defektheilungen nicht günstig. Erkrankung und Tod an der TBM sind meldepflichtig.

subpialen Tuberkulomen (Rich-Foci) aus, die während der miliaren Streuung entstanden, lange asymptomatisch geblieben waren und erst unter ungünstigen Bedingungen nach Monaten, Jahren oder Jahrzehnten wachsen und in den Subarachnoidalraum perforieren. Weniger häufig führt eine akute Organtuberkulose – meist der Lunge – auf hämatogenem Weg zur TBM (1, 7).

## ■ Klinik

Der klinische Verlauf der typischen TBM ist chronisch über Monate. Ausnahmen stellen die wenigen foudroyanten, innerhalb von Tagen zum Tode führenden Fälle dar. Die klassische TBM unterscheidet sich im zeitlichen Verlauf damit von der akuten bakteriellen Meningitis durch Meningo- oder Pneumokokken. Es sind drei Stadien abzugrenzen:

- I. Prodromalstadium zwei bis acht Wochen: unspezifische Beschwerden mit subfebrilen Temperaturen, allgemeinem Krankheitsgefühl, Gewichtsverlust, Nachtschweiß, Kopfschmerzen
- II. Meningitisches Stadium: Nackensteife und Kopfschmerzen, milde Bewusstseinsstörungen, Hirnnervenparesen
- III. Enzephalitisches Stadium: schwere Bewusstseinsstörungen oder Koma, gelegentlich produktive Psychosen, schwere neurologische Ausfälle mit Hemiparesen, epileptischen Anfällen, extrapyramidalen Bewegungsstörungen.

Die TBM (Tab. 2) ist gemeinsam mit der syphilitischen Meningitis der klassische Vertreter der basalen Meningitis. So erklären sich komplizierende Hirninfarkte als Folge spezi-

**Tab. 1 Risikofaktoren der ZNS-Tuberkulose**

Alkoholismus	32%
Diabetes mellitus	13%
Malignome	8%
Kortikoidtherapie	8%
AIDS	4%
<i>(nach 11)</i>	

fischer Arteriitiden und die charakteristischen Ausfälle der unteren Hirnnerven. Anfälle und Herdzeichen können aber auch von Tuberkulomen herrühren, die trotz einer wirksamen Therapie aufblühen (Abb. 1). Querschnittssyndrome werden bei Übergriff des Prozesses auf den Spinalraum beobachtet (Radikulomyelitis, spinale Tuberkulome). Bei AIDS-Kranken werden vermehrt atypische Verläufe der ZNS-Tuberkulose

gesehen: tuberkulöse Abszesse, Fehlen von Liquorpleozytose, Auslösung durch atypische Mykobakterien, vor allem *M. avium* intracellulare.

Eine sichere Abgrenzung der TBM zu Meningoenzephalitiden anderer Ursache ist nach Verlauf und klinischer Symptomatik nicht zuverlässig möglich, die Differentialdiagnose ist breit (Tab. 3). Die folgenden Faktoren müssen aber besonders an eine TBM denken lassen: chronische unspezifische Prodromalphase, vorgeschädigte und immunkompromitierte Patienten, AIDS-Kranke, Personen aus Ländern mit hoher Tuberkulose-Prävalenz, Hirnnervenausfälle, komplizierende Schlaganfälle (1, 2).

**Zusatzdiagnostik**

Ziel der Zusatzdiagnostik ist es, die klinische Verdachtsdiagnose TBM

zu erhärten oder zu widerlegen. Die blutchemischen Laborwerte sind wenig spezifisch, nicht obligat sind Leukozytose und BSG-Erhöhung. Drei Viertel der Patienten bieten jedoch eine Hyponatriämie < 135 mmol/l aufgrund einer inadäquaten ADH-Sekretion. Der Röntgen-Thorax zeigt bei maximal 40% der Patienten für eine Tuberkulose spezifische Veränderungen. Aus Magensaft oder Sputum können lediglich bei einem Drittel der Erkrankten säurefeste Stäbchen gewonnen werden. Der Tuberkulinhauttest ist nur bei 40–65% der Erwachsenen und 85–90% der Kinder positiv.

**Liquor cerebrospinalis**

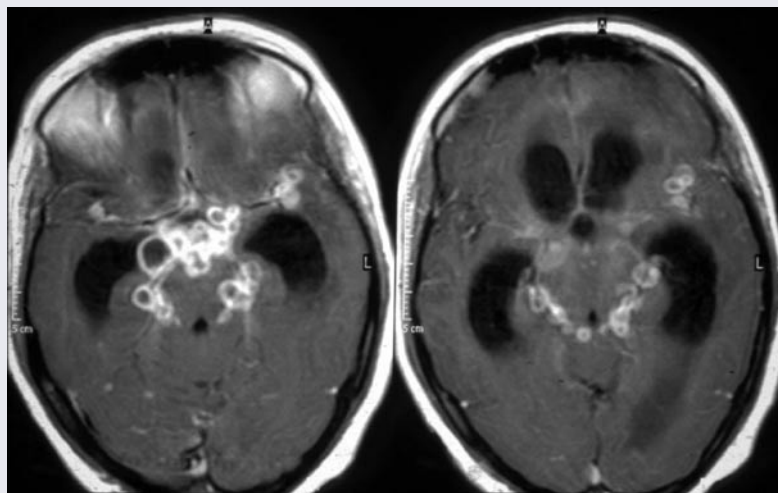
Die entscheidende diagnostische Maßnahme (nach initialem CT-Schädel oder MRT) ist die Liquoruntersuchung. Der Liquor steht unter höherem Druck, er bietet initial eine Pleozytose von 100–3 000/3 Zellen, Zellzahlen von 12 000/3 kommen vor. Wie erwähnt kann die Pleozytose besonders bei AIDS-Patienten fehlen. In der Frühphase der Erkrankung ist das „bunte“ Zellbild charakteristisch mit segmentkernigen, mono- und lymphozytären Zellelementen sowie Makrophagen, gelegentlich auch Eosinophilen. Nach wenigen Tagen Behandlung wird das Zellbild rein lymphozytär. 95% der Patienten zeigen eine Liquoreiweiß-erhöhung auf 100–200 mg/dl, selten sind extreme Eiweißwerte von 1000–1500 mg/dl, die zum „Spinnwebgewebsgerinnsel“ führen. Bei AIDS-Kranken kann auch das Liquoreiweiß ungewöhnlich ausfallen, nämlich normal sein (43%). Eine Liquorzuckererniedrigung unter 50% der Serumglukose findet sich bei 80–90% der Kranken. Im Gegensatz zu den akuten bakteriellen Meningitiden etwa durch Meningo- und Pneumokokken kommen extrem niedrige Zuckerwerte oder Werte von 0 bei der ZNS-Tuberkulose nicht vor. Das Liquorlaktat liegt zwischen 3 und 8 mmol/l (normal bis 2,1 mmol/l). Insgesamt sind die Routine-Liquorparameter nicht beweisend, sie können den Verdacht auf eine TBM aber stützen.

Beweisend für die TBM ist der Erregernachweis aus dem Liquor.

**Tab. 2 Klinik der tuberkulösen Meningitis**

Kopfschmerzen	80–90%
Fieber	80%
Bewusstseinsstörungen	80%
Nackensteife	25–60%
Hirnnervenausfälle*	15–40%
Hemisindrome	20%
extrapyramidale Bewegungsstörungen	15%
Aphasie	10%
epileptische Anfälle	5–10%
<i>* betroffene Hirnnerven nach Häufigkeit VI, III, IV, VII, II, VIII, X, XI, XII (nach 11)</i>	

**Abb. 1 Basale Granulome**



Basale Granulome bei 25-jähriger aus Südostasien stammenden Patientin mit TBM (T1-gewichtete MRT-Aufnahmen mit Kontrastmittel); passagere Zunahme der um den oberen Hirnstamm lokierten Granulome nach Beginn der antituberkulösen Vierfach-Therapie.

Dieser gelingt jedoch nicht regelmäßig. Der mikroskopische Nachweis säurefester Stäbchen aus dem Liquorausstrich ist unzuverlässig (4–40%), die Liquorkultur bringt oft erst nach etwa 30 Tagen positive Befunde, und dies nur bei 45–90% der Fälle. Für beide Techniken sind große Liquormengen von 10–20 ml erforderlich. Rasche Ergebnisse innerhalb weniger Tage und eine 100%ige Spezifität bietet die Polymerase-Kettenreaktion (PCR), sie ist noch vier Wochen nach Therapiebeginn sinnvoll, zunehmend verfügbar, entgegen früheren Erwartungen aber auch nur in 48–90% sensitiv. Als weitere Untersuchungen stehen der Tierversuch, der Antikörpernachweis mittels ELISA-Technik zur Verfügung, sowie der Nachweis der Tuberkulostearinsäure (ein Wandbestandteil der Tuberkelbakterien) und die Bestimmung der Liquor-Adenosindeaminase. Der Liquor ist bei Aufnahme, nach 24 h, nach sechs Monaten und vor dem endgültigen Absetzen der Tuberkulostatika zu untersuchen, außerdem, neben bildgebenden Verfahren, bei Verschlechterungen. Mit einer Normalisierung der Liquorpleozytose ist innerhalb von sechs Monaten nur bei 25% der Patienten zu rechnen. Zusammenfassend ist ein zuverlässiger Erregernachweis nur bei etwa zwei Dritteln der TBM-Patienten möglich (11).

### ■ CT und MRT

Die bildgebenden Verfahren können entscheidende diagnostische Hinweise liefern, falls charakteristische Befunde vorliegen:

Eine basal betonte Kontrastmittelanreicherung und Verdickung der Meningen wird bei 60% der Patienten angetroffen, dieser Befund ist jedoch nicht spezifisch für die TBM. Eine Ventrikelverengung im Sinne des Hydrocephalus communicans ist nach initialer Verengung der Ventrikel bei 52–80% nachzuweisen und ein wichtiger Bausein für die Diagnose der TBM, selten tritt ein Okklusionshydrozephalus auf. Ischämische Infarkte i. S. von Territorialinfarkten bei spezifischer Arteriitis erleidet ein Drittel der Patienten. Zu 75% liegen diese in der „Tuberkulose-Zone“, dem Versorgungsgebiet

der medialen striatalen und thalamoperforierenden Arterien. Spezifische Arteriitiden kommen auch bei anderen Meningitiserregern vor. Tuberkulome entwickeln 20% der Kranken. Die Tuberkulome stellen sich im CT zunächst als homogene, kontrastmittelanreichernde Hyperdensitäten dar, die später zentral hypodens werden (Abb. 1). Im Kernspintomogramm (MRT) imponieren sie initial als homogen Gadolinium anreichernde Zonen, im Verlauf als Ringenhancement mit hypointensem Zentrum. Tuberkulome haben eine sehr hohe diagnostische Bedeutung (1, 5).

### ■ Therapie

Die Behandlung der TBM ist komplex medikamentös und erfolgt in einem Teil der Fälle zudem neurochirurgisch. Die antituberkulöse Behandlung ist indiziert bei gesicherter TBM und beim begründeten Verdacht. Eine sichere Diagnose ZNS-Tuberkulose ist nur gegeben bei positivem Erregernachweis im Liquor, positiver PCR, Darstellung von Tuberkulomen am Augenhintergrund, Nachweis von Tuberkulomen durch CT und MRT. 10–40% der Verläufe bleiben jedoch ohne definitiven Erregernachweis und stellen besondere Anforderungen an die klinische Erfahrung der behandelnden Ärzte (6, 8). Die diagnostische Zuordnung dieser wahrscheinlichen Fälle stützt sich auf den mit den gesicherten Fällen identischen Verlauf und das Ansprechen auf die tuberkulostatische Behandlung.

#### Tuberkulostatika

Schon der ausreichend begründete Verdacht auf eine ZNS-Tuberkulose erfordert eine sofortige tuberkulostatische Therapie (Tab. 4). Initial wird für zwei bis drei Monate eine Kombinationstherapie mit drei Tuberkulostatika durchgeführt: INH (Isozid®), Rifampicin (Rifa®) und Pyrazinamid (Pyrafat®). Anschließend werden INH und Rifampicin für zehn Monate weitergegeben (7). Pyrazinamid ist dem ebenso für die Dreierkombination empfohlenen Ethambutol überlegen und vor allem nicht von Optikusneuritiden kompliziert (12). Sechsmoatige Behandlungs-

**Tab. 3 Differentialdiagnose der ZNS-Tuberkulose**

#### tuberkulöse Meningitis

- Pilzmeningitis (Kryptokokken)
- Listerienmeningoenzephalitis
- anbehandelte bakterielle Meningitis
- embolisch-metastatische Herdenzephalitis
- Neuroborreliose
- Leptospirose
- menigovaskuläre Neurosyphilis
- Meningeosis neoplastica
- Sarkoidose

#### Tuberkulome

- hirneigene Tumoren
- Metastasen
- Abszesse

#### spinale Tuberkulose

- Encephalomyelitis disseminata
- Rückenmarkstumoren
- spinale Abszesse
- vaskuläre Rückenmarksprozesse (nach 11)

zyklen sind noch in der Erprobung, frühere Empfehlungen einer 24-monatigen Behandlung dürfen als überholt gelten. Die medikamentöse Behandlung wird schon initial oral empfohlen, die parenterale Therapie kann auf schwer kranke Patienten mit Bewusstseinsstörungen beschränkt werden. Die wichtigsten Nebenwirkungen von INH, Rifampi-

**Tab. 4 Therapie der ZNS-Tuberkulose**

#### Dreierkombination 1.–3. Monat

- 1. INH 10 mg/kg/die, max. 600 mg
- 2. Rifampicin 10 mg/kg/die, max. 600 mg
- 3. Pyrazinamid 35 mg/kg/die, max. 2 500 mg

#### Viererkombination

bei schweren Verläufen oder spätem Therapiebeginn zusätzlich für 2–4 Wochen:

- 4. Ethambutol 25 mg/kg/die, max. 2 500 mg
- oder Streptomycin 1g/die (Erwachsene)

#### Zweierkombination 4.–12. Monat

- 1. INH 10 mg/kg/die, max. 600 mg
- 2. Rifampicin 10 mg/kg/die, max. 600 mg

#### Zusatzbehandlung

Dexamethason 24 mg/die oder Decortin 1 mg/kg/die für 2–4 (–8) Wochen  
Pyridoxin (Vit. B6) 80 mg/die p.o. für die Dauer der INH-Behandlung (nach 11)

cin und Pyrazinamid sind hepato- und nephrotoxisch. Pfister (7) gibt Ersatzstrategien beim Auftreten bedrohlicher Nebenwirkungen an. Meningitiden durch *M. avium* intracelluläre werden mit einer Kombination aus Azithromycin, Clarithromycin und Ethambutol behandelt. Eine initiale Verschlechterung der TBM unter der tuberkulostatischen Therapie wird einem immunologischen Prozess ähnlich der Jarisch-Herxheimer Reaktion bei Spirochäteninfektionen zugeschrieben (1). Kontaktpersonen sind für sechs Monate mit INH zu behandeln.

### Pyridoxin

Für die Dauer der INH-Therapie wird zur Prophylaxe peripherer Nebenwirkungen Pyridoxin (Vitamin B6) verordnet.

### Kortikosteroide

Dexamethason oder Prednison werden zur Vermeidung exsudativ proliferativer Gewebsveränderungen, insbesondere zur Verhinderung des Hydrozephalus für die Dauer von mindestens zwei bis vier Wochen empfohlen. Hierdurch konnte eine signifikante Senkung von Letalität und Defektheilungen erreicht werden (4).

### Neurochirurgische Therapie der ZNS-Tuberkulose

Liquorableitende Eingriffe kommen beim Hydrocephalus occlusus durch Tuberkulome infrage. Ein akutes neurochirurgisches Vorgehen ist angezeigt bei Querschnittssyndromen durch spinale Tuberkulome oder tuberkulöse Abszesse, bei der chronischen hypertrophischen Pachymeningitis zu erwägen. Zerebrale Tuberkulome sind bevorzugt konservativ medikamentös zu behandeln, ein operatives Vorgehen ist, wenn überhaupt, wegen der Gefahr der Keimverschleppung frühestens nach zwei- bis dreimonatiger tuberkulostatischer Behandlung zu erwägen (11).

### ■ Prognose

Die ZNS-Tuberkulose betrifft vornehmlich alte und vorgeschädigte, immunkompromittierte Personen, bietet eine langwierige und

wenig spezifische Prodromalphase und ist diagnostisch schwer zu sichern. Sie nimmt in der Akutphase einen komplexen und komplikationsreichen Verlauf und macht eine komplizierte und potentiell nebenwirkungsreiche multimodale Therapie erforderlich. So ist es wenig erstaunlich, dass ihre Prognose ernst ist – mit einer Letalität von etwa 20% und einer Defektrate zwischen 20% und 50%. Als prognostisch besonders ungünstig haben sich die folgenden Faktoren herausgestellt: hohes Lebensalter, Alkoholismus und andere gravierende Vorschäden, AIDS, Liquoreiweiß über 700 mg/dl, anhaltend niedriger Liquorzucker, später Therapiebeginn bei bereits schweren Bewusstseinsstörungen (11). Erkrankung und Tod an der TM sind meldepflichtig.

### Tuberculosis of the CNS

*CNS-tuberculosis mainly manifests with tuberculous meningitis (TBM). In western industrialized countries, mainly compromised adults fall ill. Typically, the pathogen derives from reactivated foci in the lungs or in the meninges (Rich's foci). After an un-specific prodromal stage of several weeks, clinical signs of TBM itself are headache, neck stiffness, mostly fever, and typically pareses of inferior cranial nerves. Complications like clouding of consciousness, vasculitis-related cerebral infarctions, hydrocephalus, and CNS tuberculoma develop in serious courses. The diagnosis of TBM is probable with specific lung changes in chest X-ray, a positive tuberculin skin test, and acid fast bacilli in sputum. CSF usually is abnormal with 30–1 000/mm cells and elevated protein. The final etiologic diagnosis is established with acid fast pathogens in microscopy of CSF, with a positive CSF PCR, and when tuberculoma develop (CCT or MRI). In probable (and proven) TBM antituberculous therapy is indicated with combined INH, Rifampin, Pyrazinamide for 2–3 months. INH and Rifampin are continued for the following 9–10 months. Pyridoxine and corticosteroids are added. Contacts are treated with INH for 6 months. An increasing incidence of multiple-drug-resistant *M. tuberculosis* strains poses increas-*

*ing problems. Case fatality is high with 20%, sequelae remain in 20–50% of treated patients. In Germany, TBM and death due to TBM are to be announced to the medical authorities.*

### Key Words

tuberculosis of the CNS, – tuberculous meningitis – antituberculous therapy

### Literatur

1. Berger JR: Tuberculous meningitis. Current Opinion in Neurol 1994; 7: 191–200
2. Berenguer J, Moreno S, Laguna F et al. Tuberculous meningitis in patients infected with the human immunodeficiency virus. N Engl J Med 1992; 326: 668–672
3. Davis LE, Rastogi KR, Lambert LC et al. Tuberculous meningitis in the southwest United States. Neurology 1993; 43: 1775–1778
4. Girgis NI, Kilpatrick ME, Sultan Y, Mikhail IA. Dexamethasone adjunctive treatment for tuberculous meningitis. Ped Inf Dis J 1991; 10: 179–183
5. Gupta RK, Gupta S, Singh D et al. MR imaging and angiography in tuberculous meningitis. Neuroradiology 1994; 36: 87–92
6. Kent SJ, Crowe SM, Yung A et al. Tuberculous meningitis: A 30-year review. Clin Infect Dis 1993; 17: 987–994
7. Pfister HW. Seltene bakterielle Infektionserkrankungen des ZNS. Akt Neurologie 1996; 23: 189–196
8. Prange H. Infektionskrankheiten des Zentralnervensystems. Weinheim: Chapman und Hall, 1995
9. Prange H, Schuchardt V. Tuberkulose des Nervensystems. In: Prange H, Bitsch A (Hrsg.). Bakterielle ZNS-Erkrankungen bei systemischen Infektionen. Darmstadt: Steinkopff, 1997
10. Rasch G. Tuberkulose in Deutschland. Bundesgesundhbl 1996; 9: 347–352
11. Schuchardt V, Heitmann R. Tuberkulose des Nervensystems. In: Hopf HC, Deuschl G, Diener HC, Reichmann R (Hrsg.). Neurologie in Klinik und Praxis. Stuttgart: Thieme, 1999
12. Shao FF, Wang SM, Tung SG: Clinical analysis of 445 adult cases of tuberculous meningitis. Chinese J Tuberculous Respir Dis 1980; 3: 131–132
13. Udani PM, Parckh UC, Dastur DK. Neurological and related syndromes in CNS tuberculosis: Clinical features and pathogenesis. J Neurol Sci. 1971; 14: 314–357

### Korrespondenzadresse:

Prof. Dr. Volker Schuchardt  
Neurologische Klinik des Klinikum Lahr  
Klosterstraße 19  
77933 Lahr  
Volker.Schuchardt@klinikum-lahr-ettenheim.de