Wichtige Differenzialdiagnose akuter Hepatitiden

Cholestatische Hepatitis nach Konsum von Ecstasy

S. Köppen, T. Kaan, H. Huchzermeyer

Medizinische Klinik, Klinikum Minden
(Ehemaliger leitender Chefarzt: Prof. Dr. H. Huchzermeyer)

klinikarzt 2005; 34 (5): 152–154

Ein 30-jähriger Mann wurde mit Oberbauchbeschwerden und Juckreiz stationär aufgenommen. Erst auf gezieltes Nachfragen gab er den Konsum von Ecstasy drei Wochen zuvor an. Klinisch-chemisch fielen erhöhte Aktivitäten der Transaminasen und der Cholestase anzeigenden Enzyme auf. Serologische Untersuchungen ergaben jedoch keinen Nachweis einer infektiösen oder autoimmunen Ursache der Hepatitis. Wegen des cholestatischen Pruritus erfolgte eine medikamentöse Therapie mit Ursodeoxycholsäure. Subjektiv trat daraufhin eine rasche Besserung ein, klinisch-chemisch waren die Parameter jedoch nur langsam rückläufig. Eine durch Ecstasy induzierte Leberzellschädigung wie in diesem Beispiel ist heutzutage besonders bei jüngeren Patienten eine wichtige Differenzialdiagnose in der Abklärung akuter nichtviraler Hepatitiden. Daher sollte bei diesen Patienten gezielt nach der Einnahme solcher Substanzen gefragt werden.

Der „Siegeszug" von Ecstasy – das vor allem in der Techno- und Housemusic-Szene als „Spaß-und-gute-Laune-Droge" konsumiert wird – begann in den USA und verbreitete sich dann über Großbritannien in ganz Europa. Nach Angaben des Bundeskriminalamtes war in den vergangenen Jahren in Deutschland eine deutliche Zunahme beschlagnahmter Ecstasy-Konsumeinheiten zu verzeichnen (Abb. 1; 2). Der typische Konsument gilt als offensiv, selbstbewusst und intelligent. Er erfüllt seine Aufgaben im Alltag tadellos und ist unauffällig. Das Rauscherlebnis am Wochenende nutzt er dazu, sich abzureagieren.

Die Droge wird meist einige Stunden vor einer Party in der Regel als Tablette konsumiert, um die Latenzzeit von ein bis zwei Stunden bis zum Eintritt der Wirkung zu überbrücken. Seltener ist die Verwendung als Zäpfchen bzw. der intravenöse Konsum von Amphetamin. „Nachgeworfen" wird dann je nach „Bedarf". Aufgrund der aufputschenden Wirkung kommt es gegen Ende der Veranstaltung häufig zu einem unangenehmen Überschuss an Energie. Um diesen dann unerwünschten Effekt von Ecstasy zu antagonisieren, wird anschließend auf so genannten „Chill-Out-Parties" häufig auf Cannabinoide zurückgegriffen.

Kasuistik

Mit seit mehreren Tagen bestehenden Oberbauchbeschwerden, Juckreiz und einer Verschlechterung des Allgemeinzustandes wurde ein 30-jähriger Mann stationär aufgenommen. Er berichtete außerdem über eine Stuhlentfärbung und eine dunkle Färbung seines Urins. Aufgrund des Juckreizes hatte der Hausarzt ein Antihistaminikum (Fenistil®) verordnet. Die übrige Medikamentenanamnese war leer. Ernsthafte Vorerkrankungen ließen sich ebenso wenig eruieren wie Auslandsreisen oder Umgebungsinfektionen.

Der Patient gab einen gelegentlichen Konsum von Bier an. Erst auf gezieltes, wiederholtes Nachfragen ließ sich die einmalige Einnahme einer Viertel Tablette Ecstasy im Rahmen einer Tanzveranstaltung zirka drei Wochen vor der stationären Aufnahme eruieren. Ob die Dosisangabe korrekt ist, muss offen gelassen werden.

Körperlicher Untersuchungsbefund

Bei Aufnahme fand sich ein 30-jähriger, afebriler, schlanker Patient (172 cm, 72 kg) in leicht reduziertem Allgemeinzustand. Auffällig waren ein Konjunktival- und Hautikterus. Leber und Milz waren palpatorisch nicht vergrößert.

Klinisch-chemische Untersuchungen

Erhöht waren die folgenden Werte: Gesamtbilirubin 8,3 mg/dl (< 1 mg/dl), direktes Bilirubin 4,7 mg/dl, Glutamat-Oxalacetat-Transaminase (GOT) 85 U/l (< 41 U/l), Glutamat-Pyruvat-Transaminase

Dieses Dokument wurde zum persönlichen Gebrauch heruntergeladen. Vervielfältigung nur mit Zustimmung des Verlages.

(GPT) 153 U/l (< 38 U/l), Gamma-Glutamyl-Transpeptidase (γ-GT) 70 U/l (12–64 U/l), alkalische Phosphatase 248 U/l (70–175 U/l), Laktatdehydrogenase (LDH) 256 U/l (135–225 U/l) sowie die Gallensäuren 110,0 µmol/l (4,9–6,3 µmol/l).

Im Normbereich befanden sich: Glutamatdehydrogenase (GLDH), Immunglobuline, Eiweiß-Elektrophorese, Leuko-, Erythro- und Thrombozyten, Albumin, Coeruloplasmin und Ferritin.

Negativ waren Antikörper gegen die Hepatitis-Viren A, B und C sowie gegen das Zytomegalievirus (CMV), das Epstein-Barr-Virus (EBV), das Herpes-Simplex-Virus und gegen HIV („human immunodeficiency virus"). Auch die Hepatitis-C-Virus- und die Hepatitis-D-Virus-PCR war negativ. Der TPHA-Test (Treponomapalladium-Hämagglutinationstest) war ebenfalls negativ, ebenso wie diverse Antikörper (ANA, AMA, ANCA, LKM, SMA und SLA). Die Kupferausscheidung im 24-Stunden-Urin lag im Normbereich.

Ergänzende Untersuchungen

Sonografisch fand sich ein unauffälliger Oberbauchorganbefund. Eine Leberbiopsie ergab das histologische Bild einer akuten, läppchenzentralen Cholestase mit spärlichen Parenchymnekrosen ohne weiteren wegweisenden Befund.

Therapie und Verlauf

Nach Ausschluss einer infektiösen Hepatitis, einer Autoimmunerkrankung, eines Morbus Wilson, einer Hämochromatose sowie einer vaskulären oder biliären Ursache wurde aufgrund der Drogenanamnese die Diagnose einer toxischen Hepatitis nach Einnahme von Ecstasy (MDMA, 3,4-Methylendioxy-N-methamphetamin) gestellt. Unter einer symptomatischen Therapie mit körperlicher Schonung gab der Patient eine deutliche Besserung des Allgemeinbefindens an. Er klagte jedoch über einen anhaltenden Juckreiz. Weitere dermatologische Ursachen des Pruritus konnten ausgeschlossen werden.

Unter einem Therapieversuch mit Ursodeoxycholsäure (3 x/d 1 Ursofalk® 250 mg Kapsel) gab der Patient eine Besserung seiner Beschwerden an. Die erhöhten Transaminasen und Cholestaseparameter zeigten eine langsame Rückbildungstendenz. Nach telefonischer Rücksprache mit der Hausärztin waren auch über zwei Monate nach der stationären Behandlung noch nicht alle Werte normalisiert (Abb. 2).

Diskussion

In der Literatur sind mehrere Fälle einer Schädigung des Leberparenchyms aufgrund eines Konsums von Ecstasy beschrieben (1, 4–7, 9, 11). Das klinische Bild reicht dabei von einer aviralen protrahierten Hepatitis bis hin zu einem fulminanten Leberversagen mit Transplantationspflichtigkeit (4, 5, 11). Ungefähr ein Viertel der beschriebenen Patienten verstarb an den Folgen der Leberschädigung, weitere 25% wurden lebertransplantiert.

Die Mechanismen dieser Schädigungen sind noch nicht vollständig geklärt (7). Bekannt ist, dass die hepatotoxische Wirkung von Ecstasy dosisunabhängig ist und mit einer Latenz von Tagen bis Wochen auftreten kann, wie auch der hier beschriebene Fall zeigt. Als mögliche Pathomechanismen gelten allergische Reaktionen – entweder auf die Droge selbst oder auch gegen die verwendeten Trägersubstanzen. Beigemischt werden beispielsweise Mannit, Sorbit, Stärke, Laktulose oder weitere Arzneistoffe wie Acetylsalicylsäure, Paracetamol, Chloramphenicol oder Koffein, um nur einige zu nennen. Außerdem erscheint eine Leberzellschädigung als Folge einer induzierten Hyperthermie oder als Folge der Verstoffwechslung der Substanz durch das Cytochrom-P450-System möglich (7).

Die Tabletten haben in der Regel bestimmte Prägungen, so genannte Markenzeichen, die es dem Konsumenten vereinfachen sollen, seine „Marke" wieder zu erkennen. Inzwischen ist jedoch – ähnlich wie in der legalen Wirtschaft – eine risikoreiche Markenpiraterie in Gang gekommen. Ein weiteres Risiko besteht darin, dass sich die Chargen eines „Herstellers" in ihrer Zusammensetzung zum Teil deutlich unterscheiden können. Im Internet gibt es auf einschlägigen Seiten so genannte „Blacklists" mit „bösen Pillen" die sich durch ein erhöhtes Gefährdungspotenzial auszeichnen.

Da der hier beschriebene Patient den regelmäßigen Konsum dieser

Abb. 1 Beschlagnahmte Ecstasy-Konsumeinheiten 1994–2002

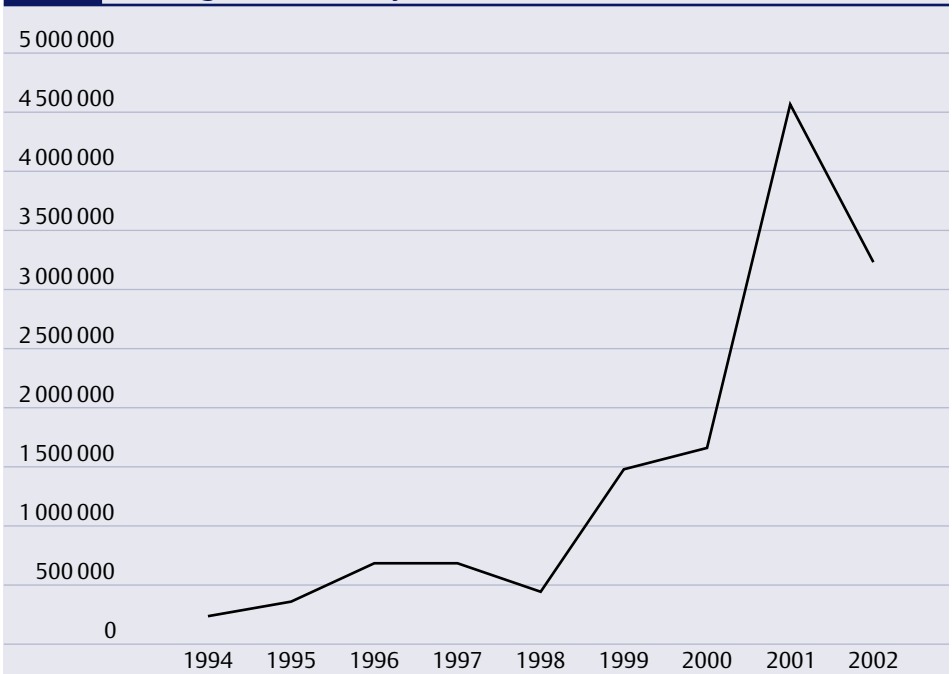

Quelle: Bundeskriminalamt (BKA)

Dieses Dokument wurde zum persönlichen Gebrauch heruntergeladen. Vervielfältigung nur mit Zustimmung des Verlages.

Abb. 2 Enzymaktivitäten und Bilirubin im Serum im Longitudinalschnitt des Krankheitsverlaufs

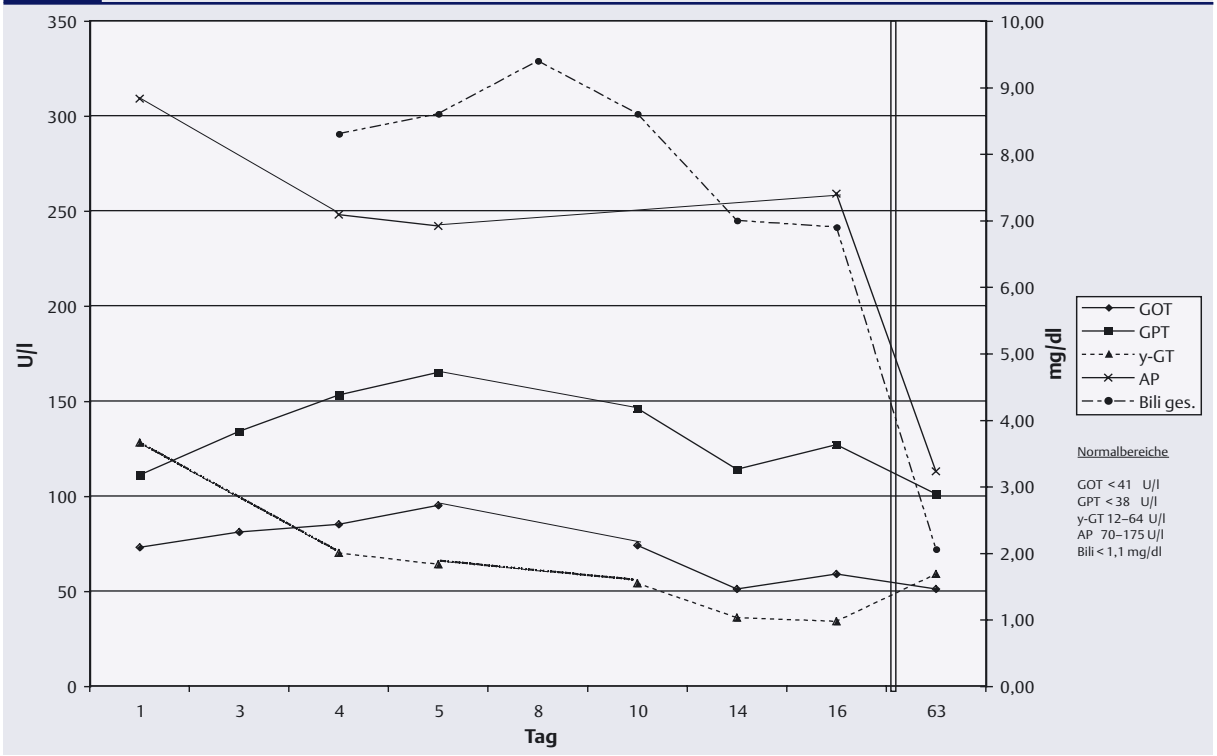

Droge verneinte und die letzte gelegentliche Exposition nach seinen Angaben vor Jahren stattgefunden hatte, könnte in diesem Fall tatsächlich ein allergisches Geschehen von Bedeutung sein. Ein Fieberschub oder eine Vermehrung der Eosinophilen im Blut und im Leberbiopsat als Hinweis auf eine allergische Komponente fanden sind jedoch nicht.

Über die Leberschädigung hinaus werden in der Literatur in erster Linie kardiovaskuläre, zerebrale und thermische Schädigungen in Zusammenhang mit einem Ecstasykonsum genannt (3). In dieser Beziehung jedoch zeigte der von uns behandelte Patient keine Symptome.

Schlussfolgerung

Die durch Ecstasy induzierte Leberzellschädigung ist heutzutage besonders bei jüngeren Patienten eine wichtige Differenzialdiagnose bei der Abklärung akuter Hepatitiden. Daher sollte bei diesen Patienten gezielt nach der Einnahme solcher Substanzen gefragt werden. Aufgrund der Gefahr eines fulminanten Verlaufes mit akutem Leberversagen sollten engmaschige klinische und laborchemische Kontrollen erfolgen.

Important Differential Diagnosis of Akute Hepatitis – Cholestatic Hepatitis after Use of Ecstasy

A 30 year old male patient was admitted to hospital with abdominal pain and pruritus. Laboratory examination revealed a cholestatic pattern of hepatitis. The patient admitted the use of ecstasy (methylenedioxymethamphetamine, MDMA) three weeks earlier. Other causes for hepatitis could be ruled out. Treatment with ursodeoxycholic acid was started and the patient made a good clinical recovery. However, laboratory controls showed increased cholestatic parameters even after two months. Ecstasy induced liver damage should be considered in younger people presenting with hepatitis, and a complete history of use of drugs should therefore be taken.

Key Words

hepatitis – ecstasy – MDMA

Literatur

1. Andreu V, Mas A, Bruguera M et al. Ecstasy: a common cause of severe acute hepatotoxicity. J Hepatol 1998; 29 (3): 394–397
2. Bundeskriminalamt, Bundeslagebericht Rauschgift 2003
3. Climko RP, Roehrich H, Sweeney DR, Alrazi J. Ecstasy. A review of MDMA and MDA. Int J Psychiatry Med 1987; 16: 359–372
4. De Carlis L, De Gasperi A, Slim AO et al. Liver transplantation for ecstasy-induced fulminant hepatic failure. Transplant Proc 2001; 33 (5): 2743–2744
5. Dykhuizen RS, Brunt PW, Atkinson P et al. Ecstasy induced hepatitis mimicking viral hepatitis. Gut 1995; 36 (6): 939–941
6. Hwang I, Daniels AM, Holtzmuller KC. „Ecstasy"-induced hepatitis in an active duty soldier. Mil Med 2002; 167 (2): 155–156
7. Jones AL, Simpson KJ. Review article: mechanisms and management of hepatotoxicity in ecstasy (MDMA) and amphetamine intoxications. Aliment Pharmacol Ther 1999; 13 (2): 129–133
8. Kalant H. The pharmacology and toxicology of „ecstasy" (MDMA) and related drugs. CMAJ 2001; 165 (7): 917–928
9. Lange-Brock N, Berg T, Muller AR et al. Acute liver failure following the use of ecstasy (MDMA). Z Gastroenterol 2002; 40 (8): 581–586
10. Nunez O, Banares R, Barrio J et al. Variability of the clinical expression of ecstasy-induced hepatotoxicity. Gastroenterol Hepatol 2002; 25 (8): 497–500
11. Roques V, Perney P, Beaufort P et al. Acute hepatitis due to ecstasy. Presse Med 1998; 27 (10): 468–470

Anschrift für die Verfasser

Dr. Stefan Köppen
Medizinische Klinik
Klinikum Minden
Friedrichstraße 17
32427 Minden

Dieses Dokument wurde zum persönlichen Gebrauch heruntergeladen. Vervielfältigung nur mit Zustimmung des Verlages.