B. Kardziev
B. Hotzel
M. Jachmann

# Die angiofollikuläre Lymphadenopathie Castleman

***The Angiofollicular Lymph Node Hyperplasia Castleman – Casuistic and Review of the Literature***



## Zusammenfassung

Der Morbus Castleman, bekannt auch als angiofollikuläre Lymphknotenhyperplasie, ist eine seltene Erkrankung. Er manifestiert sich mit einer pathologischen Proliferation von B-Lymphozyten und Plasmazellen in den Lymphorganen. Die Krankheit ist erstmals als pathologische Einheit 1954 und als eigenständiges Krankheitsbild 1956 von Castleman u. Mitarb. beschrieben worden. Der Morbus Castleman ist durch eine Lymphknotenhyperplasie, Gefäßproliferation und Endothelhyperplasie gekennzeichnet. Histologisch werden eine hyalin-vaskuläre und eine Plasmazellvariante unterschieden. Der hyalin-vaskuläre Typ (90% der Fälle) ist grundsätzlich benigne und tritt am häufigsten bei jungen Patienten als isolierter mediastinaler Tumor, bei dem die thoraxchirurgische Therapie einen kurativen Ansatz hat, auf. Die Plasmazellvariante (10%) ist selten lokalisiert, häufiger multizentrisch, grundsätzlich aggressiv und tritt in der Regel bei älteren Patienten auf. Sie kann mit einer generalisierten Lymphadenopathie, Hepatosplenomegalie, systemischen Symptomen, Anämie, erhöhten Entzündungszeichen oder polyklonaler Immunoglobulinämie assoziiert sein.
Wir berichten über zwei Patientinnen mit der unizentrischen Form des Morbus Castleman vom hyalin-vaskulären Typ. Sie wurden durch die chirurgische Resektion kurativ behandelt.

## Abstract

The Castleman Disease, also known as angiofollicular lymph node hyperplasia is a rare disorder that results in abnormal proliferation of B-lymphocytes and plasma cells in lymphoid organs. It was first described as a pathologic entity in 1954 and later defined by Castleman et al. in 1956.
The Castleman's disease is characterised by lymph node hyperplasia with vascular proliferation and endothelial hyperplasia. On the basis of histologic criteria it has been divided into hyaline-vascular and plasma cell variant. The hyaline-vascular type (90% of cases), generally benign, occurs in younger patients with a localised mediastinal mass – surgical excision is curative. The plasma cell variant (10% of cases), localised or multicentric, is generally aggressive, and occurs in older patients with generalised lymphadenopathy, hepatosplenomegaly, systemic symptoms, anaemia, elevated inflammatory indices, and a polyclonal rise in immunoglobulins. The prognosis is poor despite the Chemotherapy. Surgery is not indicated.
We present two cases of unicentric Castleman Tumor of hyaline-vascular type. The patients were cured by surgical resection.



Dieses Dokument wurde zum persönlichen Gebrauch heruntergeladen. Vervielfältigung nur mit Zustimmung des Verlages.

**Institutsangaben**
Klinik Michelsberg, Münnerstadt, Lungenfachklinik mit Thoraxchirurgie, Allergologie und Schlaflabor des Bezirkes Unterfranken (Ärztlicher Direktor und Chefarzt Dr. med. M. Jachmann)

**Korrespondenzadresse**
OA Dr. med. Boris Kardziev · Klinik Michelsberg · Am Michelsberg 1 · 97702 Münnerstadt

**Eingang:** 23. Juni 2005 · **Nach Revision akzeptiert:** 15. Dezember 2005

**Bibliografie**
Pneumologie 2006; 60: 229–234 © Georg Thieme Verlag KG Stuttgart · New York
DOI 10.1055/s-2005-919140
ISSN 0934-8387

Die angiofollikuläre Lymphadenopathie, Morbus Castleman, ist eine seltene Erkrankung, charakterisiert durch abnormales Wachstum der Lymphknoten. Sie ist in ihrer lokalisierten Form zum ersten Mal von Benjamin Castleman 1956 beschrieben worden [1]. Gaba u. Mitarb. erwähnen 1978 erstmalig die multizentrische Form dieser Krankheit [2]. Am häufigsten wird die Krankheit in den intrathorakalen, abdominalen oder zervikalen Lymphknoten nachgewiesen. Seltener werden die axillären und die pelvinen Lymphknoten befallen. In der Regel findet man abnorm vergrößerte Lymphknoten. Synonyme sind lymphoides Hamartom, angiofollikuläre Lymphknotenhyperplasie, angiomatöses Lymphoid, in der englischsprachigen Literatur auch giant benign Lymphoma und giant lymph node hyperplasia.

Die genaue Ursache der Erkrankung ist unbekannt. Es wird vermutet, dass eine erhöhte Produktion von Interleukin-6 in den Lymphknoten eine Rolle bei der Entstehung des Morbus Castleman spielen kann [3,4].

Es werden beide Geschlechter (unabhängig vom Alter) gleich betroffen. Allerdings zeigt sich eine größere Prävalenz geschlechtsunabhängig bei jungen Erwachsenen. Kinder sind seltener betroffen.

Der Morbus Castleman kann begleitend bei verschiedenen Störungen der Immunregulation beobachtet werden: unter anderem bei Autoimmunerkrankungen [5–7], primäres Immundefizitsyndrom [6,7], Kaposi-Sarkom [5,8,9]. Die plasmazelluläre Form wird nicht selten auch bei HIV [10–13] – dann fast immer mit Nachweis des HHV-8 (human herpesvirus 8) [8,10,11], Morbus Hodgkin [5,14] oder bei dem POEM Syndrom (Polyneuropathie, Organomegalie, Endokrinopathie, M-Protein und Hautveränderungen) beobachtet [4,5,15,16]

Radiologisch werden isolierte oder multiple vergrößerte Lymphknoten nachgewiesen, die sich als homogene wie auch inhomogene Massen darstellen können. Sie sind in die Regel gut abgrenzbar und zeigen ein sehr langsames Wachstum. Typisch ist die gute Durchblutung bei fehlenden Verkalkungen. Die Computertomographie und die Magnetresonanztomographie haben annähernd die gleiche Aussagekraft [25–29].

Als Nebenbefunde werden Pleura- und Perikarderguss, pneumonische Infiltrate, Bronchiolitis obliterans, Pemphigus, Polineuropathie, Hepatosplenomegalie beschrieben [30–37].

Histopathologisch werden eine hyalin-vaskuläre und eine plasmazelluläre Variante unterschieden. Anhand der Ausbreitung gibt es eine lokalisierte und eine disseminierte Form, wobei bei der disseminierten Form es sich in der Regel um den plasmazellulären Typ handelt [5,17].

Von 1994 bis 2004 wurden in unserer Klinik 87 Patienten mit Mediastinaltumoren operiert. Bei 52 dieser Patienten (60%) wurde eine benigne Erkrankung diagnostiziert (Abb. **1**). Darunter waren zwei Patienten mit einer isolierten hyalin-vaskulären Form des Morbus Castleman.

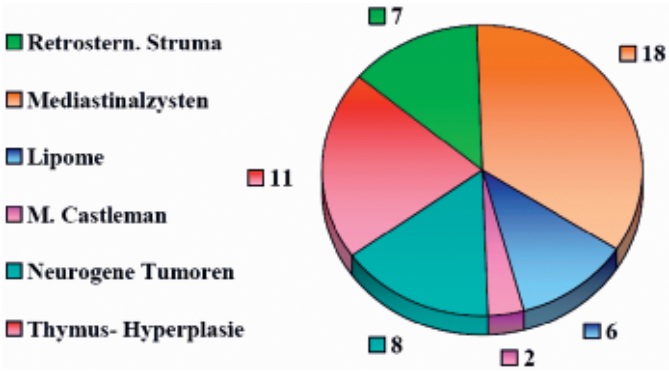


Abb. **1** Verteilung nach Diagnosen der in unserer Klinik operierten benignen Erkrankungen des Mediastinums (1994–2004).

## Fall 1

Die 40-jährige Patientin wurde mit einem radiologisch und computertomographisch nachweisbarem Mediastinaltumor stationär aufgenommen. Dieser fand sich anlässlich einer Gesundheitsuntersuchung zwei Wochen vor der stationären Aufnahme. Beschwerden wurden bei der stationären Aufnahme nicht angegeben. Nach Angaben der Patientin war dieser Befund bereits seit einigen Jahren radiologisch bekannt. Da sie erst vor vier Monaten aus der Ukraine übergesiedelt war, konnten frühere Befunde zum Vergleich nicht angefordert werden. Ein Nikotinabusus bestand nicht.

Die Anamnese war bis auf eine euthyreote Struma diffusa unauffällig. Der klinische Aufnahmebefund, die laborchemischen Befunde, die Bodyplethysmographie, die Bronchoskopie und die Abdomen-Sonographie waren unauffällig.

Röntgen-Thoraxaufnahme: deutlich vergrößerter linker Hilus, nach links verbreitertes Mediastinum mit leicht elongierter Aorta.

Thorax-CT (Abb. **2**): 6 × 8 cm großer glatt begrenzter Tumor zwischen Aorta descendens und Wirbelsäule im hinteren mittleren Mediastinum (Verdacht eines Aortenaneurysmas). Bei der CT-Rekonstruktion der Aorta kein Hinweis für Aneurysma in diesem Bereich.

Da sich mit den bisher durchgeführten diagnostischen Maßnahmen keine Klärung dieses Befundes erzielen ließ, führten wir eine linksseitige anterolaterale Thorakotomie durch. Intraoperativ zeigte sich ein kleinkindsfaustgroßer derber Tumor im hinteren Mediastinum zwischen der Aorta thoracica und der Wirbelsäule. Die den Tumor überziehende Pleura parietalis war stark gefäßinjiziert und milchglasartig verändert. Eine Infiltration des Tumors in angrenzende Strukturen bestand nicht. Er wurde in toto exstirpiert.

Die histologische Aufarbeitung des Präparates erbrachte die hyalin-vaskuläre Variante einer angiofollikulären lymphoiden Hyperplasie (Morbus Castleman) (Abb. **3**).







Dieses Dokument wurde zum persönlichen Gebrauch heruntergeladen. Vervielfältigung nur mit Zustimmung des Verlages.

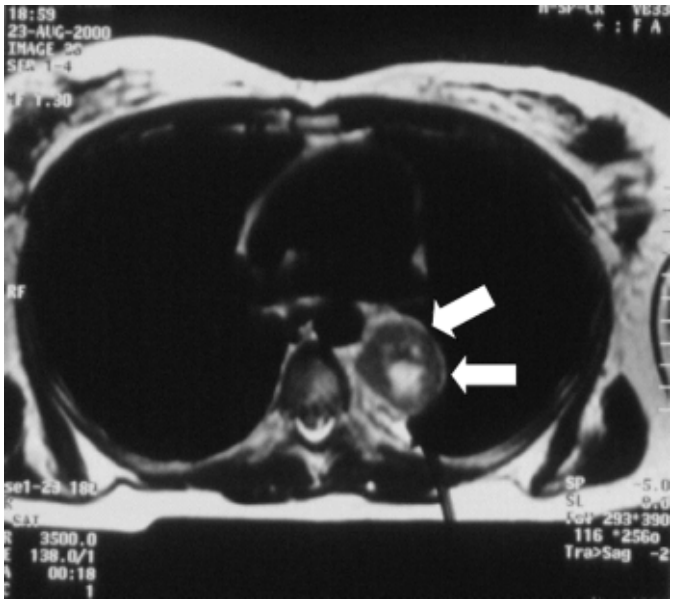

Abb. **2** Thorax- CT, Fall 1: mit Pfeilen ist der zwischen Aorta, Wirbelkörper und Brustwand liegende Tumor markiert.

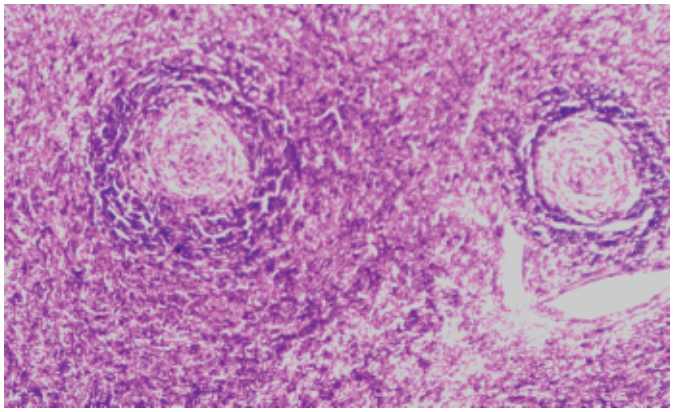

Abb. **3** Fall 1: Follikuläre Hyperplasie mit großem Keimzentrum und zwiebelschalenartig angeordnetem Lymphozytenwall neben rasenartigen Plasmazellinfiltraten (M. Castleman) – Färbung mit PAS; Vergrößerung 25 ×[1].
[1] Praxis für Pathologie Prof. Dr. Heine, Dr. Blume, Prof. Dr. Dämmrich, Schweinfurt.

Der postoperative Verlauf war komplikationslos. Die Patientin wurde nach Abschluss der Wundheilung bei Wohlbefinden entlassen und ist mittlerweile fünf Jahre rezidivfrei.

## Fall 2

Es handelt sich um eine 59jährige Patientin, die anamnestisch über einen (im Rahmen einer Reihenuntersuchung) 1999 erstmalig radiologisch diagnostizierten Rundherd im rechten Lungenhilus berichtet. Vorerkrankungen: arterielle Hypertonie mit Cor hypertonicum, Sigmadivertikulose, COPD. Da der radiologische Befund an Größe zugenommen hatte, wurde die Patientin stationär zur weiteren Diagnostik und Therapie eingewiesen. Bei Aufnahme klagte die Patientin über zunehmende Atemnot seit circa 18 Monaten mit deutlicher Verschlechterung und thorakalem Druckgefühl in den letzten sieben Wochen. Es werden ein Nikotinabusus bis vor 7 Wochen mit 2 Schachteln Zigaretten pro Tag sowie die Haltung von Vögeln (Wellensittiche) seit etwa fünf Jahren angegeben.

Klinischer Aufnahmebefund: Bei der Auskultation der Lunge vesikuläres Atemgeräusch mit Knistern im dorsalen Bereich bds. Sonst unauffällig.

Laborchemische Befunde: Bei Aufnahme respiratorische Partialinsuffizienz, bei Entlassung Normoxämie. Das C-reaktive Protein (CRP) bei Aufnahme erhöht (6,08 mg/dl), bei Entlassung normal. Die Alveolitis – Antikörper für Wellensittichkot mit 69,8 mg/l deutlich erhöht (Norm < 20 mg/l), die Antikörper für Wellensittich-Serum und -Federn im Normbereich (14,2, bzw. 17,0 mg/l). Die restlichen laborchemischen Parameter im Normbereich.

Röntgen-Thoraxaufnahme: Zeichnungsvermehrung in den Untergeschossen beider Lungen sowie ein circa 2,5 × 3,0 cm messender Rundherd im rechten Hilusbereich.

Thorax-CT: Rundherd lokalisiert zwischen dem Mittellappen- und dem Unterlappenbronchus (Abb. **4**).

Bodyplethysmographie: mittelgradige zentrale und leichtgradige periphere Obstruktion, mittelgradige Diffusionsstörung. Die Spiroergometrie musste bei Belastung mit 59 Watt wegen Dyspnoe abgebrochen werden. Die Herzfrequenz war bei dieser Stufe 135/min, der Blutdruck war 163/91 mm Hg. Die maximale $O_2$–Aufnahme war 825 ml/min (58 % der Norm). Das $O_2$–Äquivalent war erhöht, es war keine Atemreserve vorhanden. Der $pO_2$ fiel auf 50 mm Hg.

Bronchoskopie: unauffällig.

Therapie und Verlauf: Da die Patientin anfangs aufgrund der neu nachgewiesenen exogen allergischen Alveolitis lungenfunktio-

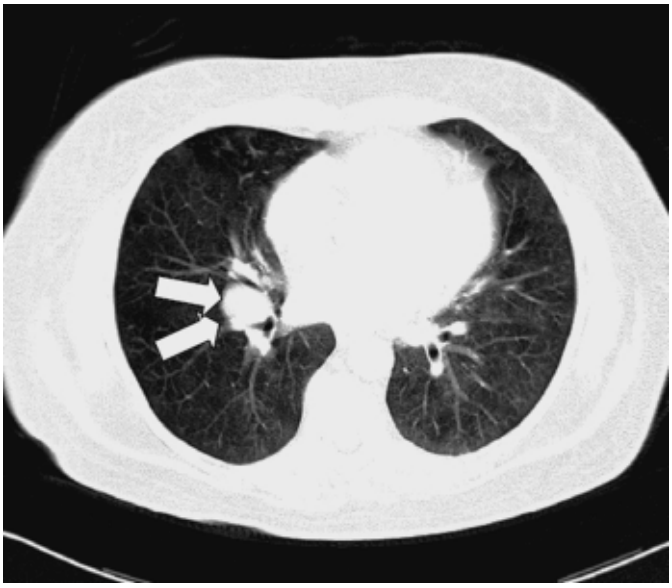

Abb. **4** Thorax-CT, Fall 2: mit Pfeilen ist der im rechtem Lungenhilus liegende Tumor markiert.





Dieses Dokument wurde zum persönlichen Gebrauch heruntergeladen. Vervielfältigung nur mit Zustimmung des Verlages.

nell deutlich eingeschränkt war ($FEV_1$ unter einem Liter), begannen wir mit der Gabe von Cortison unter Allergenkarenz und führten zur Stabilisierung der pulmonalen Situation eine Anschlussheilbehandlung durch. Nachdem es darunter zur Normalisierung der Lungenfunktion gekommen war, führten wir eine anterolaterale Thorakotomie rechts durch. Intraoperativ fand man einen gut haselnussgroßen, glatt begrenzten, derb elastischen Rundherd zwischen dem Mittellappen- und dem Unterlappenbronchus sowie der Pars interlobaris der Arteria pulmonalis; dieser Befund wurde in toto exstirpiert.

Histologisch wurde eine Lymphadenopathie vom hyalin–vaskulären Typ nachgewiesen (Morbus Castleman) (Abb. **5**).

Der postoperative Verlauf gestaltete sich komplikationslos. Die Patientin wurde termingerecht entlassen und ist bisher rezidivfrei.

## Diskussion

Der Morbus Castleman ist eine seltene, in der Regel benigne verlaufende Erkrankung der Lymphknoten.

Der hyalin–vaskuläre Typ wird bei ca. 90% der Patienten nachgewiesen und betrifft am häufigsten junge Frauen. Die größte Serie mit 81 Patienten ist von Keller u. Mitarb. 1972 veröffentlicht worden [18]. Die Patienten sind meistens zum Zeitpunkt der Erstdiagnose beschwerdefrei (58–97%). In der Regel handelt es sich um die lokalisierte Form der Krankheit. Am häufigsten findet man klinisch einzelne, solide wachsende, vergrößerte Lymphknoten, meistens intrathorakal, intraabdominal oder zervikal lokalisiert. Beschwerden werden erst durch Kompression auf die benachbarten Strukturen (Gefäße, Nerven, andere Organe) verursacht. Intrathorakal wird diese Form am häufigsten im vorderen Mediastinum, dann rechts paratracheal, hilär und am seltensten im hinteren Mediastinum vorgefunden. Selten wird begleitend ein Pleura- oder Perikarderguss diagnostiziert [19]. Knapp 70% der Patienten sind jünger als 30 Jahren [18]. Als Symptome können trockener Husten, Dyspnoe oder rezidivierende Atemwegsinfekte durch Kompression auftreten. Radiologisch findet man langsam wachsende solitäre glatt begrenzte Tumoren. Histologisch besteht eine Störung des Lymphknotenaufbaus mit Vermehrung der Follikel mit Ausbreitung im gesamten Parenchym. Die Follikel sind ungewöhnlich klein und von Kapillaren durchzogen („lollipop"-Struktur) [5]. Viele Kapillaren sind von hyalinem Gewebe ummantelt. Die Keimzentren sind involuiert, zellarm und durch Hyalinablagerungen teilweise infiltriert oder vollständig durchsetzt. Die Lymphozyten sind um die Follikel zwiebelschalenartig angeordnet (Zwiebelschalen-Lymphom) [5,17,20]. Im interfollikulären Gewebe fällt eine ausgeprägte Gefäßproliferation auf. Selten kann es komplizierend zur Entwicklung von Gefäßneoplasmen, die einem Kaposi-Sarkom oder einem Hodgkin-Lymphom ähnlich sind, kommen [5,17]. Die Diagnose ist in der Regel eine Ausschlussdiagnose und wird pathologisch-anatomisch meist anhand des OP-Präparates gestellt.

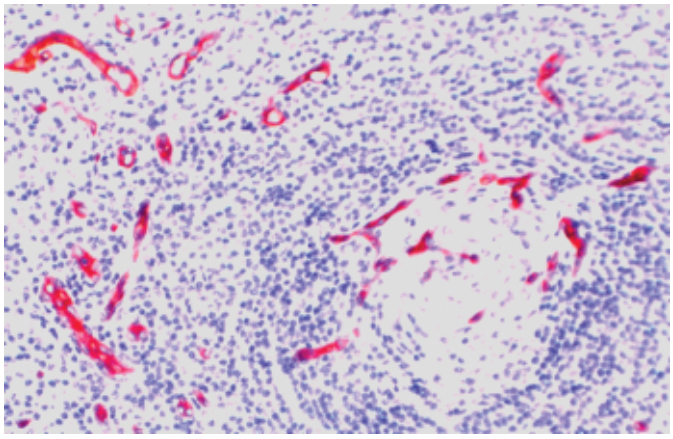

Abb. **5** Fall 2: Proliferation postkapillärer Venolen mit CD34-positiven Endothelien sowie regressiv umgewandeltes Keimzentrum mit geschichtetem Ring kleiner Lymphozyten. (M. Castleman)-Färbung mit CD34; Vergrößerung 25 × [(1)].
[(1)] Praxis für Pathologie Prof. Dr. Heine, Dr. Blume, Prof. Dr. Dämmrich, Schweinfurt.

Therapie der Wahl der hyalin-vaskulären Form ist die chirurgische Sanierung. Nach kompletter Entfernung treten äußerst selten Rezidive auf [38,39].

Die Plasmazellvariante (10%) ist aggressiv, in ca. 90% multizentrisch auftretend und geht oft mit generalisierter Lymphadenopathie, Anämie, Polyneuropathie, Endokrinopathie oder einem Anstieg der Entzündungsparameter einher. Diese Variante findet man häufiger bei älteren Patienten. Klinisch findet man multiple in der Regel annähernd gleich große Knoten im Thorax, in der Axilla, im Retroperitoneum, im Mesenterium oder inguinal. Begleitend können eine Splenomegalie oder Aszites festgestellt werden. Als Beschwerden können Fieber, Schwitzen, Gewichtsverlust oder Müdigkeit auftreten. Die häufigsten pathologischen Laborbefunde sind Anämie, beschleunigte Erythrozytensenkung, polyklonale Hypergammaglobulinämie, Hypoalbuminämie, niedrige Eisen- und Ferritinwerte. Als Ursache der Symptome wird eine erhöhte Produktion von Interleukin 6 angenommen [4,21]. Im HR-CT findet man schlecht abgrenzbare zentrilobuläre Herde, dünnwandige Zysten, interlobuläre septale Verdickungen intrapulmonal, die manchmal mit einer interstitiellen lymphozytären Pneumonie assoziiert erscheinen [22–24]. Interessanterweise besteht ein höheres Risiko, an Gefäßtumoren zu erkranken.

Histologisch dominiert bei der Plasmazellvariante die follikuläre Hyperplasie mit großen Keimzentren umringt von umgeben von Schichten von reifen Lymphozyten. In diesen Keimzentren werden eine hohe Mitose-Rate sowie Makrophagen mit Kern-Resten nachgewiesen. Gleichzeitig findet man auch die vorher beschriebenen involuierten, zellarmen und durch Hyalinablagerungen teilweise infiltrierten oder vollständig durchsetzten Keimzentren. Zwischen den Follikeln findet man breite Schichten von Plasmazellen in einem unterschiedlichen Reifezustand, gelegentlich mit atypischen Formen oder doppelkernig. Zwischen den Plasmazellen werden auch Immunoblasten, plasmozytoide Zellen, Lymphozyten und gelegentlich Histiozyten nachgewiesen [5].

Die Differenzialdiagnose umfasst alle Mediastinaltumore, Lymphome, Infektionen (Syphilis, HIV), Lymphknotenveränderungen bei Sarkoidose, rheumatoider Arthritis etc. Differenzialdiagnos-




Dieses Dokument wurde zum persönlichen Gebrauch heruntergeladen. Vervielfältigung nur mit Zustimmung des Verlages.

tisch kann manchmal die Abgrenzung der angiofollikulären Lymphadenopathie von einem nodalen Marginalzonen-B-Zell-Lymphom, einem Mantelzell- Lymphom und einem follikulären Lymphom schwierig sein. Für derartige Problemfälle muss die immunophänotypische und genotypische Charakterisierung der lymphoiden Zellen unter anderem mit Charakterisierung der Verteilung von T-und B-Zellen erfolgen.

Bisher gibt es keine einheitliche Richtlinie für die Therapie dieser Form [38]. Die Letalitätsrate ist 50% und die durchschnittliche Überlebensdauer liegt bei 26 Monaten [39]. Die meisten Behandlungserfolge sind mit der Kombination Corticosteroide/hochdosierte Zytostatika erreicht worden [9,35,38,40,41]. Nishimoto und Mitarbeiter [42] berichten über gute Ergebnisse unter der Anwendung von humanized anti-IL-6 receptor antibody (rhPM-1), allerdings bei einer relativ kleinen Patientengruppe. Gleichzeitig kam es zu einer Besserung der, von den Autoren beobachteten, begleitenden Sekundäramyloidose. Es finden sich auch einzelne Berichte über Erfolge in der Therapie mit kombinierter Chemo-Radiotherapie [41], Chemotherapie mit autologer Stammzelltransplantation [38], Anwendung von hochaktiven Virostatika bei HIV-Patienten [13]. Die Behandlung nach dem CHOP-Schema scheint ohne Erfolg zu sein [38].

Bei den zwei in unserer Klinik behandelten Patienten handelte es sich um die prognostisch günstige isolierte hyalin-vaskuläre Form des Morbus Castleman. Beide Frauen wurden radikal operiert und sind fünf Jahre, beziehungsweise vier Monate rezidivfrei. Die Diagnose wurde erst anhand der histologischen Aufarbeitung der Operationspräparate gestellt.

Zusammenfassend handelt es sich bei dem Morbus Castleman um eine seltene proliferative Erkrankung der Lymphknoten mit einer isolierten und einer multizentrischen Form. Histologisch werden zwei Varianten unterschieden – die hyalin-vaskuläre und die Plasmazellvariante. Die isolierte Form ist radikal operabel, mit einer sehr guten Prognose.

Die Prognose der Plasmazellvariante ist insgesamt schlecht, die Mortalitätsrate beträgt 50%, die durchschnittliche Überlebenszeit 26 Monate [39]. Die Prognose ist noch wesentlich schlechter bei Assoziation mit einer Neuropathie [43]. Die häufigste Todesursache bei der multizentrischen Form sind Infektionen, Nierenversagen sowie maligne Tumoren (Kaposi-Sarkom, maligne Lymphome). Die multizentrische Form ist schwer zu behandeln, in der Regel mit hochdosierter Chemotherapie kombiniert mit Cortison. Bei HIV-Assoziation kann auch eine hochdosierte antivirale Therapie angewandt werden. Allerdings gibt es noch keine standardisierte Therapie für die Plasmazellvariante.

## Literatur


1 Castleman B, Iverson L, Mendez V. Lokalised mediastinal lymph node hyperplasia resembling thymona. Cancer 1956; 9: 822 – 830
2 Gaba AR, Stein RS, Sweet DL. Multicentric giant follicular lymph node hyperplasia. Am J Clin Pathol 1978; 69: 86 – 90
3 Nishimoto N, Sasai M, Shima Y et al. Improvement in Castleman's disease by humanized anti-interleukin-6 receptor antibody therapy. Blood 2000; 95: 56 – 61
4 Emile C, Danon F, Ferman JP et al. Castleman disease in POEMS syndrome with elevated interleukin-6. Cancer 1993; 71: 874
5 Ioachim HL, Ratech H. Castleman Lymphadenopathy. In: "Ioachims Lymph Node Pathology" (Hrsg: Ioachim HL). Lippinkott: Williams & Wilkins, 2002: 246 – 253
6 Frizzera G. Castleman's disease: more questions than answers. Hum Pathol 1985; 16: 202 – 205
7 Frizzera G, Banks PM, Massarelli G et al. A systemic lymphoproliferative disorder with morphologic features of Castleman's disease. Pathological findings in 15 patients. Am J Surg Pathol 1983; 7: 211 – 231
8 Oksenhendler E, Boulanger E, Galicier L et al. High incidende of Kaposi sarcoma-associated herpesvirus-related non-Hodgkin lymphoma in patients with HIV infection and multicentric Castleman disease. Blood 2002; 99: 2331 – 2336
9 Bollen JM, Polstra AM, Kuyl AC van der et al. Multicentric Castleman's disease and Kaposi's sarcoma in a cyclosporin treated, HIV-1 negative patient: case report. BMC Blood Disorders 2003; 3: 3, doi: 10.1186/1471-2326-3-3, http://www.biomedcentral.com/1471-2326/3/3
10 Ioachim HL. "Pathology of AIDS" (Hrsg: Ioachim HL) JB Lippinkott Co, 1989
11 Coty PC, Astrow A, Gallinson D et al. A single institution's experience treating castlemans disease in HIV positive patients. Abstract 2485, 39th ASCO. Chicago, IL/USA, 2003
12 Oksenhendler E, Duarte M, Soulier J et al. Multicentric Castleman's disease in HIV infection: a clinical and pathological study of 20 patients. AIDS 1996; 10: 61 – 67
13 Zietz C, Bognertein JR, Goebel FD et al. An unusual cluster of cases of Castleman's disease during HAART for AIDS. N Engl J Med 1999; 340: 1923 – 1924
14 Abdel-Reheim FA, Koss W, Rappaport ES et al. Coexistence of Hodgkin's disease and giant lymph node hyperplasia of the plasmacell type (Castleman's disease). Arch Pathol Lab Med 1996; 120: 91 – 96
15 Soubrier MJ, Dubost J-J, Sauvezie BJM. POEMS syndrome: a study of 25 cases and a review of the literatur. Am J Med 1994; 97: 543 – 553
16 Rehmus W, Kimball AB. POEMS Syndrome. http://www.emedicine.com/derm/topic771.htm#section~introduction,
17 Hinaut R, Elhadad R, Galet B et al. Castleman's disease with thoracic localization. Apropos of a case with x-ray computed tomography. Review of the literature. J Radiol 1987; 68: 555 – 558
18 Khan J, Sinner W von, Akhtar M et al. Castleman's disease of the chest. Magnetic resonance imaging features. Chest 1994; 105: 1608 – 1610
19 Bragg DG, Chor PJ, Murray KA et al. Lymphoproliferative disorders of the lung: histopathology, clinical manifestations, and imaging features. Am J Roentgenol 1994; 163: 273 – 281
20 Johkoh T, Muller NL, Ichikado K et al. Intrathoracic multicentric Castleman disease: CT findings in 12 patients. Radiology 1998; 209: 477 – 481
21 Ferrozzi F, Tognini G, Spaggiari E et al. Focal Castleman disease of the lung: MRI findings. Clin Imaging 2001; 25: 400 – 402
22 Frizzera G, Banks PM, Massarelli G et al. A systemic lymphoproliferative disorder with morphologic features of Castleman's disease. Pathological findings in 15 patients. Am J Surg Pathol 1983; 7: 211 – 231
23 Epstein DM, Glickstein MF. Pulmonary lymphoproliferative disorders. Radiol Clin North Am 1989; 27: 1077 – 1084
24 Saito K, Morita M, Enomoto K. Bronchiolitis obliterans with pemphigus vulgaris and Castleman's disease. of hyaline-vascular type: an autopsy case analyzed by computer-aided 3-D reconstruction of the airway lesions. Hum Pathol 1997; 28: 1310 – 1312
25 Chin AC, Stich D, White FV et al. Paraneoplastic pemphigus and bronchiolitis obliterans associated with a mediastinal mass: A rare case of Castleman's disease with respiratory failure requiring lung transplantation. J Pediatr Surg 2001; 36: E22






Dieses Dokument wurde zum persönlichen Gebrauch heruntergeladen. Vervielfältigung nur mit Zustimmung des Verlages.

[26] Sun H, Wang R, Bin H et al. Localized Castleman disease with paraneoplatic pemphigus and pulmonary involvement: clinical features and histopathology. Zhonghua Yi Xue Za Zhi 2002; 82: 530 – 533
[27] Iyonaga K, Ichikado K, Muranaka H et al. Multicentric Castleman's disease manifesting in the lung: clinical, radiographic, and pathologic findings and successful treatment with corticosteroid and cyclophosphamide. Intern Med 2003 Feb; 42: 182 – 186
[28] Nicolosi AC, Almassi GH, Komorowski R. Cardiac tamponade secondary to giant lymph node hyperplasia (Castleman's disease). Chest 1994; 105: 637 – 639
[29] Hsiao CJ, Hsu MM, Lee JY et al. Paraneoplastic pemphigus in association with a retroperitoneal Castleman's disease presenting with a lichen planus pemphigoides-like eruption. A case report and review of literature. Br J Dermatol 2001; 144: 372 – 376
[30] Begemann H, Rastetter J. Benignes angiofollikuläres Lymphom. In: "Klinische Hämatologie" (Hrsg: Begemann H, Rasteter J). Thieme-Verlag, 1993: S. 661
[31] Keller AR, Hochholzer L, Castleman B. Hyaline-vascular and plasma-cell types of giant lymph node hyperplasia of the mediastinum and other mediastinum and other locations. Cancer 1972; 29: 670 – 683
[32] Ng S-H, Ko S-F, Lin J-W et al. Paracardiac pleural Castleman disease: radiographic and MR findings. Br J Radiol 2004; 77: 433 – 435
[33] Diebold J, Bientz M, Daussy M. Hyperplasie lymphoide angiofolliculaire de localisation mediastinale. Étude en immunofluorescence directe. Rev Fr Mal Respir 1976; 4: 373 – 378
[34] Iglesias L, Fuentes J, Ruiz M et al. The heterogeneity of Castleman disease. Report of treatment and outcome of five cases. Proc Am Soc Clin Oncol 2003; 22: 605
[35] Shahidi H, Myers JL, Kvale PA. Castleman's disease. Mayo Clin Proc 1995; 70: 969 – 977
[36] Sarrot-Reynauld F. Castleman's disease. Orphanet Encyclopedia. http://www.orpha.net/data/patho/GB/uk-castleman.pdf, August 2001
[37] Muller A, Franzen C, Klussmann P et al. Human herpesvirus type 8 in HIV-infected patients with interstitial pneumonitis. J Infect 2000; 40: 242 – 247
[38] Akimoto Y, Ishiyama T, Kawakami K et al. Multicentric Castleman's disease with lymphoid interstitial pneumonia died of aggressive course with adult respiratory distress syndrome. Rinsho Ketsueki 1995; 36: 742 – 748
[39] Mizuno I, Murayama T, Obayashi C et al. Multicentric Castleman's disease with lymphoid interstitial pneumonia and polyneuropathy. Rinsho Ketsueki 1998; 39: 593 – 599
[40] Advani R, Warnke R, Rosenberg S et al. Treatment of multicentric Castleman's disease complicated by the development of non-Hodgkin's lymphoma with high-dose chemotherapy and autologous peripheral stem-cell support. Ann Onc 1999; 10: 1207 – 1209
[41] Bowne WB, Lewis JJ, Filippa DA et al. The management of unicentric and multicentric Castleman's disease. A report of 16 cases and a review of the literature. 50th Annual Cancer Symposium of the Society of Surgical Oncology. Chicago, Illinois, 21 March 1997
[42] Nishimoto N, Sasai M, Shima Y et al. Improvement in Castleman's disease by humanized anti-interleukin-6 receptor antibody therapy. Blood 2000; 1: 56 – 61
[43] Straus D, Krown S, Hennesey NP. Kaposi's Sarcoma and Multicentric Castleman's Disease: An Update on KSHV/HHV-8 and Targeted Therapies. The PRN Notebook 1999; 4: 5 – 9





Dieses Dokument wurde zum persönlichen Gebrauch heruntergeladen. Vervielfältigung nur mit Zustimmung des Verlages.