# Silikose oder chronische obstruktive Bronchitis/ Emphysem als entschädigungspflichtige Berufskrankheit?

X. Baur

***Silicosis or Chronical Obstructive Bronchitis/Emphysema as Compensatory Occupational Disease***




## Zusammenfassung

Es wird über einen 73 Jahre alt gewordenen Patienten berichtet, der als Nichtraucher nach 15-jähriger untertägiger Beschäftigung im Steinkohlenbergbau eine chronische Bronchitis entwickelte. Etwa drei Jahrzehnte später kam es zu einer manifesten COPD bei gleichzeitigem Nachweis einer Silikose. Unfallversicherungsseitig wurde die Silikose als Versicherungsfall, nicht aber als Rentenfall anerkannt. Die medizinisch-wissenschaftliche Literatur, die in die Festlegungen im Berufskrankheitenrecht Eingang fand, widerlegt die vorgebrachte ablehnende Begründung, dass gering- bis mittelgradig gestreute Silikosen Funktionsbeeinträchtigungen von Lunge und/oder Herz-Kreislaufsystem noch nicht erwarten lassen. Es wurde daher die Anerkennung und die Entschädigung einer BK 4101 (Quarzstaublungenerkrankungen, Silikose) gegenüber der eine Zusammenhangsbegutachtung anfordernden Sozialgerichtsbarkeit vorgeschlagen.

## Abstract

We report on a 73-year-old man, who developed chronical bronchitis after 15 years of working as a coal miner. About 3 decades later a manifest COPD, and additionally a silicosis, were diagnosed. The silicosis was rated as an accepted case for the hazard insurance, but not as a reason for pension. The reasoning for the declining of pension for the applicant is refuted by the literature which defines occupational diseases and is generally accepted by the legislation. In this case the insurance argued that in low- to medium-grade spread of silicosis functional deficits of the lung and/or the cardio-vascular system are not to be expected. Thus the recognition and recompensation of a BK 4101 (grinders' disease, silicosis) was proposed, in contrast to the social court which demanded an expert's opinion on causality.




## Einleitung

Steinkohlenbergleute sind bezüglich einer Silikose (BK 4101) und einer chronischen obstruktiven Bronchitis/eines Emphysems (BK 4111) gefährdet. Dabei können lange Latenzzeiten zwischen der untertägigen Tätigkeit und einer erkrankungsbedingten Leistungseinschränkung auftreten. Für die Zusammenhangsbegutachtung ist es in solchen Fällen wichtig, auch auf klinisch nicht im Vordergrund stehende Brückensymptome, z. B. eine chronische Bronchitis, zu achten. Das vorliegende Beispiel, zu dem es eine Vielzahl von Parallelen gibt, weist auch auf die Problematik der Abgrenzung der beiden Berufskrankheiten und die Schwierigkeit der Festlegung des Beginns einer relevanten Funktionseinschränkung (MdE) bei über weite Phasen fehlenden ärztlichen Befunden hin.

**Institutsangaben**
Ordinariat und Zentralinstitut für Arbeitsmedizin, Universität Hamburg

**Korrespondenzadresse**
Prof. Dr. med. Xaver Baur · Ordinariat und Zentralinstitut für Arbeitsmedizin · Universität Hamburg · Seewartenstraße 10 · 20459 Hamburg · E-mail: baur@uke.uni-hamburg.de

**Eingang:** 30. August 2005 · **Nach Revision akzeptiert:** 22. Dezember 2005

**Bibliografie**
Pneumologie 2006; 60: 235–240 © Georg Thieme Verlag KG Stuttgart · New York
DOI 10.1055/s-2005-919141
ISSN 0934-8387

Dieses Dokument wurde zum persönlichen Gebrauch heruntergeladen. Vervielfältigung nur mit Zustimmung des Verlages.

## Anamnese

### Klinische Anamnese

Eine eingehende Krankheitsanamnese des Anfang 2003 verstorbenen Patienten ist den Akten nicht zu entnehmen. Deshalb wurden getrennt telefonisch zwei Fremdanamnesen, nämlich von der Ehefrau und der Tochter, erhoben. Diese bestätigten übereinstimmend, dass bei dem früher gesunden Mann seit Ende seiner Tätigkeit im Steinkohlenbergbau 1965 ein chronischer Husten mit Auswurf im Sinne der WHO-Definition der chronischen Bronchitis vorlag. Sowohl in diesen Fremdanamnesen als auch in vorliegenden ärztlichen Berichten wird ab 1995 auf einen progredienten Verlauf der Atembeschwerden (Symptome einer chronischen obstruktiven Bronchitis mit wiederholten Exazerbationen, Belastungs-Luftnot, zuletzt auch Luftnot in Ruhe) hingewiesen. Anfang Juni 1999 war wegen Verschlimmerung dieser Symptome bei neu aufgetretenen Herzrhythmusstörungen (Vorhofflimmern) eine stationäre Krankenhausbehandlung erforderlich. Ab Frühjahr 2001 waren nur noch minimale körperliche Anstrengungen möglich. Im Mai und Juni 2001 kam es abermals zu einer stationären Behandlung. In der Folgezeit bestand bei Zunahme der intermittierend fieberhaften Atemwegsinfekte eine weitgehende Abhängigkeit vom Sauerstoff-Konzentrator. Anfang 2002 trat eine erneute Verschlechterung mit zunehmenden Beinödemen und Orthopnoe ein. Im Herbst 2002 reduzierte sich der Allgemeinzustand unter dem Bild eines Apoplexes nochmals. Am 12. 1. 2003 verstarb der in den letzten Lebensmonaten bettlägerige Patient.

### Berufsanamnese und Confounder

Der 1929 geborene Versicherte war von 1951 bis 1965 als Schlepper und Hauer im Steinkohlenbergbau auf zwei verschiedenen Zechen des Ruhrgebiets unter Tage tätig. Danach arbeitete er bis 1990 als Lkw-Fahrer. Die kumulative Feinstaubdosis im Steinkohlenbergbau veranschlagte die Bergbau-BG mit 145,34 Feinstaubjahren.

## Ärztliche Untersuchungsbefunde

Befunde von während oder nach der Tätigkeit im Steinkohlenbergbau durchgeführten arbeitsmedizinischen Vorsorgeuntersuchung (Gesundheitsschutz-Bergverordnung) standen nicht zur Verfügung.

Am 5. 6. 1999 wurde ärztlicherseits erstmals die Diagnose chronische obstruktive Bronchitis/Lungenemphysem gestellt. Damals wiesen die Blutgase und die Lungenfunktionsprüfung bereits eine ausgeprägte respiratorische Partialinsuffizienz, ein Lungenemphysem und – trotz Therapie – eine Einschränkung der 1-Sekunden-Kapazität aus. Spätere Untersuchungen bestätigten diese Befunde.

In den Akten befinden sich im Einzelnen folgende ärztliche Befunde und Messwerte:

- 8/1995 Angabe des Hausarztes: erstmalige Untersuchung und Behandlung wegen Atemnot und Bronchopneumonien.
- 6/1999 Angabe des Hausarztes: auskultatorisch Giemen und Brummen.
- 5. 6. bis 19. 6. 1999 stationäre Behandlung: $P_{a,O_2}$, 50,8 mm Hg, $P_{a,CO_2}$ 41,2 mm Hg, Sauerstoffstättigung 86,3 %; nach 2 L $O_2$/min $P_{a,O_2}$ 66,3 mm Hg, $P_{a,CO_2}$ 40,9 mm Hg, Sauerstoffstättigung 93,5 %. Belastungs-EKG bis 75 W. Eingeschränkte 1-Sekunden-Kapazität.
- 13. 3. 2001 ambulante Untersuchung und Behandlung durch Facharzt: $P_{a,O_2}$ 51 mm Hg, nach 15 min 2 L $O_2$/min $P_{a,O_2}$ 59 mm Hg, Sauerstoffsättigung 88 %, Einschränkung der exspiratorischen Flussvolumenparameter ohne Besserung nach Bronchospasmolyse; $D_{L,CO}$ 45 % und $K_{CO}$ 48 % des Sollmittelwertes.
- 17. 5. bis 7. 6. 2001 stationäre Behandlung: mittelgradige Hypoxämie, mittelgradig erniedrigte absolute 1-Sekunden-Kapazität, geringe Lungenblähung, Hinweis auf Lungenemphysem, Verdacht auf beginnende bronchiale Instabilität.
- 22. 2. 2002 ambulante Untersuchung durch Facharzt: $R_t$ 0,22 kPa/L/s (Sollmittelwert 0,22 kPa/L/s), IGV 4,7 L (Sollmittelwert 3,13 L), RV 3,5 L (Sollmittelwert 2,59 L), VC 2,66 L (Sollmittelwert 3,77 L), $FEV_1$ 1,96 L (Sollmittelwert 3,13 L), $FEV_1$/VC 74 % (Sollmittelwert 74 %), $P_{a,O_2}$ 69,2 mm Hg (Sollmittelwert 76,7 mm Hg). (Sollmittelwerte der Spirometrie nach Brändli u. Mitarb. [1], der Bodyplethysmographie nach Matthys u. Mitarb. [2], das RV nach Quanjer u. Mitarb. [3] und des IGV nach Ulmer u. Mitarb. [4]).
- 5. 7. bis 11. 7. 2002 stationäre Behandlung: Fahrradergometrie bis 50 W möglich, Abbruch wegen Dyspnoe bei COPD.

Die konventionellen Röntgen-Thoraxaufnahmen belegten das Vorliegen einer leicht- bis mittelgradigen Silikose p/q 2/2 (ILO 1980 [5, 6]; Abb. **1**). Erstmalig findet sich in der BK-Anzeige vom 21. 6. 1999 diese Diagnose, wobei auf die zu Grunde gelegten Röntgen- und Lungenfunktionsbefunde vom 5. 6. 1999 verwiesen wurde.

Die am 6. 12. 2001 und 31. 1. 2002 durchgeführten Computertomographien des Thorax stützten die Diagnosen „Lungenemphysem in den Ober- und Mittelfeldern" („zum Teil großblasig"), „Silikose" („knotige interstitielle Verdichtungen") und „Pneumonie". Ab Frühjahr 2001 wurden während der rezidivierend aufgetretenen fieberhaften Atemwegsinfekte mit zeitweise stationärer Behandlung pneumonische Infiltrate dokumentiert.

Besondere Bedeutung kommt dem Sektionsbefund zu, welcher folgende Auffälligkeiten aufweist: Leichtgradige kleinknotige Anthrako-Silikose mit schweren chronischen bronchitischen Lungenveränderungen und fortgeschrittenem Emphysem, Unterlappen-betonte eitrig einschmelzende Bronchopneumonien; Zustand nach abgelaufenen kleineren Lungenembolien, Mischstaubgranulomatose der Lungenwurzellymphknoten und begleitende fibrinös-eitrige Pleuritis, chronisches Cor pulmonale mit deutlich dilatiertem rechten Ventrikel und rechtem Vorhof sowie rechtsseitiger Hypertrophie (Wandstärke 0,7 cm), Zeichen der chronischen Rechtsherzinsuffizienz mit relativer Trikusspitalklappeninsuffizienz und einer subakuten Stauungsleber, ferner eine generalisierte Arteriosklerose, eine Prostatahypertrophie mit Balkenharnblase und ein noch relativ frischer Hirninfarkt von 10 × 6,5 × 5 cm. Als Todesursache wurde in tabula die respiratorische Insuffizienz auf dem Boden einer komplexen Lungenerkrankung mit schwerer chronischer Bronchitis, Emphysem und Lungenentzündung gesehen.







Dieses Dokument wurde zum persönlichen Gebrauch heruntergeladen. Vervielfältigung nur mit Zustimmung des Verlages.

Abb. **1** Röntgenthoraxaufnahme vom Januar 2002.

Die Röntgenthoraxaufnahme p. a. vom Januar 2002 (Abb. **1**) weist vorwiegend im Bereich der beiden Mittel- und Unterfelder eine feine bis mittelgrobe Fleckelung und Tüpfelung sowie eine streifig-netzförmig verstärkte Lungengrundzeichnung auf (ILO 2000 p/q 2/2, ax). Vereinzelt sind auch kleine induriert wirkende Fleckschatten im rechten Oberfeld, strangförmige Streifenzeichnung vom rechten oberen Hiliuspol bis zur lateralen Thoraxwand ziehend nachweisbar. Die Lungenwurzeln sind beidseits betont. Das rechte Zwerchfell ist regelrecht gewölbt, medial etwas unscharf begrenzt. Der Zwerchfellrippenwinkel soweit einsehbar frei. Das linke Zwerchfell steigt nach lateral an, ist glatt begrenzt und mit der lateralen Thoraxwand breit adhärent.

## Bisherige Begutachtungen und BG-Bescheide

Am 21. 6. 1999 wurde die ärztliche Anzeige einer BK 4101 gestellt.

Laut Bescheid der BBG vom 29. 11. 2000 erfolgte die Anerkennung einer BK 4101 dem Grunde nach, die Gewährung einer Rente wurde jedoch mit folgender Begründung abgelehnt: „Eine zu entschädigende Berufskrankheit nach Nr. 4101 liegt vor, wenn Quarzstaublungenveränderungen zu einer Beeinträchtigung der Lungenfunktion und/oder des Herz-Kreislauf-Systems führen und hierdurch eine Minderung der Erwerbsfähigkeit in rentenberechtigendem Grade (in der Regel mindestens 20 v. H.) verursacht wird.
Die Röntgenfilme vom 6. 6. 1999 zeigen leichtgradige Quarzstaublungenveränderungen. Nach der Internationalen Staublungenklassifikation (ILO 1980) sind sie mit p/q 1/2 einzustufen. Die silikotischen Lungenveränderungen lassen eine Funktionsbeeinträchtigung von Lungen und/oder Herz-Kreislauf-System noch nicht erwarten.
Eine klinische Untersuchung (Begutachtung) ist bei diesem Befund nicht erforderlich.
Die Landesanstalt für Arbeitsschutz Nordrhein-Westfalen hat im Verwaltungsverfahren mitgewirkt (§ 9 Abs. 6 Sozialgesetzbuch VII, § 4 BKV).
Der Bescheid ergeht auf Beschluss des Rentenausschusses.“

Den Widerspruch des Versicherten wies die Bergbau-BG mit Bescheid vom 19. 11. 2002 mit folgender Begründung zurück: „Sie haben keinen Anspruch auf Zahlung einer Rente, weil die Quarzstaublungenveränderungen nicht zu einer Minderung der Erwerbsfähigkeit (MdE) führen und damit die Voraussetzungen für einen Rentenanspruch gemäß § 56 Sozialgesetzbuch (SGB) VII nicht erfüllt sind.
Nach dem Röntgenfilm vom 25. 1. 2002 liegen bei Ihnen Quarzstaublungenveränderungen der Kategorie p/q 2/2 vor. Es entspricht ärztlich-wissenschaftlichem Erkenntnisstand, dem die Rechtssprechung folgt, dass silikotische Lungenveränderungen beim Fehlen silikotischer Schwielen zumindest annähernd eine Streuung der Stufe 3 der ILO-Klassifikation erreichen müssen, um die Lungen- oder Herzkreislauffunktion beeinträchtigen zu können. Entsprechende silikotische Veränderungen sind bei Ihnen auch durch den neuen Röntgenfilm nicht nachgewiesen. Damit scheidet die Silikose als Ursache Ihrer Beschwerden aus.“

In einem Widerspruchsbescheid bzgl. der BK 4111 vom 9. 9. 2004 wird vor allem angeführt: „Es besteht weitgehend Einigkeit unter den medizinischen Sachverständigen, dass bei einem beschwerdefreien Intervall von mehr als 20 Jahren die chronische obstruktive Bronchitis oder das Lungenemphysem in der Regel nicht mehr auf die Staubeinwirkung unter Tage zurückgeführt werden kann und anlagebedingte oder außerberufliche Faktoren als Ursache immer wahrscheinlicher werden.“

Bisher eingeholte gutachterliche Stellungnahmen (jeweils nach Aktenlage):
- am 30. 7. 2001: Keine abschließende Beurteilung wegen unvollständiger Unterlagen (Gutachter A);
- am 18. 9. 2003: Es lagen eine chronische Bronchitis im Sinne der WHO, eine obstruktive Ventilationsstörung und ein Lungenemphysem vor. Silikotische Lungenveränderungen relevanten Ausmaßes bestanden nicht. Die CB-E war wesentliche Teilursache des Todes. Aktenkundig sicherer Beginn der CB-E ist der 5. 6. 1999, jedoch ist eine diesbezügliche berufliche Verursachung aufgrund der langen Latenzzeit von 30 Jahren nicht anzunehmen (Gutachter B);
- am 6. 12. 2004: Die arbeitsmedizinischen Voraussetzungen sind sowohl für BK 4101 als auch für 4111 gegeben; das Lungenemphysem ist wahrscheinlich Folge der beruflichen Belastung, die chronische obstruktive Bronchitis wegen der langen Latenzzeiten nicht (Gutachter C);
- am 14. 3. 2005: Keine BK 4111 wegen zu langer Latenzzeit (Gutachter B).

Eine gutachterliche Zusammenhangsbeurteilung mit persönlicher Anamneseerhebung und eingehender aktueller klinischer Untersuchung durch einen Gutachter ist der Aktenlage nicht zu entnehmen.



Dieses Dokument wurde zum persönlichen Gebrauch heruntergeladen. Vervielfältigung nur mit Zustimmung des Verlages.

## Aktuelle Gutachterliche Stellungnahme mit Darstellung der infrage kommenden Berufskrankheiten

**Zur BK 4111 „Chronische obstruktive Bronchitis oder Emphysem von Bergleuten unter Tage im Steinkohlenbergbau bei Nachweis der Einwirkung einer kumulativen Dosis von in der Regel 100 Feinstaubjahren [(mg/m$^3$) × Jahre]“**

Wie in der wissenschaftlichen Begründung zur BK 4111 [7] ausgeführt, sind die epidemiologischen Untersuchungen dahingehend kohärent, dass eine Dosis-Wirkungs-Beziehung zwischen der Staubbelastung im Steinkohlenbergbau und dem Auftreten von chronischer Bronchitis und Emphysem auch ohne Vorhandensein von radiologisch fassbaren silikotischen Lungenveränderungen besteht. Für die Beantwortung der Frage eines Zusammenhangs zwischen langjähriger Tätigkeit unter Tage im Steinkohlenbergbau mit einer kumulativen Feinstaubdosis von 100 [(mg/m$^3$) × Jahre] einerseits und chronischer obstruktiver Bronchitis oder Emphysem andererseits sind die geforderten Kriterien wie Assoziation, Konsistenz der Ergebnisse, zeitlicher Verlauf, Dosishäufigkeits- bzw. Dosis-Wirkungs-Beziehungen, Plausibilität und pathologisch-anatomische Resultate hinsichtlich der Kausalitätsbeurteilung statistisch erkannter Assoziation erfüllt. Auf die dabei zitierte Primärliteratur wird verwiesen.

**Zur BK 4101 „Quarzstaublungenerkrankung, Silikose“**

Das Merkblatt zur BK Nr. 4101 [8] fasst wie folgt zusammen:

„…Bronchitische Komplikationen bewirken eine obstruktive Ventilationsstörung… In fortgeschrittenen Stadien kommt es zu einer arteriellen Hypoxie (respiratorische Partialinsuffizienz) und Hyperkapnie (respiratorische Globalinsuffizienz). Es können echokardiographisch eine Druckerhöhung im kleinen Kreislauf, eine chronische Rechtsherzbelastung sowie klinisch das Vollbild eines Cor pulmonale nachweisbar sein… Chronische obstruktive Bronchitis, Lungenemphysem, Druckerhöhung im kleinen Kreislauf mit Cor pulmonale u. a. können Folge der Silikose sein.“

**Überlappung und Abgrenzung der BK 4111 und BK 4101**

Wie in den vorgenannten BK-Merkblättern/Begründungen sowie in der zu Grunde liegenden und darüber hinaus gehenden klinisch-wissenschaftlichen Literatur (Übersicht bei [9,10]) dargelegt, gibt es eine ausgeprägte Überlappung der beiden vorgenannten Krankheitsbilder. Beide gehen in der Regel mit einer chronischen obstruktiven Bronchitis und einem mehr oder weniger ausgeprägten Lungenemphysem einher. Der wesentliche Unterschied ist, dass die BK 4111 silikotische Lungenschatten in der konventionellen (wenig sensitiven) Röntgenthoraxaufnahme nicht fordert. Hierbei ist anzumerken, dass intra vitam mittels der konventionellen Röntgendiagnostik infolge zu geringer Sensitivität die nach langjähriger Quarzstaubexposition in Sektionsbefunden ganz überwiegend festzustellenden silikotischen Herde nicht detektiert werden [11 – 15]. Im vorliegenden Erkrankungsfall ist eine leicht- bis mittelgradig ausgeprägte Silikose seit 1999 dokumentiert (p/q 1/2, später 2/2).

**Zusammenfassende Darstellung der Lungenerkrankung einschließlich der diesbezüglichen ärztlichen Befunde**

Der über 15 Jahre im Steinkohlenbergbau unter den damals üblichen Bedingungen (hohe Grubenstaubbelastung; [16]) tätig gewesene Patient entwickelte gegen Ende dieses Beschäftigungszeitraums eine chronische Bronchitis im Sinne der WHO-Definition. Diese stellt ein Brückensymptom für die erst 30 Jahre später bei gleichzeitigem Nachweis einer Silikose der Streuungskategorie p/q 2/2 anamnestisch fassbare respiratorische Funktionseinschränkung dar. Es gibt keinen Hinweis, dass in der Zwischenzeit wesentliche weitere Belastungen und Risikofaktoren hinzugetreten waren. Die Anamnese, die radiologischen Befunde und die Lungenfunktionsdaten führten zur Diagnose einer chronischen obstruktiven Lungenkrankheit (Bronchitis), wobei ab 1999 Zeichen einer respiratorischen Insuffizienz, später auch eines Lungenemphysems mit Atemflusslimitierung dokumentiert wurden. Der weitere Verlauf war progredient und durch Bronchopneumonien, eine zunehmende respiratorische Insuffizienz und eine Rechtsherzinsuffizienz gekennzeichnet. Der Sektionsbefund bestätigte schließlich die klinischen Diagnosen und zeigte eine erheblich destruierte Lunge mit Silikose, Lungenemphysem, bronchopneumonischen Veränderungen und kleineren Lungenembolien; die komplexe Lungenerkrankung hatte letztendlich den Tod herbeigeführt.

**Wesentliche Ursache der schweren chronischen obstruktiven Lungenkrankheit**

Für die Genese der progredient verlaufenen chronischen obstruktiven Atemwegserkrankung kommen infrage:

1. Nikotinabusus,
2. idiopathische Genese,
3. rezidivierende, meist virale Bronchitiden,
4. die 15-jährige untertägige Belastung im Steinkohlenbergbau.

Zu 1.) Nach Aktenunterlage und Fremdanamnese scheidet Nikotinabusus als wesentliche Krankheitsursache aus.

Zu 2.) Ein idiopathischer Ursprung ist möglich, jedoch weniger wahrscheinlich, da dieser ohne Risikofaktoren selten ist. Im vorliegenden Fall ergaben sich weder in der Eigen- und Fremdanamnese noch serologisch (unauffällige Vorgeschichte, normaler Alpha 1-Antitrypsinspiegel) Hinweise auf heriditäre bzw. angeborene Störungen.

Zu 3.) Die frühere Anamnese ist bzgl. rezidivierender Atemwegsinfekte leer.

Zu 4.) Als wahrscheinlich ist die Verursachung durch die langjährige und intensive Belastung im Steinkohlenbergbau (145 Feinstaubjahre, leichte bis mittelgradige Silikose als Expositionsmarker) anzusehen.

Begründung hierzu:

Eine Reihe von Untersuchungen zeigt übereinstimmend, dass auch Steinkohlenbergleute mit gering bis mittelgradig gestreuter Silikose (Streuung 1/1 bis 2/3 nach ILO 1980 und 2000 [5,6,17,18]) eine messbare Funktionseinschränkung (restriktiv und/oder obstruktiv) und überhäufig das klinische Bild einer chronischen obstruktiven Lungenkrankheit aufweisen [19,20].

Nach Marine und Mitarb. [21] und Jacobsen [22] und der großen Chronischen Bronchitis-Studie der DFG [23] ist die Wahrscheinlichkeit einer chronischen obstruktiven Lungenkrankheit nach einer Belastung von 100 Feinstaubjahren im Steinkohlenbergbau







Dieses Dokument wurde zum persönlichen Gebrauch heruntergeladen. Vervielfältigung nur mit Zustimmung des Verlages.

etwa doppelt so hoch wie in der Allgemeinbevölkerung (bei Nichtrauchern von etwa 80 Feinstaubjahren; [24]). Im vorliegenden Fall lag die geschätzte Feinstaubdosis um etwa 50% über dieser Marke, wodurch sich bei den ermittelten Dosis-Wirkungs-Beziehungen ein etwa dreifach erhöhtes Risiko ableiten lässt. Diese Dosis-Wirkungsbeziehung existiert weitgehend unabhängig vom Schweregrad der Silikose im Röntgenbild. Fünfzig- bis sechzigjährige Steinkohlenbergleute weisen bereits bei unauffälligem Röntgen-Lungenbefund eine Verminderung der Vitalkapazität von 600 bis 800 ml und der 1-Sekunden-Kapazität von 350–640 ml auf [25–28]. Bei geringgradigen Silikosen sind die Funktionseinbußen etwa 10%, bei höhergradigen Silikosen etwa 20% höher als bei gleichaltrigen Bergleuten ohne radiologisch fassbare Veränderungen [25, 29, 30]. Vor diesem klinisch-wissenschaftlichen Hintergrund entspricht die stattgehabte Belastung von 145 Feinstaubjahren der „wesentlichen Bedingung", die zu der Erkrankung in eine besonders enge qualitative Beziehung tritt (Becker 2004 [30]).

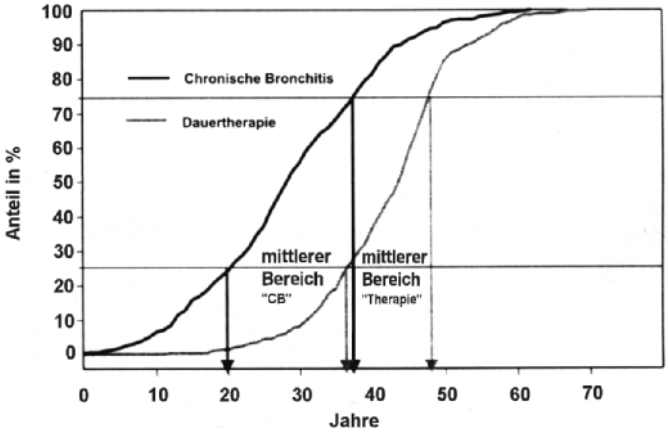


Abb. **2** Chronische Bronchitis und Atemwegstherapie in Bezug auf den Beginn der untertägigen Beschäftigung von 34 begutachteten Steinkohlebergleuten (Raucher und Nichtraucher).

**Zuordnung der chronischen obstruktiven Lungenkrankheit zu einer Berufskrankheit**

Die zweifelsfrei im vorliegenden Erkrankungsfall bestandene chronische obstruktive Lungenerkrankung des Steinkohlenbergmanns mit Lungenemphysem lässt sich im deutschen Berufskrankheitenrecht sowohl der BK 4101 (Quarzstaublungenerkrankung, Silikose) als auch der BK 4111 (Chronische obstruktive Bronchitis und/oder Emphysem von Bergleuten unter Tage im Steinkohlenbergbau bei Nachweis der Einwirkung einer kumulativen Dosis von in der Regel 100 Feinstaubjahren [(mg/m$^3$) × Jahre] zuordnen. Die Röntgenthoraxaufnahmen und der Sektionsbefund zeigten eindeutige silikotische Veränderungen, weshalb die BK 4101 definitionsgemäß zur Anwendung kam.

Analog einer großen Zahl gleichartiger Fälle wurde von Seiten des Unfallversicherungsträgers kein Begutachtungsverfahren initiiert (Begründung: „Die silikotischen Lungenveränderungen lassen noch keine Funktionsbeeinträchtigungen von Lungen- und/oder Herz-Kreislauf-System erwarten"). Die Anerkennung einer BK 4101 erfolgte nur dem Grunde nach; eine Rentenzahlung (MdE) bei weit fortgeschrittenem Krankheitsbild wurde abgelehnt und zwar mit der Standardformulierung: „Es entspricht der ärztlich-wissenschaftlichen Kenntnisstand, dem die Rechtsprechung folgt, dass silikotische Lungenveränderungen beim Fehlen silikotischer Schwielen zumindest annähernd eine Streuung der Stufe 3 der ILO-Klassifikation erreichen müssen, um die Lungen- oder Herz-Kreislauf-Funktion beeinträchtigen zu können." Letztere Aussage ist falsch. Wie oben angeführt, belegen vielmehr die nationalen und internationalen Studien übereinstimmend, dass nicht nur radiologisch höhergradige, sondern auch gering- und mittelgradige silikotische Befunde mit signifikanten Einschränkungen der Lungenfunktion in restriktiver und obstruktiver Hinsicht, einer chronischen obstruktiven Atemwegserkrankung und einem Emphysem assoziiert sind.

**Minderung der Erwerbsfähigkeit**

Eine offene Frage blieb die Festlegung des Beginns und die Staffelung einer rentenberechtigenden MdE. Die am 5. 6. 1999 erstmals objektivierte Lungenfunktionseinschränkung mit respiratorischer Partialinsuffizienz war zweifelsohne nicht erst an dem Tag der Befunderhebung entstanden, sondern hatte zu diesem Zeitpunkt bereits einen hierfür typischen langjährigen progredienten Verlauf. Sie steht mit der seit der Beschäftigung im Steinkohlenbergbau vorgelegenen chronischen Bronchitis in Verbindung, die – nach den fremdanamnestischen und ärztlichen Angaben – fortschritt und ab Anfang 1995 zu einer klinisch fassbaren Leistungseinschränkung führte. Derartig lange Latenzzeiten bis zur subjektiv wahr genommenen Leistungseinschränkung sind nicht ungewöhnlich. In eigenen Untersuchungen fanden sich nicht selten Latenzzeiten über 40 Jahre. Die detaillierte Auswertung der Daten von 34 begutachteten Steinkohlenbergleuten (BK 4111) ergab im Mittel sogar eine Latenzzeit zwischen Anlegedatum und Beginn der Behandlungsbedürftigkeit von ca. 45 Jahren. Dabei zeigte sich allerdings eine erhebliche Streuung (vgl. Abb. **2** aus: Huber et al. [32]).

Im vorliegenden Fall waren es 48 Jahre.

Der inkorporierte quarzhaltige Kohlengrubenfeinstaub unterhält lebenslang inflammatorische, sich zunehmend auch funktionseinschränkend auswirkende Prozesse in der Lunge.

Demnach wird die MdE wie folgt veranschlagt: Ab Anfang 1995 mit 20%, ab März 1999 mit 40% (erstmalige ärztliche Objektivierung einer bereits fortgeschrittenen chronischen obstruktiven Bronchitis und eines Lungenemphysems), ab März 2001 mit 50% (Verschlechterung der respiratorischen Insuffizienz), ab Mai 2001 mit 60% (Beginn pneumonischer Infiltrate), ab Anfang 2002 mit 80% (zunehmende Beinödeme, Orthopnoe, keine nennenswerte körperliche Belastung mehr möglich, fast ständig Sauerstoffgabe erforderlich).

## Resümee

Eine COPD des Steinkohlenbergmanns kann mit und ohne Silikose-typische Röntgenbefunde erst nach einer langjährigen Latenzzeit zu fassbaren Leistungseinschränkungen (MdE ≥ 20%) führen. Brückensymptome wie bronchitische Beschwerden weisen häufig auf den ursächlichen Zusammenhang hin. Der Ausschluss von Entschädigungen radiologisch geringgradiger Silikosen (wie es die Mörser Konvention vorgibt), sollte in Anbetracht



Dieses Dokument wurde zum persönlichen Gebrauch heruntergeladen. Vervielfältigung nur mit Zustimmung des Verlages.

der entgegengesetzten Literaturaussagen und der klinischen Erfahrungen verlassen werden. Jeder Einzelfall erfordert eine fundierte Zusammenbegutachtung mit detaillierter Berücksichtigung der Belastungsparameter und des Krankenhausverlaufs.

## Literatur


[1] Brändli O, Schindler C, Künzli N et al. Lung function in healthy neber smoking adults: reference values an lower limits of normal of s Swiss population. Thorax 1996; 51: 277 – 283

[2] Matthys H. Pneumologie. 2. Auflage. Springer-Verlag, 1988

[3] Quanjer PH, Tammeling GJ, Cotes JE et al. Lung volumes and forced ventilatory flows. Report working party standardization of lung function tests. European Community for Steel and Coal Official statement of the European Respiratory Society. J Eur Respir 1993; 6: 5 – 40

[4] Ulmer WT, Reichel G, Nolte D et al. Die Lungenfunktion. Stuttgart: Thieme-Verlag, 1991

[5] Richtlinien für die Anwendung der Internationalen Klassifikation des IAA von Pneumokoniosen-Röntgenfilmen. Überarbeitete Ausgabe 1980. Genf: Internationales Arbeitsamt, 1981

[6] Bohlig H, Hain E, Valentin H et al. Die Weiterentwicklung der Internationalen Staublungenklassifikation und ihre Konsequenzen für die arbeitsmedizinischen Versorgeuntersuchungen staubgefährdeter Arbeitnehmer (ILO 1980/Bundesrepublik). Prax Pneumologie 1981; 35: 1075 – 1154

[7] Bundesministerium für Arbeit, ed. Chronische obstruktive Bronchitis oder Emphysem von Bergleuten unter Tage im Steinkohlenbergbau bei Nachweis der Einwirkung einer kumulativen Dosis von in der Regel 100 Feinstaubjahren [(mg/m$^3$) x Jahre]. Wissenschaftliche Begründung zur Nr. 4111. BArbBl 1995; 10: 39ff

[8] Bundesministerium für Arbeit, ed. Quarzstaublungenerkrankung (Silikose). Merkblatt zur Berufskrankheit Nr. 4101 der Anlage zur Berufskrankheiten-Verordnung. BArbBl 1998; 4: 61 – 63

[9] Baur X. Fehlende Abgrenzbarkeit der Silikose (BK 4101) von der chronischen obstruktiven Bronchitis des Steinkohlenbergmanns (BK 4111). Atemw-Lungenkrkh 2003; 29: 125 – 129

[10] Baur X. Auswirkungen der Belastungen unter Tage im Steinkohlenbergbau auf die Lunge. Pneumologie 2004; 58: 107 – 115

[11] Ruckley VA, Fernie JM, Chapman JS et al. Comparison of radiography appearances with associated pathology and lung dust content in a group coalworkers. Br J Ind Med 1984a; 41: 459 – 467

[12] Ruckley VA, Gauld SJ, Chapman JS et al. Emphysema and dust exposure in a group of coal workers. Am Rev Respir Dis 1984b; 129: 528 – 532

[13] Vallyathan V, Brower PS, Green VHY et al. Radiographic and pathologic correlation of coal workers pneumoconiosis. Am J Resp Crit Care Med 1996; 154: 741 – 748

[14] Vallyathan V, Green FHY, Brower PS et al. The role of coal mine dust exposure in the development of pulmonary emphysema. Inhaled Particles VIII. Ann Occup Hyg 1997; 41: 352 – 357

[15] Leigh J, Driscoll TR, Cole BD et al. Quantitative relation between emphysema and lung mineral content in coalworkers. Occup Environ Med 1994; 51: 400 – 407

[16] Bauer HD. Staubjahre BIA-Report 7/95. Hauptverband der gewerblichen Berufsgenossenschaften. Sankt Augustin, 1995

[17] ILO. Guidelines for the Use of the ILO international classification of radiographs of pneumoconioses. 2000 edition. Geneva: International Labour Office, 2002 (Occupational Saftey and Health Series No. 22 [Rev 2000]),

[18] Hering KG, Jacobsen M, Bosch-Galetke E et al. Die Weiterentwicklung der internationalen Staublungenklassifikation – von der ILO 1980 zur ILO 2000 und zur ILO 2000/Version Bundesrepublik Deutschland. Pneumologie 2003; 57: 576 – 584

[19] Baur X, Köhler D, Voshaar T. Positionspapier der Deutschen Gesellschaft für Pneumologie zur Begutachtung der Silikose. Pneumonologie 2005; 59: 549 – 553

[20] Baur X. Editorial, Positionspapier zur Begutachtung der Silikose. Pneumologie 2005; 59: 521 – 522

[21] Marine WM, Gurr D, Jacobsen M. Clinically important respiratory effects of dust exposure and smoking in British coal miners. Am Rev Respir Dis 1988; 137: 106 – 112

[22] Jacobsen M. Relative risks, supplementary notes from Dr. M. Jacobsen on dust exposure, smoking and bronchitis in coalminers. Mitteilung des BMA, 1994

[23] Deutsche Forschungsgemeinschaft (DFG). Steinkohlengrubenstaub. In: Greim H. Gesundheitsschädliche Arbeitsstoffe. Toxikologisch-arbeitsmedizinische Begründungen von MAK-Werten. Weinheim: Wiley-VCH, 1998: 1 – 51

[24] Baur X, Hillenbach C, Degens P. Literaturstudie: Chronische Bronchitis und Emphysem – eine Berufskrankheit der Bergleute? Bochum: Eigenverlag, Berufsgenossenschaftliches Forschungsinstitut für Arbeitsmedizin, 1994

[25] Smidt U. Distribution of inhaled air in coal workers with and silicosis. Rew Inst Hyg Mines (Hasselt) 1974; 29: 72 – 84

[26] Ulmer WT, Reichel G, Roeske G et al. Klinische und funktionsanalytische Untersuchungen bei Bergleuten mit und ohne Silikose im Vergleich zu nichtstaubexponierten Arbeitern. Int Arch Gewerbepath Gewerbehyg 1967; 23: 32 – 48

[27] Carstens M, Brinkmann HJ, Lange A et al. Beiträge zur Pathophysiologie der Staublungenkrankheit im Bergbau. III. Mitt Arch Gewerbepath Gewerbehyg 1958; 16: 459 – 477

[28] Collins HP, Jacobsen M, Dick JA et al. Irregularly shaped small shadows on chest radiographs, dust exposure, and lung function in coalworkers pneumoconiosis. Br J Ind Med 1988; 45: 43 – 55

[29] Koskinen H. Symptoms and clinical findings in patients with silicosis. Scand J Work Environ Health 1985; 11: 101 – 106

[30] Becker P. Theorie der wesentlichen Bedingung im Sozialrecht und im BK-Recht. In: Becker P. Gesetzliche Unfallversicherung. Arbeits- und Wegeunfälle, Berufskrankheiten. München: dtv, (Beck-Rechtsberater), 2004: 34ff

[31] Reichel G. Die Bedeutung der beruflichen Staubbelastung unter Tage für die Entwicklung der obstruktiven Atemwegserkrankungen. Atemwegs-Lungenkrkh 1989; 15: 471 – 475

[32] Huber H, Degens PO, Papenfuss F et al. Auswertung der anamnestischen Angaben von 389 Bergleuten mit Verdacht auf eine BK-Nr. 4111. In: Rettenmeier AW, Feldhaus C, eds. Arbeitsmedizinische Gefährdungsbeurteilung: Individual- und Gruppenprävention. Dokumentationsband über die 39. Jahrestagung der Deutschen Gesellschaft für Arbeitsmedizin und Umweltmedizin e.V. Wiesbaden, Fulda: Rindt, 1999: 135 – 140






Dieses Dokument wurde zum persönlichen Gebrauch heruntergeladen. Vervielfältigung nur mit Zustimmung des Verlages.