D. Kiefl
J. Bargon

Alveolarproteinose – Therapieansatz mittels modifizierter BAL

Alveolar proteinosis – Therapy Concept with a Modified BAL

Zusammenfassung

Hintergrund/Patienten: Bei 2 Patienten (männl. 48 J. und 35 J.) mit gesicherter primärer Alveolarproteinose wurde die Indikation zur therapeutischen Lavage gestellt. Die Standardmethode ist die Spülung einer Lunge mit bis zu 50 l Flüssigkeit. **Methode:** Wir wählten eine modifizierte Therapie mittels der so genannten „Ambu-Lavage". Bei der von Kronenberger u. Mitarb. beschriebenen Methode wird initial die zu lavagierende Lunge mit warmer (37 C) NaCl-Lösung aufgefüllt (Menge 1 l). Dann wird diese Flüssigkeit mittels Ambu-Beutel für ca. 3 min verquirlt und abgelassen. Es folgen weitere Zyklen mit 500 ml Spülflüssigkeit bis zum Erreichen der Gesamtmenge von 5 l. Insgesamt wurde jede Lungenhälfte 2–3-mal lavagiert. Die Proteinkonzentration jeder Spülfraktion wurde bestimmt. **Ergebnisse:** Beide Patienten tolerierten die in Narkose mit Doppellumentubus durchgeführten Therapiesitzungen gut. Es kam zu keinerlei Komplikationen. Die Lungenfunktionsprüfungen und die Blutgase konnten signifikant gebessert werden. Subjektiv besserte sich die anfänglich bestehende Belastungsdyspnoe. **Schlussfolgerung:** Diese Kasuistik zeigt 2 Fälle von Alveolarproteinose, die mit der „Ambu-BAL" adäquat behandelt wurden, die zeitlich deutlich weniger aufwendig ist als die üblicherweise durchgeführte Lavage.

Abstract

Background/Patients: This report is about two patients (male, 48 and 35 years old) with a primary alveolar proteinosis where the indication for therapeutic lavage was given. The standard is lavage with up to 50 litres fluid. **Methods:** We preferred a modified therapy with the so called "ambu-lavage". With this kind of Lavage, first described by Kronenberger et al., one lung is filled with one litre warm (37 C) NaCl-fluid. Then this fluid is mixed up with an ambu-bellows for three minutes and then the fluid is removed of the lung. More cycles with 500 ml fluid follow until the lung is lavaged with five litres. In summary every lung was lavaged two to three times. The protein concentration was checked in every lavage portion. **Results:** Both patients tolerated these procedures well, in anaesthesia with a double-lumen-tube. There were no complications. The pulmonary function test and blood-gas-analysis could be improved significantly. Dyspnoea disappeared. **Conclusion:** This case-report shows two cases of alveolar-proteinosis which were treated well with the "ambu-lavage" which takes less time than the standard-lavage.

Einleitung

Die primäre Alveolarproteinose wurde erstmals von Rosen u. Mitarb. 1958 beschrieben [1]. Hierbei handelt es sich um eine diffuse Lungenerkrankung mit einer Akkumulation von Phospholipoproteinen in den Alveolen. Eine sekundäre Ursache, wie die Inhalation von Chemikalien, kann vorkommen. Des Weiteren gibt es kongenitale Formen der Alveolarproteinose.

Institutsangaben
St. Elisabethen-Krankenhaus, Medizinische Klinik (PD Dr. med. J. Bargon), Frankfurt

Korrespondenzadresse
PD Dr. med. Joachim Bargon · St. Elisabethen-Krankenhaus · Medizinische Klinik · Ginnheimer Straße 3 · 60487 Frankfurt · E-mail: bargon@em.uni-frankfurt.de

Eingang: 13. September 2005 · **Nach Revision akzeptiert:** 8. Februar 2006

Bibliografie
Pneumologie 2006; 60: 355–359 © Georg Thieme Verlag KG Stuttgart · New York
DOI 10.1055/s-2006-932199
ISSN 0934-8387

Dieses Dokument wurde zum persönlichen Gebrauch heruntergeladen. Vervielfältigung nur mit Zustimmung des Verlages.

Epidemiologisch ist die Erkrankung äußerst selten; die Inzidenz wird auf 1 : 2 Millionen geschätzt, wobei Männer im Verhältnis 3 : 1 häufiger betroffen zu sein scheinen [2 – 4]. Die Mehrzahl der Alveolarproteinose-Patienten sind Raucher [1, 5]. Eine Altershäufung ist mit über 80 % der Fälle in der dritten und vierten Lebensdekade dokumentiert [2 – 4].

Die sich manifestierenden klinischen Zeichen wie Dyspnoe, meist unter Belastung, seltener in Ruhe, und Husten sind eher unspezifisch [1, 4 – 7]. Bei der klinischen Untersuchung fallen inspiratorisches Knistern und Zeichen der Sauerstoffmangelversorgung wie z. B. Zyanose und Uhrglasnägel (in 30 % der Patienten) auf; letztgenannte aber erst in einem fortgeschrittenen Krankheitsstadium [1, 5, 7 – 9]. Im Labor können erhöhte Werte für LDH, Tumormarker, Glykoprotein KL-6 und die Surfactantproteine A und D festgestellt werden [10 – 16]. Im Lungenfunktionstest zeigt sich meist eine restriktive Funktionsstörung mit einer Reduktion der Diffusionskapazität [5]. Eine respiratorische Partialinsuffizienz mit einem Abfall des pO_2 unter Belastung rundet das klinische Bild ab [2 – 4, 17]. Dies wird mit einer großen Anzahl von nicht ausreichend ventilierten Alveolen, welche mit Lipoproteinen gefüllt sind und somit nicht an der Oxygenierung des Blutes teilnehmen können, erklärt [5].

Im Röntgen-Thorax zeigen sich unspezifische Veränderungen [18]. Die Akkumulation von Phospholipoproteinen in den Alveolen führt zu Infiltraten, welche meist beidseitig und mit unterschiedlichen bildmorphologisch ausgeprägten Stadien auftreten. Diese sind nicht proportional zur klinischen Symptomatik [19, 20]. Das Verteilungsmuster dieser Verdichtungen kann von perihilär (Fledermaus-Zeichen) [1, 4] bis hin zu peripheren basalen Veränderungen reichen [20, 21]. In den Abb. **1** und **2** sind Röntgen-Thoraxbefunde von Patient 1 vor und nach der Therapie zu sehen.

Mittels CT sind einige bildmorphologische Veränderungen zu diagnostizieren. Insbesondere sind hier Milchglasmuster und verdickte Interlobärsepten in geografischer Verteilung zu nennen [22]. Die Verdichtungsareale muten häufig „pflastersteinartig“ an („crazy-paving“-Muster) [23]. Die Abb. **3** zeigt einen CT-morphologischen Befund des Patienten 1 bei primärer Alveolarproteinose. Die CT zur alleinigen Diagnostik der Erkrankung ist nicht ausreichend.

In der bronchoalveolären Lavage wird meist eine milchig trübe Spülflüssigkeit bei der Spülung des betroffenen Segmentes gefunden [24]. Durch zytologische Färbemethoden (PAS, GIEMSA) können die charakteristischen Phospholipoproteine in der BAL lichtmikroskopisch dargestellt werden. In der Histologie findet man klassischerweise in der PAS-Färbung rosa darstellende, lipoproteinreiche Substanz [1].

Zur Therapie der Alveolarproteinose wurden bisher verschiedene Wege beschritten.

Weit verbreitet ist momentan die Lungen-Lavage in diversen Modifikationen als Therapie der Wahl. Hier sind die Verbesserung der Belastungsdyspnoe, [2] objektive Verbesserungen der Lungenfunktionstests und der Oxygenierung des Blutes [4] zu nennen. Durch die Lavage können Verbesserungen der Makro-

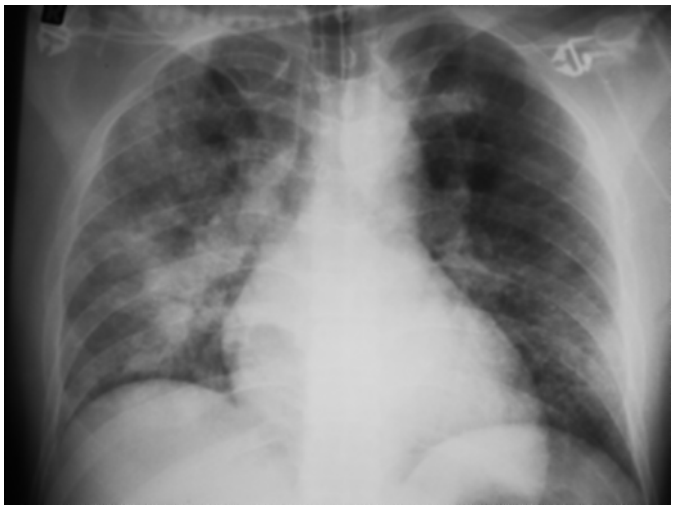

Abb. **1** Röntgen-Thorax von Patient 1 mit Alveolarproteinose am Anfang der Therapiesitzungen.

Abb. **2** Röntgen-Thorax des Patienten in Abb. **1** nach Ende der Therapie mittels „Ambu-Lavage“.

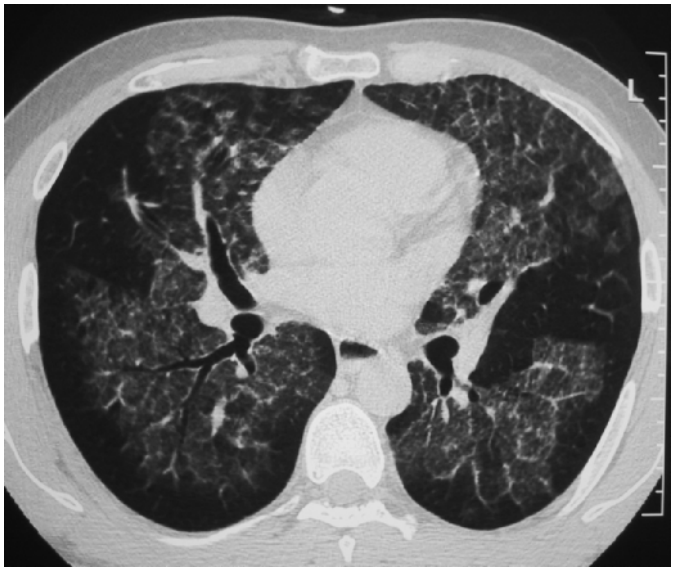

Abb. **3** Darstellung einer CT-Thoraxuntersuchung bei primärer Alveolarproteinose.

Dieses Dokument wurde zum persönlichen Gebrauch heruntergeladen. Vervielfältigung nur mit Zustimmung des Verlages.

phagenfunktionen erreicht werden [25]. Des Weiteren ist eine Abnahme von opportunistischen Erkrankungen beobachtet worden [26]. Die Indikation zur Therapie der Alveolarproteinose mittels Lungen-Lavage ist in der Einschränkung des täglichen Lebens der Patienten aufgrund von Dyspnoe zu sehen.

Patienten und Methode

Über zwei männliche Patienten im Alter von 48 (Patient 1) und 35 (Patient 2) Jahren wird berichtet. Beide Patienten waren Raucher mit 23 py bzw. 16 py. Eine weitere Risikostoffexposition konnte jeweils nicht nachgewiesen werden. In der initialen Klinik fanden sich Dyspnoe, verstärkt unter Belastung, und eine allgemeine Leistungsminderung. Durch das Zusammenspiel der im oberen Abschnitt genannten diagnostischen Mittel konnte jeweils die Diagnose einer primären Alveolarproteinose gestellt werden.

Als Therapie wurde eine von Schröter und Kronenberger als abstract vorgestellte modifizierte BAL, die „Ambu-Lavage", durchgeführt [27].

Nach Intubation mittels Doppellumentubus und Einleitung einer Vollnarkose wird bei dieser Methode in Seitenlage (Pat. liegt auf der zu spülenden Seite) initial die zu lavagierende Lunge mit warmer (37 C) NaCl-Flüssigkeit komplett aufgefüllt (Menge 1 – 2 l). Dann wird an den Tubus der gefüllten Lunge ein Ambu-Beutel angeschlossen und die Lunge 3 Minuten lang bebeutelt und dabei die Flüssigkeit in der Lunge „verquirlt", und danach abgelassen. Es folgen weitere Zyklen mit 500 ml Spülflüssigkeit (ebenfalls warme NaCl-Lösung) bis zum Erreichen der Gesamtmenge von 5 l. Nach 5 l Spülung war die rücklaufende Flüssigkeit in allen Sitzungen klar. Insgesamt wurde jede Lungenhälfte 2 – 3-mal lavagiert. Die Proteinkonzentration jeder Spülfraktion wurde mit der Biuret-Methode bestimmt, was in der Routine nicht zwingend notwendig ist, da man sich an hierbei auch am Aussehen der klar werdenden zurücklaufenden Flüssigkeit orientieren kann. Es folgte eine Nachbeatmungsphase von ca. 2 Std. auf der Intensivstation zur Überwachung. Danach erfolgt die Extubation des Patienten.

Ergebnis

Beide Patienten tolerierten die in Narkose mit Doppellumentubus durchgeführten Therapiesitzungen gut. Wesentliche Komplikationen traten nicht auf. Klinisch konnte eine deutliche Verbesserung der oben beschriebenen Symptomatik erreicht werden. Subjektiv besserte sich die anfänglich bestehende Belastungsdyspnoe.

Die Lungenfunktionsprüfungen und arteriellen Blutgase konnten signifikant gebessert werden. In der arteriellen BGA konnte ein Anstieg des pO_2 von 63,2 und 66,8 mm Hg auf 71,4 und 93,7 mm Hg dokumentiert werden. Die Spirometrie lag nach Therapie im Normbereich, die TLCO konnte von 6,04 mmol/kP/m (64 %) vorher auf 7,00 mmol/min/kPa (70 %) gesteigert werden (siehe Tab. **1**). Der Protein-washout wurde ermittelt. Durch die Verquirlung der Spülflüssigkeit konnte ein hoher Protein-washout erreicht werden. Die hierbei festgestellten Werte sind der Tab. **2** zu entnehmen. Die Interventionsdauer, die mit dem Einleiten der ersten Spülflüssigkeit begann und mit dem Ausleiten der letzten Spülung endete, wurde ermittelt. Hier konnte eine durchschnittliche Interventionszeit von 87 min (71 – 110 min) erreicht werden.

Tab. **1** BGA und DLCO vor und nach Therapie der Alveolarproteinose mittels Ambu-Lavage.

	vorher		*nachher*	
	Patient 1	*Patient 2*	*Patient 1*	*Patient 2*
pO_2 (mmHg)	63,2	66,8	71,4	93,7
pCO_2 (mmHg)	40,8	35,0	38,4	37,3
TLCO (mmol/min/kPa)	6,04 (64 %)		7,00 (70 %)	

Tab. **2** Protein-Auswaschungen bei der Ambu-Lavage in g/l (Gramm/Liter).

	Patient 1				*Patient 2*	
	1. Sitzung	*2. Sitzung*	*3. Sitzung*	*4. Sitzung*	*1. Sitzung*	*2. Sitzung*
1.	4,9	1,1	3,1	3,1	6,7	8,7
2.	3,5	1,7	2,9	2,1	0,3	3,6
3.	0,9	0,7	2,3	1,0	4,9	3,4
4.	1,1	0,2	1,6	0,2	4,0	2,5
5.	0,5	0,1	0,4	0,2	2,5	1,8
6.	0,3	0,3	0,8	0,2	2,9	0,8
7.	0,5	0,1	0,6	0,2	2,3	2,4
8.	0,5	0,5	0,2	0,2	1,9	1,4
9.	1,0	0,1	0,5	0,2	1,4	0,1

Diskussion

Für die sehr selten auftretende Krankheit Alveolarproteinose gilt bisher die symptomatische Therapie der Ganzlungenspülung als Therapie der Wahl. Hierbei wurde in der Literatur meist die so genannte konventionelle Methode verwendet. Hiermit kann in der Mehrzahl der Fälle eine deutliche Besserung der Symptome und des Befundes erreicht werden [4, 28]. Auch ist die Ganzlungen-Lavage mit einer verbesserten Funktion der Alveolarmakrophagen und damit einhergehend einem verminderten Auftreten von opportunistischen Infektionen verbunden [26]. In einigen Fällen wird von verbesserten Ergebnissen berichtet, wenn die Patienten während der Lavage manuelle Lungen-Klopfmassagen auf der zu spülenden Lungenseite erhalten [29]. Waren die Patienten beschwerdefrei, konnte in einigen Fällen auf eine erneute Therapie verzichtet werden.

Als Nachteil der hier erwähnten konventionellen Therapie ist der lange Therapiesitzungsverlauf und die Verwendung von bis zu 50 l Spülflüssigkeit zu nennen [30]. Hierbei werden jeweils die zu spülenden Lungenhälften komplett mit erwärmter Flüssigkeit

Dieses Dokument wurde zum persönlichen Gebrauch heruntergeladen. Vervielfältigung nur mit Zustimmung des Verlages.

(meist NaCl) befüllt und dann direkt der Schwerkraft folgend wieder passiv ausgeleitet. Dieses Prozedere wird solange wiederholt, bis die sich entleerende Flüssigkeit klar geworden ist. Dieser Vorgang kann für eine Therapiesitzung bis zu 5 Stunden dauern. Hiermit verbunden ist ein nicht unerhebliches Narkoserisiko. Das große Risiko der Lungenspülung ist die Hypoxämie, welche durch eine Beatmung mit hohem Sauerstoffgehalt vermieden werden kann [31]. Die Entleerungsphase bei der Lungen-Lavage ist eine der kritischen Phasen, da hier durch den sinkenden Druck in den Alveolen und der Perfusion das Blut in die zu spülende Lungenhälfte vermehrt fließt und somit weniger Sauerstoff aufgenommen werden kann. Ein Absinken des pO_2 ist die Folge.

In einigen Fällen werden Segmentspülungen mittels Bronchoskopie durchgeführt, insbesondere wenn der Patient eine komplette Lungen-Lavage nicht tolerieren würde. Hiermit kann eine Vollnarkose vermieden werden. Allerdings sind mehrere Therapiesitzungen notwendig und die Spülmenge meist nur unzureichend [32].

Über 60% der Patientin mit Alveolarproteinose können nach jeweils 2 Ganz-Lungen-Spülungen wieder ein normales Leben mit normaler Belastbarkeit führen [4,26]. Nur in seltenen Fällen mussten bei einigen Patienten bis zu 6 Lungenspülungen durchgeführt werden, um ein zufrieden stellendes Ergebnis zu bekommen.

Die von uns verwendete Ambu-Lavage-Methode verkürzt deutlich die Interventions- und damit auch die Narkosedauer. Diese Methode wurde in einem Abstract von Kronenberger u. Mitarb. beschrieben [27]. Bei Verwendung von erheblich weniger Spülflüssigkeit ist der erreichte Protein-washout hoch. Die Bestimmung des Proteingehaltes ist in der klinischen Routine nicht notwendig, da bereits optisch ein Therapieerfolg sichtbar ist. Die Anzahl der Therapiesitzungen befindet sich im Bereich der konventionellen Ganzlungen-Lavage. Daher ist die Ambu-Lavage von uns der konventionellen Methode vorgezogen worden.

Neuerdings wird in der Literatur verstärkt auf das Thema GM-CSF eingegangen. In der Erforschung der Pathogenese konnte an Tiermodellen durch Ablation des GM-CSF-Gens eine Alveolarproteinose induziert werden. Ebenso konnte an diesen Tiermodellen gezeigt werden, dass durch die Gabe von GM-CSF eine zuerst induzierte Alveolarproteinose sich bessern lässt [5].

Diese Therapieform ist allerdings bisher rein experimenteller Natur und mit einem hohen Kostenaufwand verbunden [7].

Momentan wird ihr Einsatzschwerpunkt nur im Rahmen von Studien gesehen [5,7]. Insgesamt scheinen jedoch bisher nur 40% der mit diesem Medikament behandelten Patienten auf die Therapie anzusprechen. Die therapeutische Ganzlungen-Lavage ist und bleibt die Therapie der Wahl.

Schlussfolgerung

Die Ambu-Lavage ist eine sichere, effektive und zeitsparende Therapievariante der primären Alveolarproteinose.

Anmerkung

Inhalte dieser Arbeit wurden in Auszügen auf dem Pneumologen-Kongress 2005 in Berlin vorgetragen.

Literatur

[1] Rosen SH, Liebow AA. Pulmonary alveolar proteinosis. N Engl J Med 1958; 258: 1123 – 1142
[2] Bois RM du, Branthwaite MA. Alveolar proteinosis: diagnosis and treatment over a 10 year period. Thorax 1983; 38: 360 – 363
[3] Kariman K, Spock A. Pulmonary alveolar proteinosis: prospective clinical experiance in 23 patients for 15 years. Lung 1984; 162: 223 – 231
[4] Prakash UB, Carpenter HA et al. Pulmonary alveolar phospholipoproteinosis: experience with 34 patients and review. Mayo Clin Proc 1987; 62: 499 – 518
[5] Teschler H, Wessendorf TE. Pulmonary alveolar proteinosis. Pneumologie 2002; 56: 448 – 456
[6] Larson RK. Pulmonary alveolar proteinosis: report of six cases, review of the literature and formulation of a new theory. Ann Intern Med 1965; 62: 292 – 312
[7] Costabel U, Guzmann J. Pulmonary alveolar proteinosis: a new autoimmune disease. Sarcoidosis vasculitis and diffuse lung diseases 2005; 22: 67 – 73
[8] Trapnell BC, Whitsett JA, Nakata K. Pulmonary alveolar proteinosis. N Engl J Med 2003; 349: 2527 – 2539
[9] Poletti V et al. Rare infiltrative lung diseases: a challenge for clinicians. Respiration 2004; 71: 431 – 43
[10] Martin RJ, Myers NM. Pulmonary alveolar proteinosis: shunt fraction and lactic acid dehydrogenase concentration as aids to diagnosis. Am Rev Respir Dis 1978; 117: 1059 – 1062
[11] Hoffmann RM. Serum and lavage lactate dehydrogenase isoenzymes in pulmonary alveolar proteinosis. Am Rev Respir Dis 1967; 43: 42 – 46
[12] Fujishima T, Shijubo N et al. Increased carcinomembryonic antigen concentrations in sera and bronchoalveolar lavage fluids of patients with pulmonary alveolar proteinosis. Respiration 1995; 62: 317 – 321
[13] Hirakata Y, Sugama Y et al. Elevation of tumor markers in serum and bronchoalveolar lavage fluid in pulmonary alveolar proteinosis. Eur Respir J 1995; 8: 689 – 696
[14] Nakajima M, Niki Y et al. Serum KL-6 level as a monitoring marker in a patient with pulmonary alveolar proteinosis. Thorax 1998; 53: 809 – 811
[15] Kuroki Y, Shijubo N et al. Elevated levels of lung surfactant protein A in sera from patients with idiopathic pulmonary fibrosis and pulmonary alveolar proteinosis. Am Rev Respir Dis 1993; 147: 723 – 729
[16] Honda Y, Shijubo N et al. Aberrant appearance of lung surfactant protein A in sera of patients with idiopathic pulmonary fibrosis and its clinical significance. Respiration 1995; 62: 64 – 69
[17] Coleman M, Sibley RK et al. Pulmonary alveolar proteinosis: an uncommen cause of chronic neonatal respiratory distress. Am Rev Respir Dis 1980; 121: 583 – 586
[18] Zimmer WE. Pulmonary alveolar proteinosis. AJR 1993; 161: 26
[19] Reed JC. The air bronchogramm in interstitial disease of the lung. A radiological-pathological correlation. Radiology 1975; 116: 1 – 9
[20] Ramirez RJ. Pulmonary alveolar proteinosis. AJR 1964; 92: 571 – 577
[21] Preger L. Pulmonary alveolar proteinosis. Radiology 1969; 92: 1291 – 1295
[22] Godwin JD, Muller NL, Takasugi JE. Pulmonary alveolar proteinosis: CT findings. Radiology 1988; 169: 609 – 613

Dieses Dokument wurde zum persönlichen Gebrauch heruntergeladen. Vervielfältigung nur mit Zustimmung des Verlages.

[23] Holbert JM. CT features of pulmonary alveolar proteinosis. AJR 2001; 176: 1287 – 1294
[24] Danel C et al. The clinical role of BAL in alveolar proteinosis. Eur Respir J 1990; 3: 950 – 951, 961 – 969
[25] Hoffman RM, Dauber JH, Rogers RM. Improvement in alveolar macrophage migration after therapeutic whole lung lavage in pulmonary alveolar proteinosis. Am Rev Respir Dis 1989; 139: 1030 – 1032
[26] Claypool WD, Rogers RM, Matuschak GM. Update on the clinical diagnosis, management, and pathogenesis of pulmonary alveolar proteinosis (phospholipidosis). Chest 1984; 85: 550 – 558
[27] Schröter U, Kronenberger H, Kullmer T et al. Optimierung (Risikominimierung) der Technik der therapeutischen Lavage bei Alveolarproteinose. Pneumologie 1990; 44: 997
[28] Beccaria M et al. Long-term durable benefit after whole lung lavage in pulmonary alveolar proteinosis. Eur Respir J 2004; 23: 526 – 531
[29] Hammon WE, McCaffree DR, Cucchiara AJ. A comparison of manual to mechanical chest percussion for clearance of alveolar material in patients with pulmonary alveolar proteinosis (phospholipidosis). Chest 1993; 103: 1409 – 1412
[30] Shah PL et al. Pulmonary alveolar proteinosis: clinical aspects and current concepts on pathogenesis. Thorax 2000; 55: 67 – 77
[31] Rogers RM et al. Hemodynamic response of the pulmonary circulation to bronchopulmonary lavage in man. N Engl J Med 1972; 286: 1230 – 1233
[32] Brach BB, Moser KM. Alveolar proteinosis: lobar lavage by fibreoptic bronchoscope technique. Chest 1980; 69: 224 – 225

Dieses Dokument wurde zum persönlichen Gebrauch heruntergeladen. Vervielfältigung nur mit Zustimmung des Verlages.