# Der zentrale Venenkatheter
## Zugang über die Vena subclavia

F. Er
E. Erdmann

Intensivmedizin, Kardiologie

Schlüsselwörter
zentraler Venenkatheter

Key words
central venous catheter

### Einleitung

Die Anlage eines zentralen Venenverweilkatheters stellt eine Standardtechnik in der Intensivmedizin dar. Sie ist eine sichere Methode mit überschaubaren Komplikationen. Die beiden gebräuchlichsten Zugänge sind über die Vena jugularis interna und die Vena subclavia. Diese Zusammenfassung erläutert praxisorientiert die Technik der Anlage über die Vena subclavia.

### Indikation

Die klassischen Indikationen für die Anlage eines zentralen Venenkatheters (ZVK) sind die Notwendigkeit der parenteralen Ernährung und die Gabe von Medikamenten, die zentral verabreicht werden. Darüber hinaus kann auf der Intensivstation durch die Messung des zentralen Venendruckes die Flüssigkeitsbilanzierung des Patienten optimiert werden. Einige invasive Kreislaufmesssysteme, wie das PICCO-System, benötigen zur Messung des Herzzeitvolumens ebenfalls einen zentralen Zugang.

### Patientenaufklärung

Für die Patienten stellt die Anlage eines ZVKs einen relativ harmlosen, aber unangenehmen Eingriff dar. Der Patient ist wach, die Tätigkeit wird nahe an seinem Kopf durchgeführt und ist nicht völlig schmerzfrei. Eine einfühlsame Vorbereitung und Begleitung des Patienten erleichtert die Anlage enorm, sorgt für ein entspanntes Arbeiten und minimiert so die Gefahr von Komplikationen, über die der Patient entsprechend des Zugangsweges aufgeklärt werden muss. Auch die Komplikationen, die nicht direkt mit der Anlage des Katheters in Verbindung stehen, sind zu erwähnen: Hier stehen die katheterassoziierten Infektionen und thromboembolischen Komplikationen im Vordergrund.

### Vorbereitung

#### Voruntersuchungen

Wie bei jeder Körperpunktion ist die plasmatische und zelluläre Gerinnung zu kontrollieren. Insbesondere bei hämatoonkologischen Patienten sind die Thrombozytenkonzentrationen chemotherapie-bedingt oft stark erniedrigt und lassen sich auch mit entsprechenden Konzentraten nicht wesentlich anheben. Hier sollte während der Punktion ein Thrombozytenkonzentrat über einen peripheren Zugang einlaufen, um eine maximale intravasale Konzentration während des Eingriffs zu erzielen.

#### Material

Ein ZVK-Set besteht in der Regel aus dem eigentlichen Katheter mit einem oder mehreren Lumina, der Punktionsnadel, einer 10 ml Spritze, dem Seldinger-Draht, einem Dilatator, einem Stichskalpell und Naht- und Fixierungsmaterial. Ferner werden sterile Kompressen, 30–50 ml 0,9%-iges NaCl und 10–20 ml Lokalanästhetikum benötigt (**Abb. 1**).

#### Lagerung des Patienten

Um ein entspanntes Arbeiten zu ermöglichen, ist bei der Lagerung ein Kompromiss zwischen dem Wohlbefinden des Patienten und der technisch erforderlichen Position zu erzielen. Bei ausgeprägter Atemnot lässt sich ein ZVK auch im Sitzen legen. Dennoch sollte die optimale Lagerung angestrebt werden: Der Patient sollte flach auf dem Rücken liegen, auf ein Kopfkissen sollte verzichtet werden. Sowohl bei der Subclavia- als auch bei der Jugularispunktion ist auf eine entspannte Schulterpartie zu achten. Hierzu sollten die Arme des Patienten ausgestreckt und eng am Körper liegen. Eine Kopftieflagerung sorgt zum einen für eine adäquate Füllung der Venen und verhindert zum anderen gefürchtete Luftembolien, die insbesondere bei der Punktion der Vena jugularis entstehen können. Während der Punktion sollte das Herz-Kreislauf-System, zumindest das EKG und die Sauerstoffsättigung, überwacht werden.

#### Punktionsort

Leitstruktur bei der Anlage eines ZVKs in die Vena subclavia ist die Klavikula. Der Punktionsort ist in der Regel die mittlere Medioklavikularlinie.

#### Sterilität

Alle Bereiche um die Punktionsstelle sind mit sterilen Tüchern abzudecken. Der Punktionsbereich muss großzügig desinfiziert werden. Die Anlage eines ZVKs erfolgt unter sterilen Bedingungen; Haube und Mundschutz helfen zusätzlich, das Infektionsrisiko klein zu halten.

#### Lokalänasthesie

Im Bereich der Punktionsstelle ist es sinnvoll, eine Hautquaddel zu setzen und entlang des vermeintlichen Stichkanals zu betäuben. Bei der Subclaviapunktion ist die Betäubung bis zum Periost der Clavicula empfehlenswert.

**Tipp**

**Das Periost ist äußerst schmerzhaft. Deshalb sollte hier die Lokalanästhesie großzügig erfolgen.**

Institut
Klinik III für Innere Medizin, Universität zu Köln
eingereicht 24.11.2006
akzeptiert 12.12.2006

Bibliografie
DOI 10.1055/s-2007-959330
Dtsch Med Wochenschr 2007; 132: 327–329 · © Georg Thieme Verlag KG Stuttgart · New York · ISSN 0012-0472

Korrespondenz
*Dr. med. Fikret Er*
Klinik III für Innere Medizin der Universität zu Köln (Kardiologie, Angiologie, Pneumologie und Internistische Intensivmedizin)
Kerpener Straße 62
50937 Köln
eMail fikret.er@uk-koeln.de

Dieses Dokument wurde zum persönlichen Gebrauch heruntergeladen. Vervielfältigung nur mit Zustimmung des Verlages.

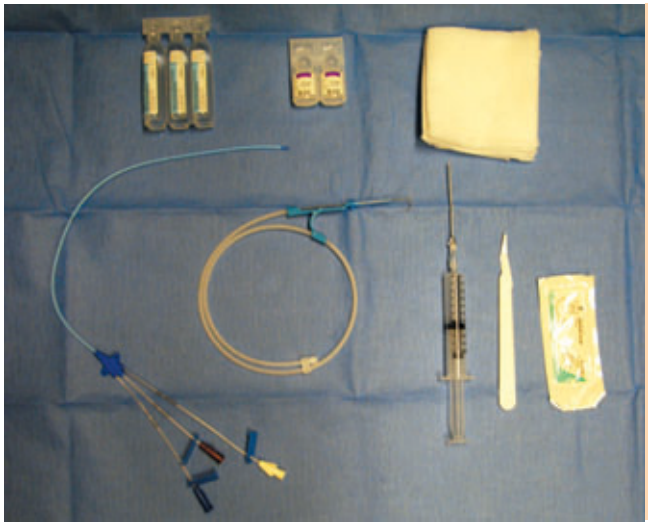

**Abb. 1 ZVK-Set** (von links nach rechts): Oben: NaCl, Lokalanästhetikum, sterile Kompressen; unten: dreilumiger zentraler Katheter, Seldinger-Draht, Punktionsnadel mit aufgesetzter 10 ml Spritze, Skalpell, Faden. Zusätzlich werden noch eine weitere Spritze und Kanüle für die lokale Betäubung sowie ein Gefäßdilatator benötigt (nicht abgebildet).

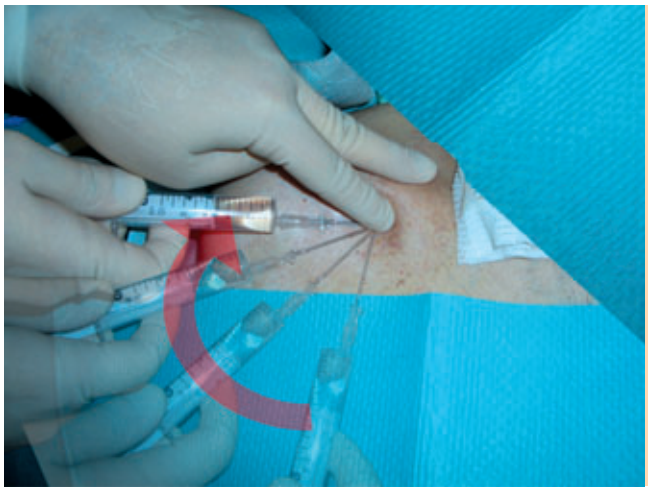

**Abb. 2 Punktion der rechten Vena subclavia:** Die Nadelspitze berührt die Clavicula, wird dann unter sie gedrückt. Anschließend wird die Spritze im rechten Winkel **im** Uhrzeigersinn bewegt (bei Punktion der linken V. subclavia **gegen** den Uhrzeiger).

**Abb. 3 Vorschieben der Nadel:** Unter ständiger Aspiration wird die Nadel eingeführt, bis Blut zu aspirieren ist.

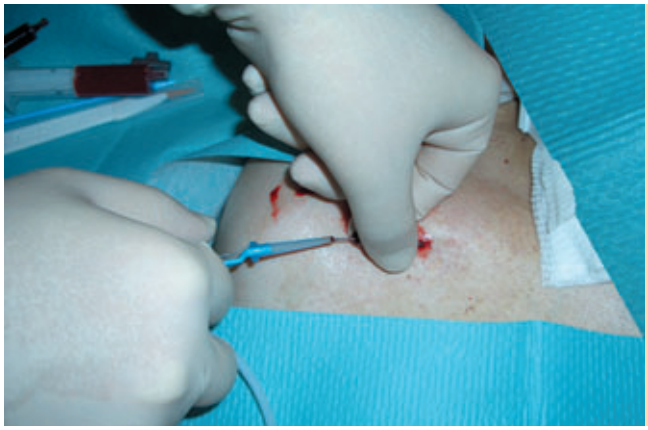

**Abb. 4 Einführen des Seldinger-Drahts:** Die Spritze wird entfernt und der Seldinger-Draht durch die Nadel eingeführt. Über den liegenden Draht wird die Punktionsnadel entfernt.

## Punktion

Mit der linken Hand wird der Verlauf der Clavicula getastet, mit der rechten Hand die Nadel geführt. Der Stich erfolgt in der Medioklavikularlinie in Richtung Clavicula. Dabei ist die Nadel in einem Winkel unter 45° zu halten. Hat die Nadel Kontakt zum Periost der Clavicula, wird sie wenige Millimeter zurückgezogen. Mit Zeige- und Mittelfinger der linken Hand wird die Nadelspitze unter der Haut nach dorsal gedrückt. Dabei erfolgt ein langsames Vorschieben der Nadel, bis sich die Nadelspitze sicher unter der Clavicula befindet. Jetzt wird die Nadelspitze dort belassen und die Spritze um 90° im Uhrzeigersinn (bei der Punktion der linken V. subclavia entsprechend gegen den Uhrzeiger) gedreht (**Abb. 2**). Unter ständiger Aspiration wird die Nadel nun vorgeschoben. Die Punktionsrichtung ist dabei zwischen Cricoid und Jugulum. Wird Blut aspiriert, ist die Nadel mit der linken Hand zu fixieren und die aufgesetzte Spritze zu entfernen (**Abb. 3**).

**Cave!**

**Gelingt die Punktion der Vene nicht, sollte ein Korrekturversuch in Endstellung unterlassen werden. Die Chancen, die Vene durch Manipulation der Nadel doch noch zu treffen, sind minimal, erhöhen aber stark das Risiko von Komplikationen! Besser: Die Nadel entlang des Stichkanals entfernen und in einem anderen Winkel erneut versuchen. Bei Aspiration von Luft ist mit einem Pneumothorax zu rechnen.**

**Tipp**

**Wenn die Punktion nicht auf Anhieb gelingt, kann es hilfreich sein, wenn eine zweite Person die punktionsseitige Hand des Patienten nimmt und den Arm fußwärts zieht.**

Dunkle Farbe und fehlende Pulsation des Blutes können Hinweise für die richtige venöse Lage der Nadel liefern. Bei schlecht oxygenierten Patienten und ungünstiger Lage der Nadelspitze mit Sickerblutung kann jedoch eine arterielle Punktion fehlgedeutet werden. Daher empfiehlt es sich, eine Blutgasanalyse (BGA) durchzuführen, bevor die Anlage fortgesetzt wird. Bis die BGA fertig ist, kann eine Spritze mit NaCl auf die Nadel gesetzt werden. Gelingt es nicht die Vene zu treffen, kann die Punktionsstelle nach medial oder lateral variiert werden. Ist



Dieses Dokument wurde zum persönlichen Gebrauch heruntergeladen. Vervielfältigung nur mit Zustimmung des Verlages.

**Abb. 5 Gefäßdilatation:** Nach kleinem Schnitt mit dem Skalpell wird der Gefäßdilatator vorsichtig unter drehenden Bewegungen über den Draht fast vollständig eingeführt und auf gleiche Weise wieder entfernt.

**Abb. 6** Einführen des Katheters über den liegenden Draht.

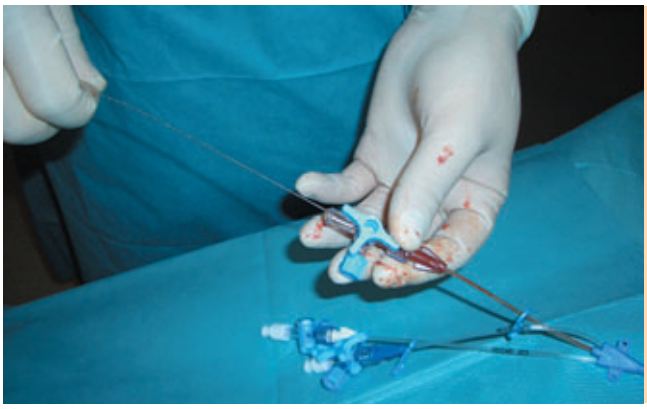

**Abb. 7 Entfernen des Führungsdrahtes:** Der aus dem distalen Schenkel des Katheters heraustretende Draht wird entfernt.

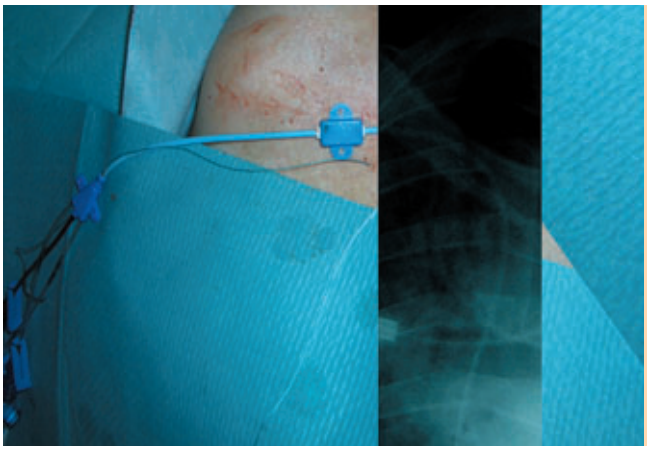

**Abb. 8** Der ZVK wird mit Nahtmaterial fixiert. Die Lage wird mit einer Röntgenaufnahme kontrolliert.

die richtige venöse Lage sicher, wird der Seldinger-Draht über die Punktionsnadel mindestens 15–20 cm vorgeschoben und die Nadel entfernt (**Abb. 4**). Extrasystolen können Hinweise über die korrekte Lage des Drahtes geben.

Mit einem Stichskalpel wird ein ca. 0,5 cm großer Hautschnitt direkt an der Punktionsstelle gesetzt. Jetzt wird der Gefäßdilatator mit drehenden Bewegungen fast vollständig eingeführt, um den Punktionskanal auf die Katheterdicke zu erweitern (**Abb. 5**). Auf gleiche Weise wird der Dilatator wieder entfernt.

**Tipp**

**Das Einführen des Dilatators muss gewaltfrei erfolgen. Das Spülen des Dilatators erleichtert die Einführung.**

Aus der Punktionsstelle kann jetzt Blut austreten. Deshalb ist eine Kompression dieser Stelle sinnvoll. Anschließend wird der eigentliche Katheter über den Seldinger-Draht eingeführt (**Abb. 6**). Bei mehrlumigen Kathetern muss das Ende mit dem distalen Lumen offen gelassen werden, damit der Draht hindurchgeschoben werden kann. Der Katheter wird entsprechend den Markierungen bis 17–22 cm (abhängig von der Größe des Patienten) in den Körper eingeführt und der Seldinger-Draht anschließend vollständig entfernt (**Abb. 7**).

**Tipp**

**Der Draht muss während des Einführens des Katheters zu jeder Zeit sicht- und greifbar sein, entweder distal oder später proximal des Katheters.**

Jetzt muss der Katheter nur noch fixiert werden. Hierzu eignen sich sowohl Naht- als auch Klebesysteme (**Abb. 8**).

## Nachsorge

Obligat nach Anlage eines zentralen Venenkatheters ist die Durchführung einer Röntgenaufnahme des Thorax. Zum einen lassen sich so Komplikationen wie Pneumo- oder Hämatothorax frühzeitig erkennen, zum anderen dient sie der Lagekontrolle des ZVK.

**Wichtiges in Kürze**

- Indikation kritisch überprüfen!
- Blutgerinnung kontrollieren!
- Eine gute Lagerung des Patienten ist Voraussetzung für eine erfolgreiche ZVK-Anlage.
- Um einen beidseitigen Pneumothorax zu vermeiden, sollte bei Misslingen der ZVK-Anlage auf der einen Seite nicht auf die andere gewechselt werden, sondern ein alternativer Zugansgweg, z.B. über die V. jugularis gewählt werden.
- Röntgen des Thorax nach erfolgter ZVK-Anlage.



Dieses Dokument wurde zum persönlichen Gebrauch heruntergeladen. Vervielfältigung nur mit Zustimmung des Verlages.