

Erratum

In Heft 1/07 der *manuelletherapie* sind im Beitrag von Dr. Elmar Ludwig *Kraniomandibuläre Dysfunktion – Diagnostik und Therapie aus der Sicht des Zahnarztes, Teil 3: Zahnärztliche Therapiestrategien* versehentlich die **Abb. 5** und **Abb. 7** bzw. deren Legenden durcheinander geraten. Nachfolgend sind die Abbildungen in der richtigen Reihenfolge mit den korrekten Legenden dargestellt.

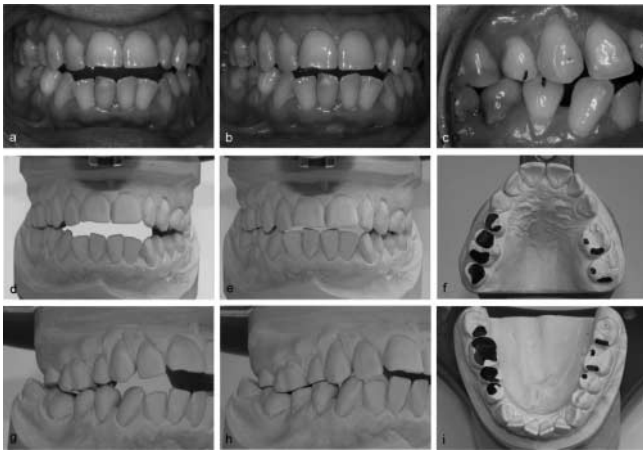

Abb. 5 a–i Instrumentelle Funktionsanalyse (54-jährige Patientin). a, d, g Manuell geführte Primärkontaktsituation im Mund und im Artikulator. b, c Maximale Interkuspidationsposition (habituelle Schlussbissposition) und Ventralverlagerung aus Primärkontaktsituation in habituelle Schlussbissposition. e, h Okklusaler Flächenschluss im Seitenzahnbereich nach Schleifkorrektur unter Beachtung der ursprünglichen Bisshöhe. f, i Schleifprotokoll – Flächenmarkierung

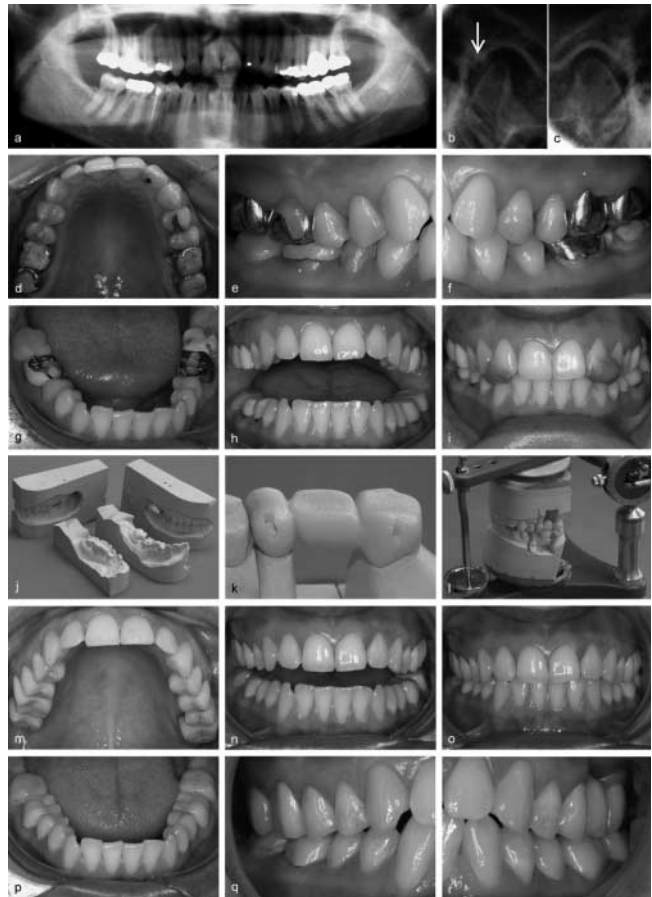


Abb. 7 a–r Definitive Umsetzung einer therapeutischen Schlussbissposition nach mehrmonatiger funktioneller Erprobung der einzelnen Phasen (26-jährige Patientin). a Ausgangssituation im Röntgenbild (Alter der Kronen ca. 2 J.). Knacken im Kiefergelenk rechts, Schmerzen im Bereich der Kiefergelenke rechts/links, vor allem bei Zubiss; im Schlussbiss ausgeprägte Frontkontakte. b Schulter-Aufnahmen rechts und links – im Seitenvergleich Verdacht auf Retralverlagerung Kondylus rechts (Pfeil). d–g Semi-permanente Adjustierung der therapeutischen Schlussbissposition mit Kunststoffaufbauten direkt im Mund (nach Abschluss funktioneller Erprobung mit herausnehmbaren Schienen und physiotherapeutischer Begleitung). h, i, k, l Umsetzung der Schlussbissposition und der artikulären Führungsparameter (nach funktioneller Erprobung mit provisorische Kronen/Brücken). j Im Vergleich alter Modellsatz für Kronenherstellung (ohne Kommentar). m–r Nach Eingliederung der definitiven Kronen und Brücken.