

# Multiple Trichoepitheliome

## Epithelioma Adenoides Cysticum Brooke

### Autor

G. Wagner

### Institut

Hautklinik, Klinikum Bremerhaven Reinkenheide (Chefarzt: Dr. G. Wagner)

### Bibliografie

**DOI** 10.1055/s-2007-966743  
Akt Dermatol 2007; 33:  
317–320 © Georg Thieme  
Verlag KG Stuttgart · New York  
ISSN 0340-2541

### Korrespondenzadresse

**Dr. Gunnar Wagner**  
Hautklinik  
Klinikum Bremerhaven  
Reinkenheide  
Postbrookstraße 103  
27574 Bremerhaven

### Zusammenfassung

▼  
In der vorliegenden Kasuistik wird über eine 36-jährige Patientin mit multiplen Trichoepitheliomen berichtet, die sich in der für die Dermatose typischen Weise als hautfarbene Papeln im Gesicht entwickelt hatten. Nachdem die ersten Befunde während der Kindheit nasolabial aufgetreten waren, kam es bis zum 25. Lebensjahr zu einer kontinuierlichen Ausdehnung der Morphen im Bereich des gesamten Gesichtes. Als weiteres

Charakteristikum multipler Trichoepitheliome konnte eine familiäre Diathese mit Manifestation der Dermatose bei einer Schwester und einem Sohn der Patientin erfragt werden. Mit den erhobenen klinischen und histopathologischen Befunden, der zeitlichen Entwicklung und dem familiären Auftreten erfüllt die hier vorgestellte Kasuistik alle Kennzeichen multipler Trichoepitheliome und kann deshalb als ein besonders typisches Beispiel für die Dermatose angesehen werden.

### Einleitung

▼  
Die Trichoepitheliome zählen zu den gutartigen Tumorformen der Hautanhangsgebilde und werden innerhalb dieser sehr heterogenen Gruppe zu den nur selten vorkommenden kutanen Adnextumoren mit follikulärer Differenzierung gezählt. Entwicklungsgeschichtlich lassen sich Trichoepitheliome als umschriebene, kongenitale Fehlbildungen im Sinne epithelial-mesenchymaler Hamartome einordnen, die histomorphologische Zeichen der Haardifferenzierung aufweisen. Folgerichtig werden sie auch als trichogene Hamartome bezeichnet [1]. Da eine direkte histopathologische Zuordnung einzelner Trichoepitheliome zu vorbestehenden Haarfollikeln in der Regel nicht möglich ist, erscheint die Vermutung naheliegend, dass sich Trichoepitheliome von pluripotenten epithelialen Stammzellen ableiten. Die Stammzellentheorie kann auch als eine Erklärung herangezogen werden für die große histopathologische Vielfalt der Befunde, deren bisweilen ungewöhnlich komplexe Zusammensetzung und das multizentrische Auftreten der Tumoren [2]. Das klinische Bild der Trichoepitheliome erlaubt eine Differenzierung von zwei unterschiedlichen Manifestationsformen. Einzeln vorkommende Trichoepitheliome treten sporadisch in der Kindheit auf und lassen keinen Vererbungsmodus er-

kennen. Hiervon abzugrenzen sind die multiplen Trichoepitheliome, die sich zwischen der Kindheit und dem jungen Erwachsenenalter in Form einer disseminierten Aussaat entwickeln und einem autosomal-dominanten Erbgang unterliegen. Darüber hinaus kann das Krankheitsbild der multiplen Trichoepitheliome, das auch als Epithelioma adenoides cysticum Brooke oder Brooke-Syndrom bezeichnet wird, in Kombination mit anderen Adnextumoren auftreten, z. B. mit Zylindromen oder Spiradenomen [3,4]. Auch als Teilmanifestation komplexer kutaner Syndrome – unter anderem mit der Entwicklung von Basalzellkarzinomen – sind multiple Trichoepitheliome beschrieben worden [5,6]. Diese Assoziationen unterstreichen einerseits die genetische Disposition multipler Trichoepitheliome und betonen andererseits die Bedeutung ihrer Diagnose, die in Einzelfällen eine lebenslange Überwachung der betroffenen Patienten ratsam erscheinen lässt.

### Kasuistik

#### ▼ Anamnese

Im Alter von 9–10 Jahren waren bei der jetzt 36-jährigen Patientin erstmals Papeln im Bereich der Nasolabialfalten aufgetreten. Anschließend

kam es bis etwa zum 25. Lebensjahr zentrofazial und an der Stirn zu einer kontinuierlichen Zunahme der Befunde. Eine Rückbildung einzelner Papeln war nie beobachtet worden. In der Familienanamnese konnte bei einer Schwester und einem Sohn der Patientin das Auftreten identischer dermatologischer Befund erfragt werden. Während die Dermatose bei den Eltern der Patientin nicht bekannt geworden ist, hatte sich bei ihrer ältesten Schwester, ebenfalls in der Kindheit beginnend, ein klinisch-morphologisch übereinstimmender Befund im Gesicht entwickelt. Die übrigen 7 Geschwister (4 Schwestern und 3 Brüder) sind bis in das Erwachsenenalter erscheinungsfrei geblieben. Von den beiden Kindern der Patientin ist der 15-jährige Sohn betroffen. Die 12-jährige Tochter hat bisher keine Hautveränderungen entwickelt.

### Dermatologischer Befund

Im Bereich der Nasolabialfalten symmetrisch angeordnete, 2–5 mm durchmessende, gruppiert stehende oder auch konfluierende und dann polyedrische Felder bildende, hautfarbene Papeln von prall-elastischer Konsistenz. An der Nase, perinasal und perioral einzeln stehende, an der Stirn diffus verteilte Papeln gleicher Morphologie (● **Abb. 1** u. **Abb. 2**).

### Histopathologischer Befund

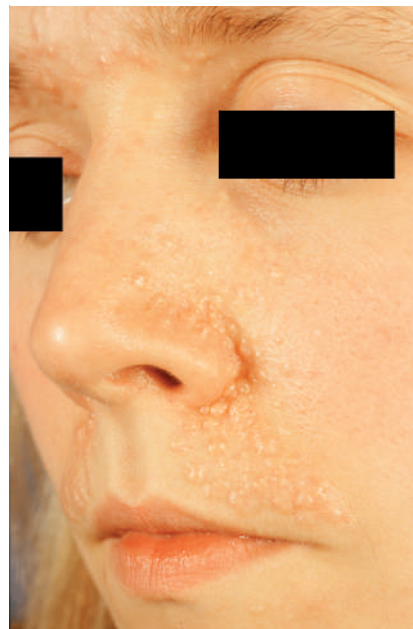Im Bereich der oberen Dermis lokalisierter, gleichförmig aufgebauter epithelialer Tumor, der aus Verbänden basaloider Zellen besteht, die teilweise eine Palisadenstellung zum Rand aufweisen. Die Zellen sind monomorph, keine Clefts um die Tumorzellverbände, lockeres bindegewebiges Stroma (● **Abb. 3** u. **Abb. 4**). Diagnose: Trichoepitheliom (Dr. C. Diaz, Einsendungslabor für Dermatopathologie, Freiburg).

### Therapie und Verlauf

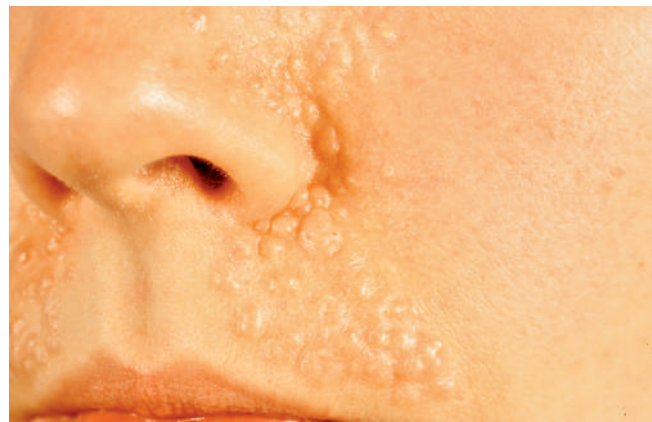Innerhalb eines Probeareals nasolabial links erfolgte zunächst ein Behandlungsversuch mit dem Argon-Laser. Trotz wiederholter Behandlungen konnte keine kosmetisch befriedigende Rückbildung der Papeln erreicht werden (Strahlungsleistung 4–5 W, Impulsdauer 0,2 sec, Strahlungsdurchmesser 0,25 mm). Eine anschließende Therapie mit dem CO<sub>2</sub>-Laser zeigte eine deutlich bessere Wirkung. Dabei konnten die oberflächlichen Anteile der Trichoepitheliome auf das Niveau der umgebenden Haut eingeebnet werden (Strahlungsleistung 4 W, Impulsdauer 0,1 sec, Strahlungsdurchmesser 1 mm). Das Langzeitergebnis bleibt jedoch abzuwarten, da die tiefen Anteile der Tumoren vor dem Hintergrund einer Narbenbildung möglicherweise nicht vollständig vaporisiert werden konnten. Ein erneutes Tumorwachstum kann somit nicht ausgeschlossen werden.

### Diskussion

Die Trichoepitheliome können aufgrund klinischer Befunde in zwei verschiedene Formen eingeteilt werden. Dabei lassen sich zunächst solitär auftretende von multiplen Trichoepitheliomen unterscheiden. Die solitären Trichoepitheliome, die häufiger als die multiplen Tumorformen beobachtet werden, entwickeln sich in der Regel im jungen Erwachsenenalter [7]. Sie treten sporadisch auf und lassen keinen Vererbungsmodus erkennen. Von wenigen Ausnahmen abgesehen, findet man solitäre Trichoepitheliome im Gesicht, wobei die Nase, die Wangen und die obere

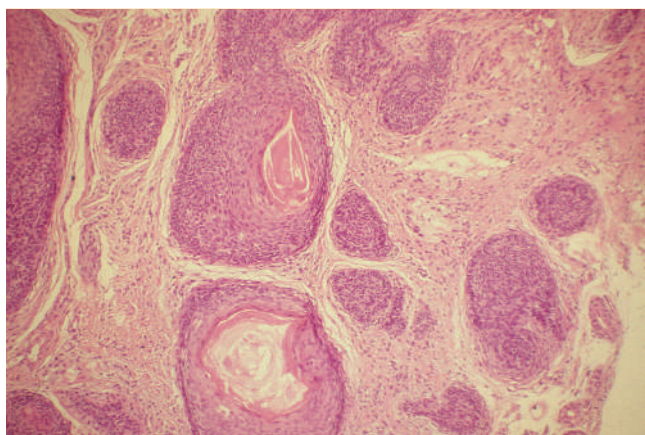


**Abb. 1** Dicht stehende, teilweise konfluierende Trichoepitheliome zentrofazial.

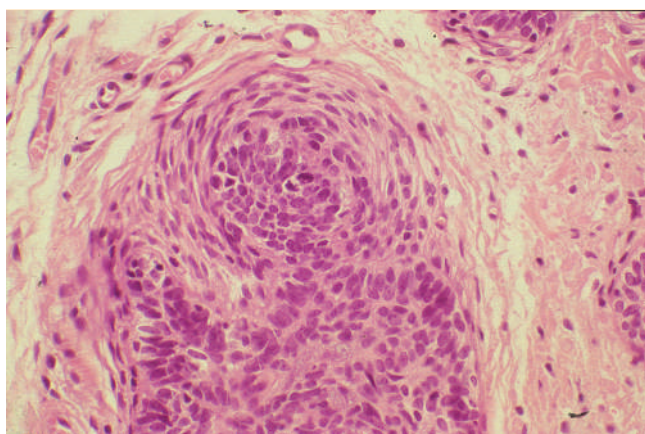


**Abb. 2** Detailaufnahme.

Lippenregion als bevorzugte Lokalisation gelten [8]. Nur vereinzelt wurden solitäre Trichoepitheliome in anderen Bereichen am Integument beschrieben, z. B. an den Extremitäten, perianal oder an der Vulva [9–11]. Das klinische Bild solitärer Trichoepitheliome zeigt sich in Form hautfarbener Papeln oder Knoten von derber Konsistenz, die einen sehr unterschiedlichen Durchmesser aufweisen können. In den meisten Fällen handelt es sich um kleine, maximal 4–5 mm durchmessende, halbkugelige Papeln. Vereinzelt und dann typischerweise in extrafazialer Lokalisation finden sich auch größere, plaqueförmig erhabene oder plattenartig eingesunkene Tumoren, die in Einzelfällen einen Durchmesser von bis zu 9 cm erreicht haben. Diese großen Exemplare werden auch als Riesentrichoepitheliome bezeichnet [10–12]. Als eine weitere Sonderform der solitären Trichoepitheliome gelten die desmoplastischen Trichoepitheliome, die ebenfalls fast ausschließlich im Bereich des Gesichtes auftreten. Klinisch finden sich wenige Millimeter durchmessende, hautfarbene Papeln, die sich charakteristischerweise durch eine zentrale Atrophie und einen aufgeworfenen Rand auszeichnen [13]. Das Krankheitsbild der multiplen Trichoepitheliome manifestiert sich im Allgemeinen erstmals in der Kindheit oder der Adoleszenz. Bei zunächst kontinuierlicher oder schubweiser Zunah-



**Abb. 3** Kleinknotige, gleichförmig konfigurierte, basaloide Zellformationen; teilweise im zentralen Lumen Hornmaterial [HE × 100].



**Abb. 4** Knotige basaloide Zellproliferation mit Differenzierung in eine Papille [HE × 400].

me der Befunde wird im Erwachsenenalter ein konstantes klinisches Bild erreicht. Zu den Prädilektionsstellen der multiplen Trichoepitheliome zählen die zentrofazialen Areale, hier besonders die Nasolabialfalten, die periorale Region und die Stirn. In Einzelfällen können zusätzlich das Kapillitium, der Nacken, das vordere Dekolleté und die proximalen Bereiche der Extremitäten betroffen sein. In Übereinstimmung mit den solitären Trichoepitheliomen ist auch die Einzelmorphe der multiplen Trichoepitheliome eine kleine, wenige Millimeter durchmessende, hautfarbene Papel von derber Konsistenz, die in den Prädilektionsstellen jedoch gruppiert oder wie häufig an der Stirn auch in disseminierter Verteilung auftritt. Nasolabial können die einzelnen Papeln konfluieren und dann pflastersteinartige Felder bilden [14–18]. Als weitere Besonderheit der multiplen Trichoepitheliome ist deren Auftreten bei verschiedenen Syndromen zu werten. Das Brooke-Spiegler-Syndrom ist durch multiple Trichoepitheliome in Kombination mit Zylindromen gekennzeichnet [3]. Gelegentlich finden sich auch Berichte über das gemeinsame Vorkommen von multiplen Trichoepitheliomen und ekkrinen Spiradenomen [19,20]. Multiple Trichoepitheliome in Verbindung mit multiplen Basalzellkarzinomen finden sich beim Bazex-Dupré-Christol-Syndrom und beim Rombo-Syndrom, wobei hier eine Vielzahl weiterer kutaner Fehlbildungen vorliegt, z.B. Atrophodermien, Hypotrichosen und umschriebene oder generalisiert auftretende Störungen der Schweißsekretion [5,6].

Die multiplen Trichoepitheliome werden autosomal-dominant vererbt mit einer verminderten Penetranz und Expressivität des Gendefektes bei Männern [21]. Diskutiert wird der Defekt eines Tumor-Suppressor-Gens, das der Chromosomenregion 9p21 zugeordnet wird [22]. Der mit dem Gendefekt verbundene Verlust der Heterozygotie könnte dabei ursächlich für die Tumorentstehung verantwortlich sein [14,23]. Die histopathologischen Merkmale der Trichoepitheliome sind vielschichtig [1]. Typischerweise finden sich in der oberen Dermis basaloide Zellkomplexe und mit Hornmassen gefüllte Zysten, deren Verhornungsmodus dem der äußeren Wurzelscheide entspricht. Ausgehend von den basaloiden Zellformationen können piläre Strukturen imitiert werden, z.B. in Form rudimentärer Haarpapillen oder abortiver Haarfollikel. Die epithelialen Zellstrukturen werden von einem faserreichen Stroma umgeben, das den Tumor verstärkt und durch die häufig auftretenden Schrumpfungsfaktoren deutlich vom umgebenden Bindegewebe abgrenzt [7,8]. Die histopathologischen Befunde der solitären und der multiplen Trichoepitheliome sind identisch, während sich das desmoplastische Trichoepitheliom zusätzlich durch ein besonders kompaktes und zellarmes Bindegewebe auszeichnet [13]. Die klinischen Differenzialdiagnosen der multiplen Trichoepitheliome umfassen papulöse Dermatosen des Gesichtes. Dabei muss insbesondere das Adenoma sebaceum berücksichtigt werden, das sich ebenfalls bevorzugt zentrofazial in Form dicht stehender, derber Papeln manifestiert [24]. Die differenzialdiagnostische Abgrenzung der klinisch-morphologisch sehr ähnlich aussehenden Dermatosen wird immer anhand histopathologischer Untersuchungen erfolgen müssen. Zu weiteren Differenzialdiagnosen der multiplen Trichoepitheliome zählen Syringome, eruptive Milien, multiple Fibrofollikulome, die Osteosis cutis multiplex und das Gorlin-Goltz-Syndrom [15,25–29]. Die Behandlung der multiplen Trichoepitheliome ist schwierig. Medikamentöse Behandlungsversuche mit topischen Glukokortikoiden oder Retinoiden führten zu keiner Rückbildung der klinischen Befunde [30,31]. Bei umschriebenen Manifestationen konfluierender Papeln, die im Bereich der Nasolabialfalten kosmetisch als besonders störend empfunden werden, kann eine chirurgische Exzision erwogen werden, zumal die komplette Exzision der Trichoepitheliome Rezidive ausschließt. Auch über erfolgreiche kryochirurgische oder elektrokaustische Behandlungen umschriebener Befunde wurde berichtet, wobei diese Patienten bei Nachbeobachtungszeiten von 1–2 Jahren keine Rezidive entwickelt hatten [30,32]. Eine weitere Behandlungsmöglichkeit, die auch bei flächenhafter Ausdehnung multipler Trichoepitheliome empfohlen wird, ist die Laser-Therapie. Neben dem Argon-Laser, mit dessen Einsatz bei der hier vorgestellten Patientin kein überzeugendes Behandlungsergebnis erzielt werden konnte, wird heute die Vaporisation mit dem CO<sub>2</sub>-Laser als Behandlungsoptimum angesehen [32–35]. Unproblematisch ist die Behandlung mit dem CO<sub>2</sub>-Laser jedoch nicht. Die notwendige Tiefe der Vaporisation und die für die multiplen Trichoepitheliome typische zentrofaziale Lokalisation gelten als Risikofaktoren für die Entstehung hypertropher Narben und postinflammatorischer Pigmentierungen, so dass die probeweise Behandlung eines umschriebenen Areals dringend zu empfehlen ist [36].

## Abstract

## Epithelioma Adenoides Cysticum Brooke

The following report describes a 36-year-old female patient with multiple facial trichoepithelioma which developed as typical skin coloured papules. First skin changes appeared in the nasolabial sulci in childhood. Up to the 25<sup>th</sup> year of life the papules had spread over the whole face. A hereditary diathesis could be obtained since a sister of the patient and one son showed similar symptoms.

The clinical and histopathologic findings, development of dermatosis during adolescence and, appearance in several relatives all together characterize the diagnosis of hereditary multiple trichoepithelioma. Therefore, the case report is as a typical example for this skin disease.

## Literatur

- 1 Winkelmann RK, Diaz-Perez JL. Trichoepitheliome. *Hautarzt* 1980; 31: 527 – 530
- 2 Mehregan A. The origin of the adnexal tumors of the skin: a viewpoint. *J Cut Pathol* 1985; 12: 459 – 467
- 3 Bertlich R, Biwer E, Fratila A et al. Brooke-Spiegler-Syndrom. *Akt Dermatol* 1992; 18: 147 – 151
- 4 Weyers W, Nilles M, Eckert F et al. Spiradenomas in Brooke-Spiegler syndrome. *Am J Dermatopathol* 1993; 15: 156 – 161
- 5 Michaelsson G, Olsson E, Westermarck P. The Rombo syndrome. *Acta Derm Venereol (Stockh)* 1981; 61: 497 – 503
- 6 Plosila M, Kiistala R, Niemi KM. The Bazex syndrome: follicular atrophoderma with multiple basal cell carcinomas, hypotrichosis and hypohidrosis. *Clin Exp Dermatol* 1981; 6: 31 – 41
- 7 Ackerman AB, De Viragh PA, Chonchitnant N. Neoplasms with follicular differentiation. 1. Aufl. Philadelphia: Lea u. Febiger, 1993
- 8 Kaddu S, Soyer HP, Kerl H. Adnextumoren mit Haarfollikeldifferenzierung. In: Kerl H, Garbe C, Cerroni L, Wolff HH (Hrsg). *Histopathologie der Haut*. Berlin: Springer, 2003
- 9 Byrd L, Wells S, Mayers F. Trichoepithelioma of the vulva. *J Obstet Gynaecol* 2000; 20: 99
- 10 Lorenzo MJ, Yebra-Pimentel MT, Piteiro C et al. Cystic giant solitary trichoepithelioma. *Am J Dermatopathol* 1992; 14: 155 – 160
- 11 Tatnall FM, Wilson Jones E. Giant solitary trichoepitheliomas located in the perianal area: A case report. *Br J Dermatol* 1986; 115: 91 – 99
- 12 Jemec B, Lovgreen Nielsen P, Jemec GBE. Giant solitary trichoepithelioma. *Dermatol Online J* 1999; 5: 1 – 6
- 13 Dammert K, Kalliainen M. Das desmoplastische Trichoepitheliom. *Hautarzt* 1987; 38: 603 – 606
- 14 Centurion SA, Schwartz RA, Lambert WC. Trichoepithelioma papulosum multiplex. *J Dermatol* 2000; 27: 137 – 143
- 15 Crotty K, Dutta B, Hogan P. Multiple trichoepitheliomas in a mother and daughter. *Australas J Dermatol* 2003; 4: 270 – 272
- 16 Fesel R, Kind P. Multiple Trichoepitheliome im Gesicht. *Akt Dermatol* 1987; 13: 128 – 130
- 17 Gray HR, Helwig EB. Epithelioma adenoides cysticum and solitary trichoepithelioma. *Arch Dermatol* 1963; 87: 102 – 114
- 18 Rupec M, Horn W. Benigne Tumoren der Haut. In: Korting GW (Hrsg). *Dermatologie in Praxis und Klinik*, Stuttgart: Thieme, 1981
- 19 Schramm M, Blume-Peytawi U, Krüger K et al. Seltene Assoziation multipler Trichoepitheliome mit Spiradenomen. In: Tebbe B, Goerd S, Orfanos CE (Hrsg). *Dermatologie*, Stuttgart: Thieme, 1995
- 20 Clarke J, Ioffreda M, Helm KF. Multiple familial trichoepitheliomas. *Am J Dermatopathol* 2002; 24: 402 – 405
- 21 Anderson DE, Howell JB. Epithelioma adenoides cysticum: genetic update. *Br J Dermatol* 1976; 95: 225 – 232
- 22 Harada H, Hashimoto K, Ko MS. The gene for multiple familial trichoepithelioma maps to chromosome 9p21. *J Invest Dermatol* 1996; 107: 41 – 43
- 23 Happle R. Loss of heterozygosity in human skin. *J Am Acad Dermatol* 1999; 41: 143 – 161
- 24 Jozwiak S, Schwartz RA, Janninger CK et al. Skin lesions in children with tuberous sclerosis complex: Their incidence, natural course and diagnostic significance. *Intern J Dermatol* 1998; 37: 911 – 917
- 25 Hey K, Schmeck-Lindenau HJ, Wagner G. Multiple Fibrofollikulome und Drüsenkörperzysten des Magens. *Akt Dermatol* 1996; 22: 71 – 73
- 26 Janninger CK, Brodtkin RH. Eruptive syringomas. *Cutis* 1990; 46: 494 – 496
- 27 Southwick CJ, Schwartz RA. The basal cell nevus syndrome – Disasters occurring among a series of 36 patients. *Cancer* 1979; 44: 2294 – 2305
- 28 Wagner G, Lubach D, Jänner M et al. Osteosis cutis multiplex. *Akt Dermatol* 1987; 13: 60 – 62
- 29 Wagner G, Jänner M, Mensing H. Osteosis cutis multiplex, ein organoide Naevus? *H u G* 1988; 63: 333 – 335
- 30 Duhra P, Paul JC. Cryotherapy for multiple trichoepithelioma. *J Dermatol Surg Oncol* 1988; 14: 1413 – 1415
- 31 Metze D. Differenzierung der Adnextumoren – Bedeutung für Diagnostik und Therapie. *H u G* 1997; 72: 82 – 87
- 32 Shaffelburg M, Miller R. Treatment of multiple trichoepithelioma with electro surgery. *Dermatol Surg* 1998; 24: 1154 – 1156
- 33 Fairhurst MV, Roenigk RK, Brodtkin DG. Carbon dioxide laser surgery for skin disease. *Mayo Clin Proc* 1992; 67: 49 – 58
- 34 Flores JT, Apfelberg F, Maser MR et al. Trichoepithelioma: successful treatment with the argon laser. *Plast Reconstr Surg* 1984; 74: 694 – 698
- 35 Wheeland RG, Bailin PL, Kronberg E. Carbon dioxide (CO<sub>2</sub>) laser vaporization for the treatment of multiple trichoepithelioma. *J Dermatol Surg Oncol* 1984; 10: 470 – 475
- 36 Hellig S, Petzoldt D, König K et al. Aktueller Stand der Lasertherapie in der Dermatologie. *Hautarzt* 1998; 49: 690 – 704