

# Die akute Achillessehnenruptur

■ Joachim Henkel, Friedrich Baumgaertel

## Zusammenfassung

Die Behandlung der Achillessehnenruptur hat im letzten Jahrzehnt eine erhebliche Wandlung erfahren. Aufgrund der Ultraschallsonographie und der Kernspintomographie ist die Diagnosestellung sicherer geworden und es sind objektive Kontrollen des Heilverlaufes möglich. Aufgrund dieser Möglichkeiten sind neue Therapiekonzepte erstellt worden. Bei sonographisch nachgewiesener kompletter

Adaptation der Sehnenenden in 20° Plantarflexion weist die konservativ-funktionelle Behandlung in ihrem funktionellen Ergebnis keinen Unterschied im Vergleich zur operativen Behandlung auf. Beide Behandlungsverfahren erzielen eine stabile, sichere Sehnenheilung bei einem Rerupturrisiko von 1–2%. Die operative Behandlung weist einen starken Trend in Richtung minimal-invasiver Techniken mit frühfunktioneller Nachbehandlung.

## Einleitung

Die Achillessehne ist die stärkste und dickste Sehne des menschlichen Körpers. Die Namensgebung der Sehne erfolgt in Anlehnung an die griechische Heldensage des Achill, dessen Mutter Thetis ihn in das Wasser des Unterweltflusses Styx tauchte, um ihn unverwundbar zu machen. Lediglich die Ferse an der sie ihn festhielt blieb verwundbar. In der Literatur wird die Häufigkeit der Achillessehnenruptur mit 35% aller Sehnenrupturen angegeben (Rooks 1994). Bei der Altersverteilung findet man eine Häufung zwischen dem 30. und 50. Lebensjahrzent. Betroffen sind vorwiegend Männer. Die Inzidenz nimmt in den letzten Jahrzehnten stetig zu. Thermann et al. (2000) beschreiben im eigenen Patientengut eine Vervielfachung innerhalb der letzten 20 Jahre.

## Entstehung

Die Lokalisation der Ruptur liegt am häufigsten 2–6 cm proximal des Ansatzes am

Fersenbein. Mit 80–90% wird das Auftreten an dieser vaskulären und mechanischen „Wetterecke“ in der Literatur angegeben. Fast ausschließlich ist die Achillessehnenruptur eine Folge der indirekten Zugwirkung auf die Sehne. Direkte Verletzungsmechanismen, wie Tritt oder Schlag auf die gespannte Sehne, werden in der Literatur mit 1–10% beschrieben. Diese traumatisch bedingten Verletzungen treten vor allem bei Kontaktsportarten wie Fußball, Handball oder Basketball auf. Die Differenzierung zwischen einer direkten und indirekten Ruptur gelingt jedoch nicht immer, da das Eintreten der Ruptur fast immer als „Schlag“ im Bereich der Wade oder der Ferse verspürt wird und dieses Ereignis der Nähe eines Gegenspielers zugeordnet wird, ohne daß es zu einem Körperkontakt kam.

Der zugrunde liegende Mechanismus der Entstehung einer Achillessehnenruptur besteht in einer Zugkraft, die bei einem Ausfallsschritt, einem kraftvollen Absprung oder einem Sprint, auf die Sehne einwirkt.

Begünstigende Faktoren der Entstehung einer Achillessehnenruptur sind eine Hyperurikämie, eine systemische Kortisontherapie, lokale Infiltrationen mit Kortikosteroiden, sowie entzündliche und de-

generative Veränderungen der Sehne oder des peritendinösen Gewebes.

Derzeit stehen sich 2 Theorien der Entstehung einer Achillessehnenruptur gegenüber. Die Theorie der Degeneration besagt, daß es aufgrund aseptischer Entzündungen (Tendinitis, Peritendinitis) und reduzierter Gefäßversorgung zu Zellverlusten, Störungen des Mukopolysaccharidgehaltes bis zur fettigen, myxoiden oder verkalkenden Degeneration kommt. Zusätzlich entstehen durch Überbeanspruchungen Mikrotraumen, die im Laufe der Zeit zur Ruptur führen.

Die mechanische Theorie besagt, daß plötzliche Dehnungen und eine Verlängerung der Muskel-Sehnen-Einheit gepaart mit einer Kontraktion der gesamten Wadenmuskulatur die Reißfestigkeit der Sehne übersteigen, wobei eine vermehrte Sehnensteifigkeit im Alter und eine Hemmung der propriozeptiven Eigenreflexe zusätzlich angeführt werden.

## Klinischer Befund

Charakteristischerweise berichten die Patienten über einen lauten Knall bei Eintritt der Ruptur, häufig im Rahmen eines Sprints. Häufig wird auch ein Gefühl angegeben, als ob sie in die Achillessehnenregion getreten oder geschlagen worden seien. Von nahe Umherstehenden wird oftmals ein „Knallen oder Schnalzen“ vernommen. Unmittelbar darauf stellen sich Schmerzen ein, die nicht immer besonders ausgeprägt sein müssen. Es kommt zu einer Gehbehinderung. Der Zehenstand ist nicht mehr möglich. Eine Schwellung kann hinter dem Sprunggelenk beobachtet werden, evtl. auch eine starke Einblutung in die Haut. Beim Abtasten findet sich ein Delle in der Sehne, wenn die Schwellung und das Hämatom noch nicht allzu stark ausgeprägt sind. Die tastbare Sehne des M. plantaris kann eine Teilruptur vortäuschen. Die Patienten können den Fuß über die langen Beugesehnen der Zehen noch gegen

leichten Widerstand plantarwärts beugen. Das Gangbild zeigt ein kraftloses Abrollen mit stelzenartigem Aufsetzen des Fußes.

### Diagnostik

Beim Thompson-Test, auch als „Wadenkneiftest“ bezeichnet, liegt der Patient in Bauchlage. Wird mit der Hand die Wade zusammengedrückt, entsteht eine leichte Plantarflexion des Fußes bei intakter Achillessehne.

Beim O'Brien-Test wird eine Kanüle im rechten Winkel 10 cm oberhalb des Fersenbeines in die Achillessehne gestochen, während der Patient in Bauchlage liegt. Wird der Fuß nach plantar und dorsal geführt, bewegt sich bei intakter Achillessehne die Kanüle pendelförmig mit.

Obwohl der klinische Befund meist eindeutig ist, werden Röntgenaufnahmen der Standardebenen des Fersenbeines angefertigt, um knöcherne Verletzungen des Fersenbeines auszuschließen.

Die Unterscheidung zwischen einer kompletten Ruptur und einer Teilruptur bereitet oft Schwierigkeiten. Hier ermöglicht die Sonographie eine sichere Diagnosefindung bei hinreichender Erfahrung mit dieser Untersuchungsmethode.

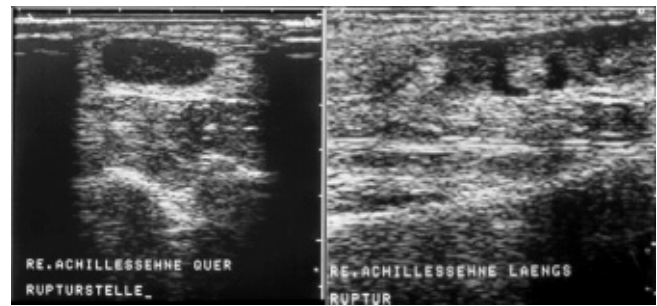
Die sonographischen Zeichen der Achillessehnenruptur sind die Kontinuitätsunterbrechung, abgrenzbare Sehnenstümpfe, echoarme Zonen als Zeichen der Flüssigkeitsansammlungen im Rupturbereich und Auflockerung des parallelen streifigen Echomusters (s. **Abb. 1**). Darüber hinaus ermöglicht die Sonographie dynamische Untersuchungen, wodurch die Therapieplanung beeinflusst wird. Die Dehizens der Ruptur wird vergrößert bei der Dorsalflexion des Fußes. Bei Plantarflexion kann das Zusammenführen der Sehnenstümpfe beurteilt werden und ob es zu einem Ineinanderfügen der Sehnenenden oder zu einem Überlappen kommt.

In besonderen Fällen ist die Kernspintomographie angezeigt, wie z. B. bei Ausrissen des M. soleus, welche sich kernspintomographisch am besten darstellen lassen.

### Therapie

Die Therapie der frischen Achillessehnenruptur ist Gegenstand kontroverser Diskussion. War bis Ende der 20 Jahre die Therapie der Achillessehnenruptur ausschließlich konservativ, folgte auf-

**Abb. 1** Sonographische Darstellung einer Achillessehnenruptur mit 7,5 MHz Schallkopf. Im Querschnitt zeigt sich die Sehnenlücke als echoarme Struktur. Im Längsschnitt kommt die Unterbrechung der Sehne deutlich zur Darstellung.



grund der Arbeit von Quenu und Stoianovitch (1929) eine Ära der rein operativen Versorgung. Lea und Smith (1968) zeigten, daß eine differenzierte konservativ-immobilisierende Therapie den Ergebnissen der operativen Versorgung vergleichbar ist. In ihrem Behandlungskonzept erfolgte eine Behandlung im Unterschenkelgips mit Spitzfußstellung für 8 Wochen. Danach führten sie eine Absatzerhöhung von 2,5 cm für 4 Wochen durch. In der Folgezeit fanden nur geringfügige Modifikationen statt. In der Literatur wird die Rerupturrate der konservativen Behandlung zwischen 5 und 25% angegeben.

### Konservativ-funktionell

Zwipp (1994) beschreibt ein früh-funktionelles Behandlungskonzept bei dem nach 1–3 Tagen Gipsruhigstellung die weitere Behandlung in einem hochschaffigen Spezialschuh (Variostabil-Schuh der Fa. Addidas) erfolgt. In diesem Schuh kann der Patient voll belasten. Gezeichnet ist der Schuh durch eine ventrale Außenlasche und Seitenstäbe, die eine Dorsalflexion verhindern. Auch Torsionsbewegungen sind weitestgehend ausgeschlossen. Durch variable Absatzerhöhungen sind individuelle Anpassungen der Spitzfußstellung möglich (s. **Abb. 5**).

Geeignet für diese Behandlung sind alle subkutanen Rupturformen bei denen sonographisch eine nachgewiesene Adaptation der Sehnenstümpfe in 20° Plantarflexion besteht.


Darüber hinaus eignet sich die konservative Therapie für ältere Menschen mit geringeren Funktionsansprüchen und für Risikopatienten mit schlechter Wundheilung, z. B. für Patienten mit einem insulinpflichtigen Diabetes mellitus, für starke Raucher und für Patienten mit immunsuppressiver Therapie oder mit Durchblutungsstörungen.

Thermann et al. (2000) sehen die Indikation für die konservativ-funktionelle Be-

handlung ebenso für das oben genannten Patientengut gegeben und weisen zusätzlich auf eine entsprechende Compliance des Patienten für diese Behandlung hin.

### Operativ

Das Ziel der operativen Behandlung besteht in der Adaptation der Sehnenenden, wobei das ursprüngliche Längenverhältnis wiederhergestellt werden soll und eine Fixierung bis zur stabilen Ausheilung garantiert werden soll (s. **Abb. 2**).



**Abb. 2** Darstellung eines intraoperativen Befundes mit End-zu-End-Naht.

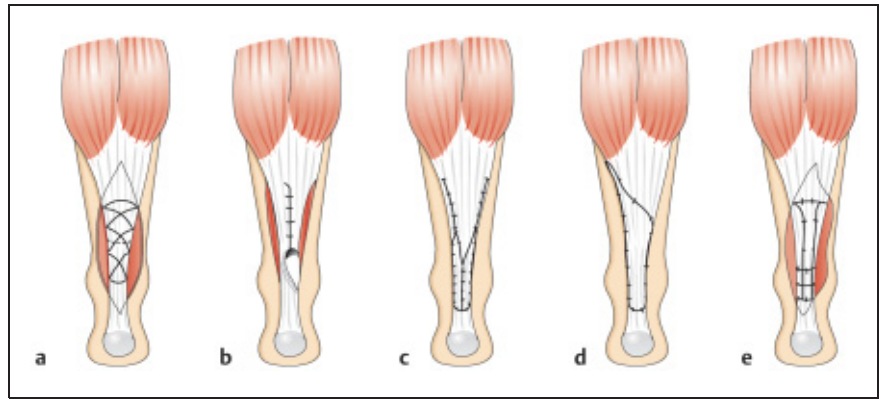
Unterschieden wird zwischen frischer und veralteter Ruptur. Die zeitliche Grenze wird in der Literatur mit etwa 3 Wochen festgelegt. Die Indikation zur Operation besteht bei allen offenen Rupturen und bei Patienten, die keiner konservativen Behandlung zugeführt werden können. Die besten Ergebnisse werden nach operativer Versorgung innerhalb der ersten 48 h erzielt (Thermann 2000).

Die Operation erfolgt in Intubationsnarkose oder bei den perkutanen Nahttechniken auch in Lokal- bzw. Regionalanästhesie, wobei der Patient auf dem Bauch gelagert wird.

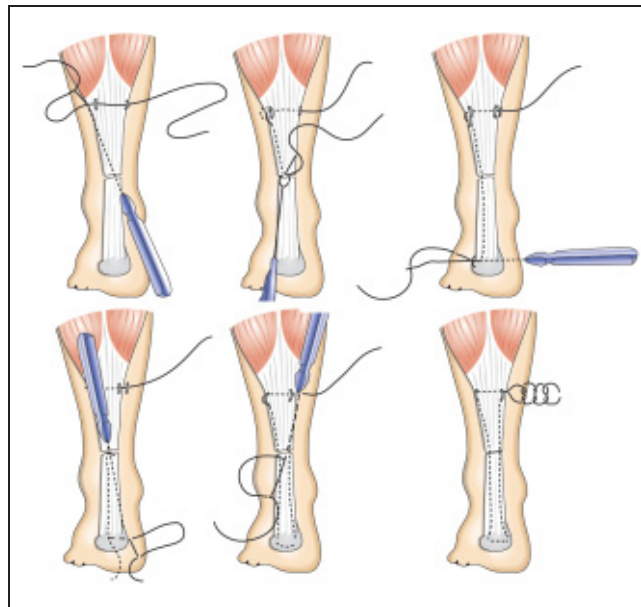
Bei der offenen Naht erfolgt der Hautschnitt geringfügig s-förmig auf einer Länge von 10 bis 12 cm 0,5 cm medial vom Rand der Achillessehne. Diese Schnittführung zeigt die günstigste Narbenbildung und schont den N. suralis und die V. saphena parva. Nach dem Hautschnitt wird das Subkutangewebe durchtrennt und die Sehnenscheide gespalten, wobei keine Präparation zwischen Sehnenscheide und Subkutangewebe erfolgt. Dadurch wird die Hautdurchblutung nicht gefährdet und Adhäsionen verringert. Die Sehenstümpfe werden in 15° Kniebeugung und 5° Spitzfußstellung adaptiert. Zur Anwendung kommen verschiedene Nahttechniken: Bunnell, Kessler, Kirchmayer/Kleinert, Krakow, wobei die Autoren die Kirchmayer/Kleinert-Naht anwenden. Bei fortgeschrittener Degeneration kann die primäre Sehnennaht mit der Sehne des M. plantaris longus augmentiert werden. Ist keine Plantaris-Sehne vorhanden kann die Augmentation mit der Faszia der Wadenmuskulatur durchgeführt werden (s. **Abb. 3**).

Der Vorteil der perkutanen Naht ist das minimale Weichteiltrauma, da nur kleine Inzisionen erfolgen. Der Nachteil dieser Methode ist die Verletzungsgefahr des N. suralis. Buchgraber und Pässler (1997) beschreiben eine perkutane Technik im Sinne einer Rahmennaht, die mit einer 1,3 mm-PDS-Kordel durchgeführt wird. Die Komplikationen einer Wundheilungsstörung und das Risiko einer Nervenverletzung sind dabei erheblich vermindert (s. **Abb. 4**).

Thermann et al. (2000) haben diese Technik modifiziert und benutzen bei der proximalen Tunnelung ein Arthroskop, um den N. suralis zu schonen.



**Abb. 3** Schematische Darstellung verschiedener Op-Techniken: (a) nichtaugmentierte End-zu-End-Naht n. Bunnell. (b) primäre Naht und Augmentation mit Unterschenkel-faszia n. Christensen. (c) primäre Naht und Augmentation mit Unterschenkel-faszia n. Lindholm. (d) primäre Naht und Augmentation mit der Plantarissehne n. Lynn. (e) primäre Naht und Augmentation mit einem freien Faszia-lata-Transplantat n. Zadek. (aus: J. Jozsa und P. Kannus Human Tendons. Anatomy, Physiology and Pathology Human Kinetics, Champaign 1997, S. 517).



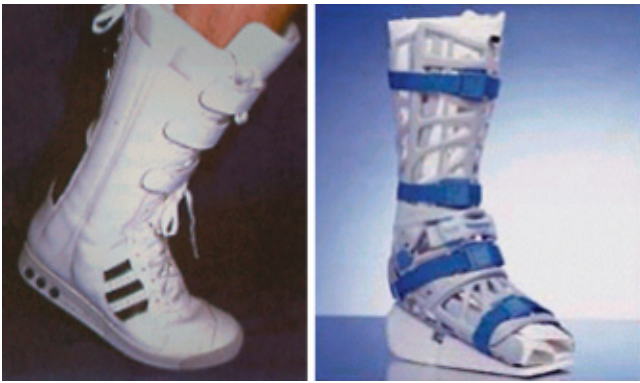**Abb. 4** Perkutane Versorgung der Achillessehnenruptur unter Verwendung einer 1,3 mm PDS-Kordel n. H. H. Pössler

Neben der Naht sei noch auf die Fibrinklebung hingewiesen, wobei nach Auskämmen der Sehnenstümpfe die wieder vereinigten Sehnenenden mit 1–2 ml Fibrinkleber verklebt werden. Vorteil dieser Methode ist die genaue anatomische Rekonstruktion der Achillessehne bei korrektem Längenausgleich. Diese Operationstechnik ist einfach und atraumatisch.

**Nachbehandlung**

Nach einer End-zu-End-Naht und nach einer Augmentation mit autologem Gewebe erfolgt die Anlage eines Unterschenkelgipses mit einer Spitzfußstel-

lung von 15 bis 20° für sechs Wochen. Als Alternative zum Unterschenkelgips empfiehlt sich die Verwendung des Va-coachill-Schuhes (s. **Abb. 5**), welcher eine variable Spitzfußstellung zulässt und jederzeit abgenommen werden kann. Eine Absatzerhöhung von 2 cm sollte bis 2 Monate nach der Operation getragen werden. Sportliche Aktivitäten nach 4–6 Monaten nach der Operation wieder aufgenommen werden. In diesem Nachbehandlungskonzept wird der Tatsache Rechnung getragen, daß die Reißfestigkeit der Sehen herabgesetzt ist und deshalb die Naht einem Schutz bedarf.



**Abb. 5** Hochschaf-tige Spezialschuhe zur Nachbehand-lung: links: Variosta-bil der Fa. Adidas, rechts: Vacochoil der Fa. Oped.

Der Nachteil der Immobilisation mit Muskelminderung und Störung der Gelenktrophik sowie Propriozeption hat dazu geführt das zunehmend eine funktionelle Nachbehandlung angewendet wird.

Hierzu kann der schon oben beschriebene Variostabil-Schuh verwendet werden (Thermann 2000, Pässler 1997). Die Vollbelastung ist sowohl bei Gipsruhigstellung, als auch mit dem Variostabilschuh gestattet. Nach 6–8 Wochen kann die Protektion wegfallen. Sportliche Aktivitäten sollten nicht vor Ablauf von 3 Monaten begonnen werden.

### Komplikationen

Die Komplikation der Behandlung der Achillessehnenruptur ist die Reruptur. Sie tritt in 70% der Fälle innerhalb der ersten 3 Monate auf und liegt bei 1–2% (Thermann 2000). Bei den operativen Verfahren sei auf die Wunddehizens, die Infektion und die hypertrophe Narbenbildung hingewiesen.

### Fazit

Über die frühfunktionelle Behandlung der operierten Achillessehnenrupturen besteht in der gegenwärtigen Literatur ein weitestgehender Konsens. Der Trend in der operativen Unfallchirurgie geht in Richtung der minimal-invasiven Techniken, so auch in der Behandlung der Achillessehnenrupturen mit den perkutanen Nahttechniken. Die konservativ-

funktionelle Behandlung der Achillessehnenrupturen weist bei korrekter Indikationsstellung vergleichbar gute Ergebnisse gegenüber der operativen Therapie auf und wird weitere Verbreitung finden.

### Literatur

- <sup>1</sup> Buchgraber A, Pässler HH. Percutaneous repair of Achilles tendon rupture. Immobilisation versus functional postoperative treatment. *Clin Orthop* 1997; 341: 113–122
- <sup>2</sup> Jozsa L, Kannus P. Human Tendons. Anatomy, Physiology and Pathology Human Kinetics. Champaign 1997; 517
- <sup>3</sup> Lea RB, Smith L. Rupture of the achilles tendon. Nonsurgical treatment. *Clin J Sport Med* 1968; 7: 115–118
- <sup>4</sup> Quenu J, Stoianovitch SM. Les ruptures du tendon d'Achill. *Rev Chir* 1929; 67: 647
- <sup>5</sup> Rooks MD. Tendon vascular nerve and skin injuries. In: Gould, J.S. (ed): *Operative foot surgery*. WB Saunders, Philadelphia 1994; 522–526
- <sup>6</sup> Thermann H, Hüfner T, Tscherne H. Achillessehnenruptur. *Orthopäde* 2000; 29: 235–250
- <sup>7</sup> Zwipp H. *Chirurgie des Fußes*. Springer, Wien New York 1994; 333–342

### Dr. med. Joachim Henkel

Assistenzarzt

**Prof. Dr. med. Friedrich Baumgaertel**  
Chefarzt

Klinik für Unfall- und Wiederherstellungschirurgie, Berufsgenossenschaftliche Sonderstation für Schwerunfallverletzte  
Johannes-Müller-Str. 7  
56068 Koblenz