

# Arthroskopie des oberen Sprunggelenkes

■ Kai Ruße, Ralf Müller-Rath, Axel Pommer, Andreas Dávid

## Zusammenfassung

Die Arthroskopie des oberen Sprunggelenkes hat sich in letzter Zeit als ein operatives Standardverfahren etabliert. Indikationen sind posttraumatische Schäden an Gelenkkapsel und Knorpel, wie z. B. das laterale und mediale Meniskoidsyndrom, freie Gelenkkörper sowie osteochondrale Läsionen. Darüber hinaus ist die Arthroskopie indiziert bei lang anhaltenden unklaren Beschwerden im Bereich des oberen Sprunggelenkes, deren Ursache sich der klinischen und der radiologischen, inklusive der MR tomo-

graphischen Diagnostik, entziehen. Der arthroskopische Untersuchungsgang beginnt mit der Anlage des anterolateralen Zugangs. Es folgen unter Schonung der gefährdeten anatomischen Strukturen weitere definierte Zugangswege im anterioren und posterioren Gelenkbereich. Dieses standardisierte Vorgehen ermöglicht die vollständige Exploration des Gelenkes. Die therapeutischen Optionen reichen von der diagnostischen Inspektion bis hin zu aufwendigen Verfahren, wie z. B. arthroskopisch assistierten Arthrodesen.

## Einleitung

Die Arthroskopie der großen Gelenke wie des Knie- und Schultergelenkes sind seit langem Standardverfahren der arthroskopischen Gelenkchirurgie. In den letzten Jahren haben sich aber auch arthroskopische Eingriffe an kleinen Gelenken immer mehr etabliert.

Die Arthroskopie des oberen Sprunggelenkes (OSG) bietet dem Patienten alle Vorteile eines minimal invasiven Operationsverfahrens. Aufgrund des geringen Operationstraumas ist der Patient je nach Ausmaß des therapeutischen Eingriffes sehr früh in der Lage, das operierte Gelenk zu benutzen. Zudem ist eine frühfunktionelle Nachbehandlung mit Durchführung krankengymnastischer Übungsbehandlungen unmittelbar nach dem Eingriff möglich.

Grundsätzlich kann eine Arthroskopie auch mit diagnostischer Intention durchgeführt werden. Dennoch sollte heute

überwiegend die Indikation zur Sprunggelenksarthroskopie mit therapeutischer Zielsetzung vorgenommen werden. Die rein „diagnostische Arthroskopie“ muss die absolute Ausnahme bleiben. Nur in sehr seltenen Fällen gelingt es nicht, durch bildgebende Verfahren eine Diagnose zu stellen.

## Indikationen zur Arthroskopie des Sprunggelenkes

Die Indikation zur diagnostischen Arthroskopie ist nur dann gegeben (siehe **Tab. 1**), wenn durch eine exakte klinische, nativradiologische oder MRT-Untersuchung, ergänzt durch andere apparative Verfahren wie Sonographie und Szintigraphie, keine eindeutige Diagnose gestellt werden kann [8]. Allerdings müssen die Ausbildung und Erfahrung des Operateurs auch eine eventuell notwendige arthroskopische oder arthroskopisch assistierte Operation erlauben.

## Gelenkblockaden

Als Ursache intermittierender Gelenkblockierungen mit Bewegungseinschränkungen müssen differenzialdiagnostisch

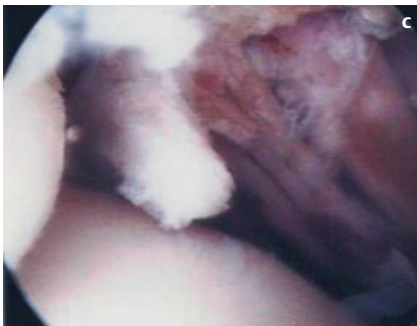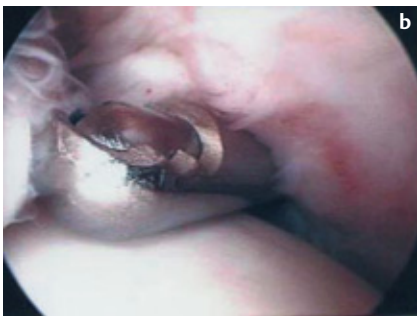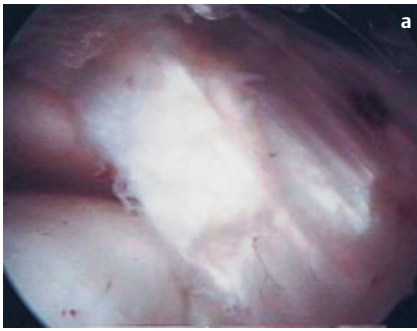
**Tab. 1** Indikationen zur OSG Arthroskopie.

- rezidivierende, unklare Gelenkschmerzen
- Gelenkblockaden
- Knorpelläsionen
- Osteochondrosis dissecans
- rheumatische Ergussbildung
- Weichteilimpingement
- fibuläre Kapsel-Bandinstabilität
- osteophytäres Impingement

freie Gelenkkörper, fixierte Gelenkkörper sowie Vernarbungen und Verwachsungsstränge in Betracht gezogen werden (siehe **Abb. 1a–c**). Freie Gelenkkörper sind häufig radiologisch nicht darstellbar. Gelegentlich entziehen sie sich auch einer Darstellung im MRT. In einem solchen Fall ist die Diagnose nur durch Arthroskopie möglich.

## Rezidivierende Gelenkschmerzen

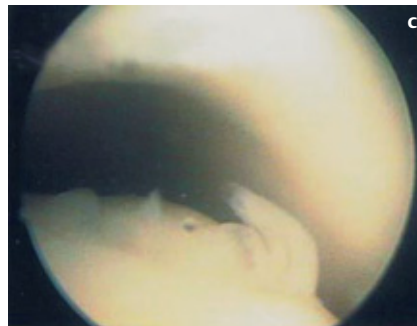
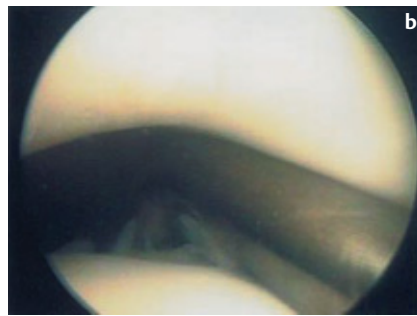
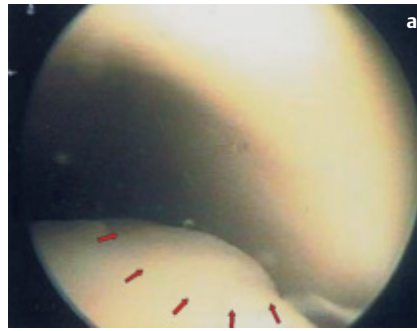
Nach Verletzungen mit Beteiligung der vorderen Gelenkkapsel, nach Frakturen oder fibularen Bandverletzungen leiden viele Patienten oftmals über Jahre an persistierenden Beschwerden des oberen Sprunggelenkes [7]. Als diagnostische Untersuchungsmethode wird immer wieder allein auf das Röntgenbild gesetzt. Die Darstellung der vermeintlichen schmerzauslösenden Strukturen ist hiermit aber nicht immer möglich. Aus diesem Grund wird dem Schmerz des Patienten häufig nicht adäquat Rechnung getragen. Als Ursache der Beschwerden können verschiedene Arten von Synovialitiden sein [5]. Darüber hinaus können ligamentäre Impingementsyndrome [10] (laterales oder mediales Meniskoidsyndrom) (siehe **Abb. 1a–c**), intraartikuläre Verwachsungen nach Kapselverletzungen oder ausgeprägte Kapsel fibrosen als Folge von Sprunggelenksfrakturen in Frage kommen [3].



**Abb. 1 a–c** Verdickter, bindegewebiger Narbenstrang, der die laterale Taluskante überdeckt im Sinne eines „Meniskoid-Syndroms“ (a). Resektion mit dem Arthroshaver (b). Zustand nach Resektion (c).

### Osteochondrosis dissecans

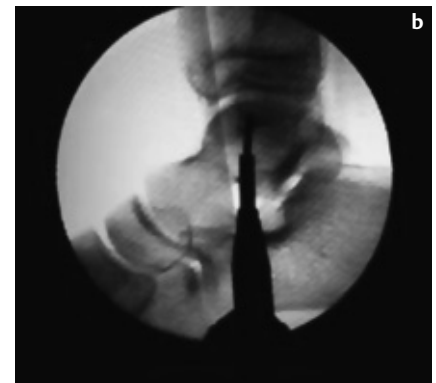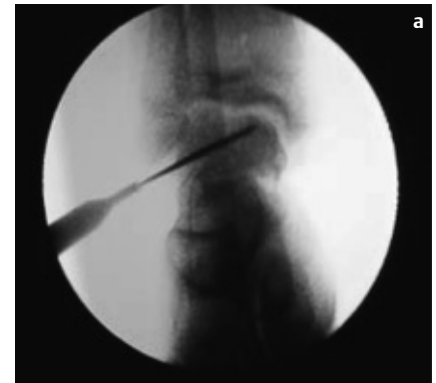Die Ausdehnung eines Osteochondrosis dissecans-Herdes (siehe **Abb. 2a–c**), sowie das Stadium sollten vor der Arthroskopie durch radiologische, MR-tomographische oder ergänzend auch szintigraphische Untersuchungen dargestellt werden [7]. Nach Beurteilung des Osteochondrosis-dissecans-Herdes erfolgt in Abhängigkeit des Stadiums der therapeutische Eingriff. Das Spektrum reicht von der arthroskopisch kontrollierten subchondralen Anbohrung (siehe **Abb. 3a–b**) bis hin zur offenen Knorpel/Knochen transplantation mit Innenknöchelosteotomie bei größerer Ausdehnung der Herde in Talus und Tibia.



**Abb. 2 a–c** Optisch kaum erkennbarer Osteochondrosis-dissecans-Herd (a). Tasthaken versinkt im weichen Knorpel an der medialen Talusrolle (b). Zustand nach „retrograder“ Anbohrung (c).

### Osteophyten

Osteophyten des oberen Sprunggelenkes finden sich zumeist an der Tibiavorderkante und am ventralen Talus. Häufig sind sie bei Sportlern anzutreffen (Fußballergelenk) [2]. Folge dieser osteophytären Anbauten sind die Einschränkung der Beweglichkeit sowie schmerzhaft, therapieresistente Reizzustände im Bereich der ventralen Gelenkkapsel. Anders als der Röntgenbefund vermuten lässt, zeigt sich in der arthroskopischen Untersuchung des oberen Sprunggelenkes häufig ein deutlich ausgeprägter Befund. Bei entsprechender Anamnese mit lang anhaltenden Beschwerden ist auch bei nicht eindrucksvollem Röntgenbefund die Indikation zur Arthroskopie gegeben [8].



**Abb. 3 a u. b** Radiologisch kontrollierte „retrograde“ Bohrung des Osteochondrosis-dissecans-Herdes. A.p. Ansicht (a) und seitliche Darstellung (b).

### Synoviale Reizzustände

Bei rheumatischen Synovialitiden kommt es zur Ausbildung einer villonodulären Synovitis. Diese führt zu rezidivierenden Gelenkgüssen und persistierenden Kapselschwellungen. Bewegungseinschränkungen infolge eingeklemmter, verdickter Synovia sind die Folge [5]. Durch die arthroskopische Revision kann neben der therapeutischen Synovektomie die Diagnose durch Gewebeentnahme gesichert werden.

### Chronische Bandinstabilität

Die Diagnose der chronischen fibularen Kapselbandinstabilität ist primär anhand der Beschwerden und dem Untersuchungsbefund klinisch zu stellen [8].

Trotzdem empfiehlt sich vor Durchführung einer Kapsel-Band-Plastik die Arthroskopie. Diese erfasst intraartikuläre Veränderungen und gravierende Knorpelschäden. So können Vernarbungen nach rezidivierenden Distorsionen durchtrennt werden. Das führt zu einer deutlichen Besserung der Beschwerden.

**Tab. 2** Mögliche peri- und postoperative Komplikationen der OSG-Arthroskopie.

- Nervenläsionen
- Gefäßverletzungen
- Knorpelverletzungen
- synoviale Fisteln
- Sehnenverletzung
- Gelenkinfektion

Anschließend erfolgt die Stabilisierung des fibularen Kapselbandapparates durch eine offene Operation [9].

**Komplikationen der Arthroskopie**

Trotz der geringen Morbidität des Eingriffes ist die Operation nicht ohne Risiko (siehe **Tab. 2**). Die Angaben zur Komplikationsrate in der Literatur schwanken beträchtlich. Während in einigen Studien von Komplikationen in über 15% der Fälle berichtet wird, erwähnen andere Autoren eine Komplikationsrate von 0,5–0,6%. Es werden Nerven-, Knorpel- und Gefäßverletzungen beschrieben [4]. Als eher seltene Komplikationen werden Infektionen und synoviale Fisteln an den Hautschnitten als Folge arthroskopischer Operationen am oberen Sprunggelenk erwähnt.

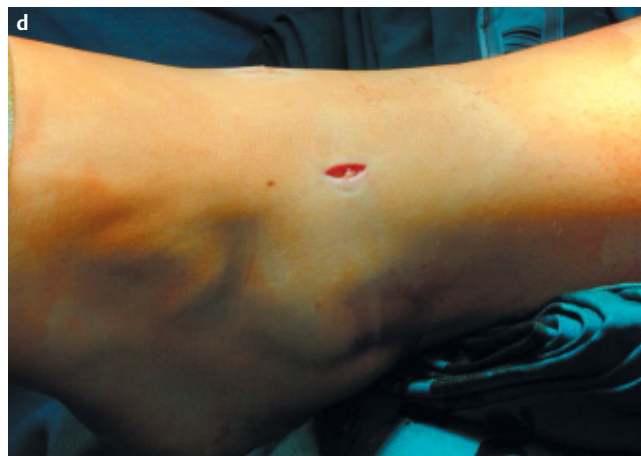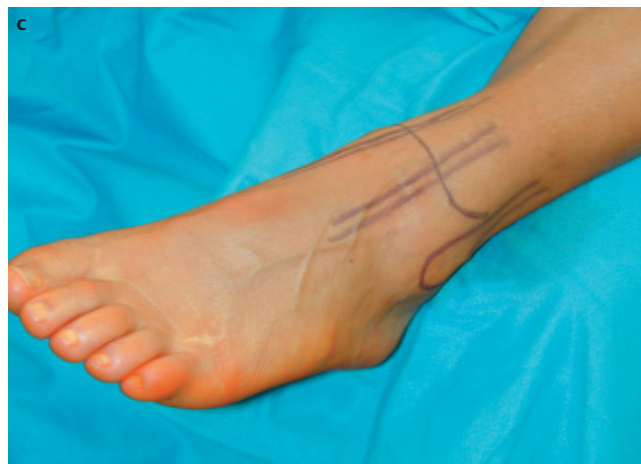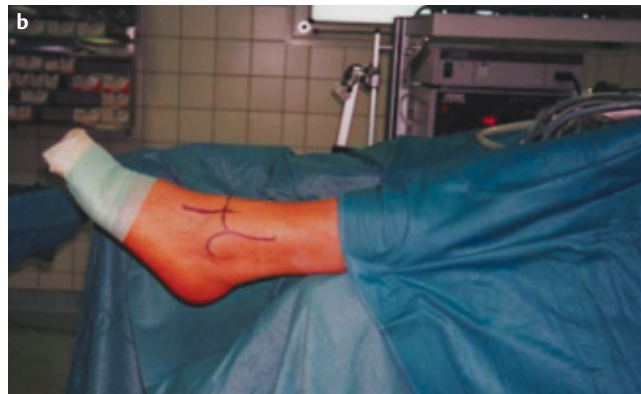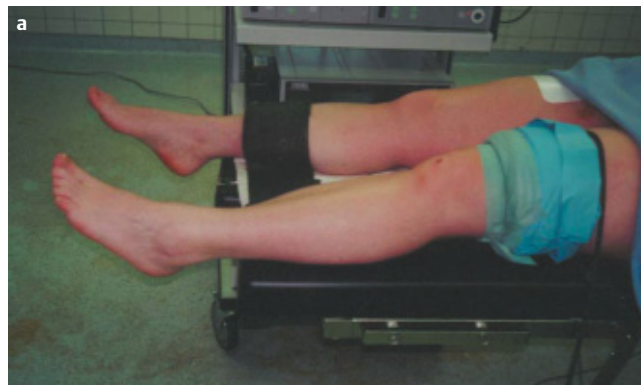
**Kontraindikation**

Frische Verletzungen mit massiven Weichteilschwellungen und Ödeme am oberen Sprunggelenk sowie arteriovenöse Verschlusskrankungen im fortgeschrittenen Stadium stellen relative Kontraindikationen dar [8]. Darüber hinaus gelten die allgemeinen Kontraindikationen einer Operation auch für ein arthroskopisches Vorgehen.

**Technik der Arthroskopie am oberen Sprunggelenk**

*Instrumentarium*

Für eine Sprunggelenksarthroskopie wird die gleiche technische Ausstattung benötigt wie für die Spiegelung anderer Gelenke [3] (siehe **Tab. 3**). Diese beinhaltet eine Videokette mit Lichtquelle und Bilddokumentation sowie manuelle oder instrumentelle Distraction und arthroskopische Operationsinstrumente. Es empfiehlt sich aufgrund der Dimension der Gelenke kleineres Instrumentarium zu verwenden. Aufgrund der kurzen intraartikulären Distanzen ist insbesondere ein kurzer Arthroskopieschaft sinnvoll (siehe **Abb. 5**). Dieser reduziert die Pendelbewe-



**Abb. 4a–d** Präoperative Lagerung mit freihängendem Fuß (a). Sterile Abdeckung und Kennzeichnung der wichtigen anatomischen Orientierungspunkte (b, c). Anzeichnen anatomischer Leitstrukturen wie Innen- und Außenknöchel und die Tibialis-anterior-Sehne (c). Anschließend Anlage des anterolateralen Standardzugangs (d).

**Tab. 3** Für die effiziente OSG-Arthroskopie notwendiges Instrumentarium.

- Videokette mit Lichtquelle
- Bilddokumentation
- Pumpsystem/Deckenlift
- kurze Optik und Arthroskopieschleuse
- Distraktor
- Tasthaken
- Faszangen, PUNCHES
- Shaversystem inkl. Cutter und Synovektor
- Elektrochirurgisches Instrumentarium (z. B. Hochfrequenzmesser)
- [Laserinstrumentarium]

gungen des Arthroskopes und schafft somit ein deutlich ruhigeres Bild. Mechanische Instrumente, wie z.B. Faszangen oder PUNCHES, werden eingesetzt. Als motorbetriebene Instrumente eignen sich Shaversysteme und als elektrochirurgische Instrumente, z. B. das Hochfrequenzmesser. Eventuell kommt der Einsatz von Laserinstrumentarium infrage. Es wird im flüssigen Medium arthroskopiert. Als Spülflüssigkeit dient eine elektrolytfreie Lösung (z. B. Purisole). Für ausreichenden Füllungsdruck innerhalb des Gelenkes sorgt entweder die Schwerkraft (Deckenlift) oder ein Pumpsystem [8].

### Vorbereitung

Der Eingriff kann in Leitungsanästhesie oder Vollnarkose durchgeführt werden [3]. Der Patient liegt in Rückenlage und der zu operierende Fuß sollte etwa eine Hand breit über den Operationstisch hinausragen, um eine optimale Plantarflexion zu ermöglichen. Spezielle Beinhalter oder andere Fixationstechniken sind

nicht nötig. Eine Druckmanschette wird am Oberschenkel angelegt, auch wenn die Arthroskopie möglichst ohne Blutsperrung erfolgen sollte. Nach der chirurgischen Desinfektion wird der Fuß bis zur Unterschenkelmitte frei beweglich abgedeckt. Die Zehen werden gesondert abgeklebt.

Da in flüssigem Medium arthroskopiert wird, sind eine wasserdichte Abdeckung des Operationsgebietes und entsprechender Kittel für den Operateur sinnvoll. Um größere Flüssigkeitsansammlungen und Pfützen zu vermeiden, kann ein Bodensaugsystem eingesetzt werden.

### Zugangswege

Für die Arthroskopie des oberen Sprunggelenkes sind sowohl anteriore als auch posteriore, transmalleoläre sowie translaterale Zugänge beschrieben [3]. Um die häufigsten arthroskopischen Eingriffe durchführen zu können, sind in der Regel der anterolaterale und anteromediale Zugang ausreichend. Vor Anlage der Zugangswege erfolgt zunächst die Orientierung am Sprunggelenk. Hierzu werden die knöchernen Strukturen getastet. Die Malleolengabel dient als wichtigste Orientierungshilfe. Die Spitze des lateralen Malleolus liegt 1,5 bis 2 cm distal und im Vergleich zum Innenknöchel etwas dorsal. Der anteriore Gelenkspalt befindet sich ca. 2 cm proximal der Innenknöchelspitze bzw. etwa 3–4 cm proximal der Spitze des lateralen Malleolus. Darüber hinaus lassen sich die Sehnenstrukturen und Blutgefäße identifizieren [1].

### Anteriore Zugangswege

Im anterioren Gelenkbereich verlaufen Hautnerven und Blutgefäße ebenso wie

die Strecksehnen. Unter passiver Mobilisation sind die Sehnen leicht zu identifizieren und bieten gute Orientierungspunkte. Entscheidende Leitstrukturen sind die Sehnen des M. extensor hallucis longus, des M. tibialis anterior sowie des M. extensor digitorum longus (siehe **Abb. 6b**). In unmittelbarer Nachbarschaft dieser Strukturen tastet man bei Bewegung die anterolaterale Talusrolle sowie den anterolateralen Gelenkspalt. Der Nervus saphenus verläuft gemeinsam mit der Vena saphena magna (siehe **Abb. 6a**) vor dem Innenknöchel und medial der Sehne des Musculus extensor hallucis longus (siehe **Abb. 6b**). Die A. dorsalis pedis mit ihren Begleitvenen befindet sich unter den Strecksehnen der Zehen ebenso wie der Nervus peroneus profundus. Dieser Bereich sollte bei Anlage eines Zuganges unbedingt umgangen werden.

### Anteromedialer Zugang

Medial der Sehne der M. tibialis anterior wird der anteromediale Zugang angelegt. Er eignet sich zur Inspektion des anterolateralen Gelenkraumes (siehe **Abb. 7b**). Bei diesem Zugang sind die V. saphena magna und der N. saphenus gefährdet.

### Anterolateraler Zugang

Dieser Zugang dient als Standardzugang (Arthroskopzugang), und wird zuerst angelegt. Er befindet sich lateral der Sehne des M. extensor digitorum longus auf Höhe des Gelenkspaltes etwa 3 cm proximal der Außenknöchelspitze (siehe **Abb. 6b**). Die V. saphena parva sowie oberflächliche Hautäste des N. peroneus superficialis können hier verletzt werden.

Der anterolaterale Zugang ist der Standardzugang.

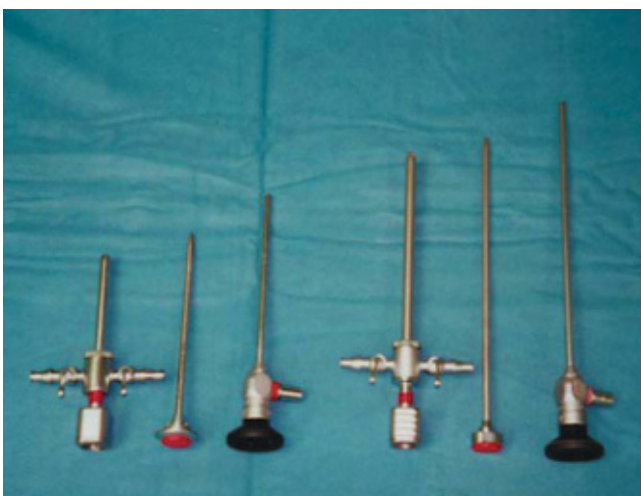### Anterozentraler Zugang

Sehr oft werden anterozentrale Zugänge beschrieben. Diese Zugänge sind gefährlich, da A. tibialis anterior und der N. peroneus profundus sowie Hautvenen verletzt werden können.

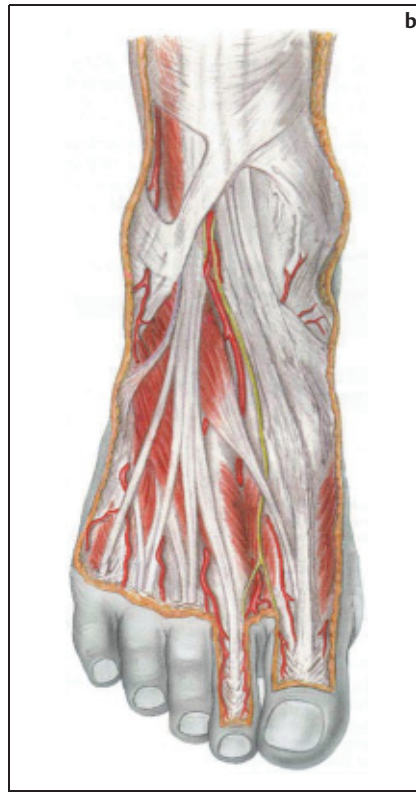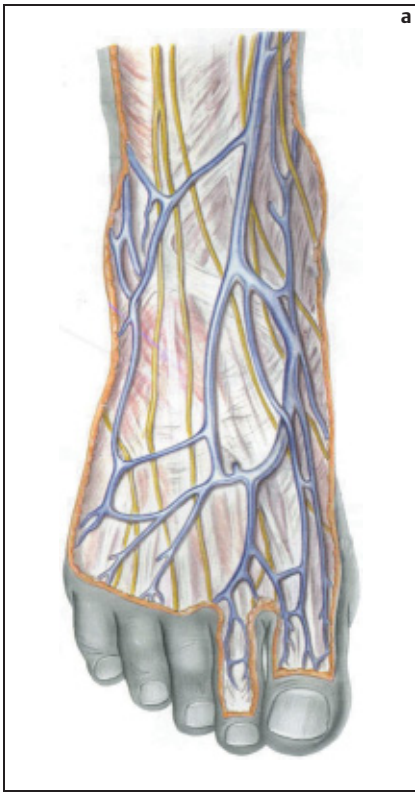
Der anterozentrale Zugang ist gefährlich.

### Tiefer anterolateraler Zugang

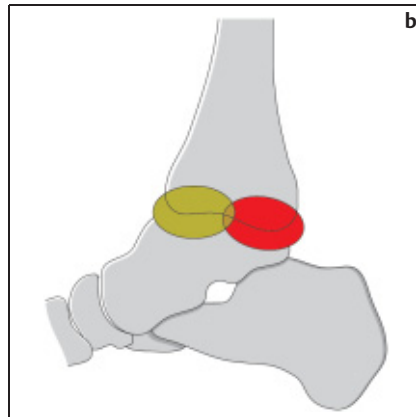
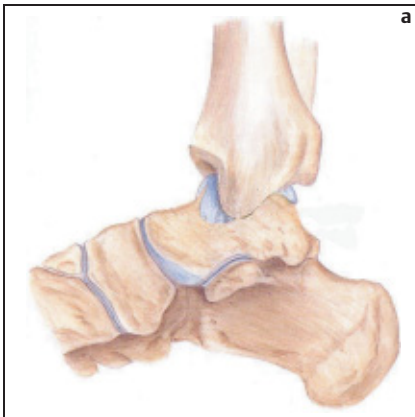
Dieser Zugang wird als akzessorischer Zugang beschrieben. Er liegt wenige mm proximal und etwa 1 cm vor der Fibulaspitze. Er dient zur Beurteilung der Fibulaspitze und der davon distal liegen-



**Abb. 5** Arthroskopieschleuse für das obere Sprunggelenk. Die Instrumente sind kürzer als die, die zur Kniegelenksarthroskopie verwendet werden.



**Abb. 6 a u. b** Anatomische Strukturen im Bereich des Fußrückens. Gefährdete Nerven und Gefäße (a). Arterielle Gefäße (b).



**Abb. 7 a u. b** Oberes Sprunggelenk in der seitlichen Ansicht (a). Die Gelenkbereiche, die vom ventralen Zugang (grün) und vom dorsalen Zugang (rot) aus inspiziert werden können.

den Strukturen wie z.B. fixierte Gelenkkörper.

**Tiefer anteromedialer Zugang**

Ebenso wie der tiefe anterolaterale Zugang ist dies ein akzessorischer Zugang. Er liegt 1 cm vor der Vorderkante des Innenknöchels.

Die anterioren Zugänge reichen zumeist zur Beurteilung der pathologischen Befunde.

**Posteriore Zugänge**

*Posterolateraler Zugang*

Dieser als posteriorer Standardzugang beschriebene Zugang wird lateral der Achillessehne platziert. Er ermöglicht die Sicht auf den hinteren Anteil der dorsalen Talusrolle (siehe **Abb. 7b**).

**Transtendinöser Zugang**

Als zweiter posteriorer Zugang kann der transtendinöse Zugang angelegt werden.

Er wird in der Mitte der Achillessehne platziert.

**Operationstechniken**

Nach Markierung der geplanten Zugänge, des Gelenkspaltes und der tastbaren knöchernen Strukturen mit einem Hautmarker (siehe **Abb. 4c**) erfolgt die Anlage des anterolateralen Zugangs (siehe **Abb. 4d**). Eine Injektionskanüle wird über den anterolateralen Zugang in den Intraartikulärraum vorgeschoben. Das Erreichen des Gelenkraumes ist dadurch gekennzeichnet, dass die Nadel problemlos nach medial und lateral geschwenkt werden kann. Jetzt wird eine Spritze aufgesetzt und anschließend erfolgt die Auffüllung des Gelenkes mit Flüssigkeit. Das Gelenk fasst etwa 15 ml Flüssigkeit. Nach Injektion der ersten 5 ml wird die Spritze von der Kanüle abgenommen. Entleert sich die Spülflüssigkeit tropfenweise oder im Strahl, ist die intraartikuläre Lage der Injektionskanüle gesichert. Wenn die Injektion der Spülflüssigkeit nur gegen einen starken Widerstand möglich ist, liegt die Kanüle entweder extraartikulär oder der Gelenkspalt ist durch straffes Narbengewebe verlötet. Nach Korrektur der Lage der Injektionskanüle wird das Gelenk weiter aufgefüllt. Mit zunehmender Gelenkfüllung kommt es zu einer Dorsalflexion des Fußes und Kapselschwellung im Bereich des medialen und lateralen Gelenkspaltes. Nach Zurückziehen der Kanüle wird die Haut auf eine Länge von 1–2 cm mit einem spitzen Skalpell durchtrennt. Dann erfolgt die stumpfe Präparation des Subkutangewebes mit einer kleinen Klemme ohne die Gelenkkapsel zu eröffnen. Anschließend wird die Arthroskopieschleuse mit eingesetztem Trokar unter rotierenden Bewegungen auf die Kapsel vorgeschoben. Man spürt das Erreichen des Intraartikulärraumes an dem plötzlich nachlassenden Widerstand. Jetzt wird die Optik in die Arthroskopieschleuse eingeführt. Es folgt die Inspektion.

Die vordere Gelenkkapsel und der anteromediale Gelenkraum lassen sich vom anterolateralen Zugang aus gut einsehen (siehe **Abb. 7b**). Zur Palpation intraartikulärer Veränderungen wird ein Tasthaken benötigt. Dies macht die Anlage eines Instrumentenzugangs notwendig. Er wird im Bereich der anteromedialen Kapsel unter arthroskopischer Kontrolle angelegt. Die durchscheinende Lichtquelle erlaubt die Beurteilung der subkutan verlaufenden Sehnen und Gefäße. Unter

Schonung dieser Strukturen wird eine weitere Injektionskanüle in das Gelenk eingestochen. Die ideale Lage des Zugangs ist in Höhe des Gelenkspaltes. Jetzt kann der Tasthaken eingeführt werden. Er dient zur Beurteilung der Knorpelflächen und anderer intraartikulärer Veränderungen sowie zur Mobilisation und Retraction von Synovialfalten und Narbensträngen. Bei starken intraartikulären Verwachsungen kann durch Resektion der Narben mit Hilfe des Shavers die Sicht verbessert werden. Dieser kann ebenfalls über diesen Zugang in das Gelenk eingeführt werden.

Zur ausreichenden Inspektion des Gelenkes ist der Wechsel des Zuganges für die Optik und Instrumente notwendig. Hierbei kann ein Wechselstab eingesetzt werden.

Nach Platzieren der Optik über den anteromedialen Zugang lassen sich die ventralen Kapselstrukturen und der anterolaterale Gelenkraum gut einsehen (siehe **Abb. 7b**). Bei zu erwartenden pathologischen Veränderungen im Bereich der posterioren Gelenkanteile ist die Anlage von weiteren posterioren Zugängen notwendig. Auch diese werden in der Kanülentechnik angelegt. Es wird zuerst der posterolaterale Zugang angelegt. Nach Verschieben des Arthroskopes auf die dorsale Kapsel, erfolgt die Anlage des Zugangs unter Sicht [8].

### Untersuchungsgang

Zunächst wird das anteriore Kompartiment über den anterolateralen Zugang inspiziert. Hierbei können die Tibiavorderkante und die zwei Drittel der vorderen Talusgelenkfläche und die anteriore Kapsel beurteilt werden (siehe **Abb. 7b**). Anschließend erfolgt die Inspektion des anteromedialen Kompartiments mit der medialen Taluskante sowie dem Innenknöchel und der medialen Taluswange [7]. Dann erfolgt der Zugangswechsel. Das Arthroskop wird unter Zuhilfenahme des Wechselstabes in den medialen Instrumentenzugang eingeführt. Dadurch lässt sich der laterale Teil des anterioren Kompartiments mit der außenseitigen Talus- und Tibiavorderseite beurteilen. Die Syndesmose ist in einigen Fällen ebenfalls einzusehen. Bei weit mehr als 90% aller Sprunggelenksarthroskopien ist die Anlage der anterioren Zugangswege ausreichend. Nur bei Verdacht auf eine intraartikuläre Veränderung im posterioren Gelenkraum muss auch ein posteriorer Zugang angelegt werden. Über den post-

**Tab. 4** Operative Techniken der Arthroskopie am oberen Sprunggelenk.

- Spülung
- Entfernung freier Gelenkkörper
- partielle/komplette Synovektomie
- diagnostische Gewebeentnahme
- Durchtrennung von Narbengewebe mit HF-Messer oder Shaversystem
- Arthrolyse
- Refixation gelöster Knorpelareale
- Microfracture Technik
- subchondrale Abrasionschondroplastik
- Debridement instabiler Knorpelanteile
- anterograde/retrograde Anbohrung
- osteochondrale Transplantation
- Abtragung von osteophytären Ausziehungen
- Arthrodesis

erolateralen Zugang lassen sich das posteromediale Kompartiment und der dorsale Gelenkbereich ausreichend beurteilen (siehe **Abb. 7b**).

Nach Inspektion erfolgt die Palpation der intraartikulären Veränderung mit dem Tasthaken. Anschließend erfolgt eine notwendige operative Therapie.

### Therapeutische Möglichkeiten

Die Möglichkeiten der arthroskopischen Therapie sind groß (siehe **Tab. 4**). Sie reichen von einfachen Entfernungen freier Gelenkkörper durch Fasszangen bis hin zu aufwendigen Rekonstruktionen an den Knorpelflächen mit Induktion von Faserknorpelregeneraten durch Abrasion oder retrograde Knorpelbohrungen [3]. Darüber hinaus werden auch Knorpel-Knochen-Transplantationen und Arthrodesen arthroskopisch beschrieben [6]. Abtragung von Osteophyten oder Entfernungen erkrankter Synovia werden ebenfalls durchgeführt [8]. Auch partielle oder subtotale Synovektomien bei Erkrankungen aus dem rheumatischen Formenkreis können arthroskopisch vorgenommen werden [5].

### Schlussfolgerung

Die technische Weiterentwicklung der Sprunggelenksarthroskopie hat sie zu einem etablierten chirurgischen Standardverfahren werden lassen [6]. In gleichem Maße wie sich das Spektrum der Indikationen vergrößert hat, hat die Anzahl der therapeutischen Eingriffe zuge-

nommen. Voraussetzungen zur erfolgreichen Arthroskopie am oberen Sprunggelenk ist zunächst eine korrekte klinische Diagnostik unter Einsatz der bildgebenden apparativen Diagnostik einschließlich MRT [8]. Die engen anatomischen Verhältnisse erfordern größte Sorgfalt und die Einhaltung operativer Standards, um peri- und postoperative Komplikationen zu vermeiden [9]. Ein standardisierter Untersuchungsgang garantiert die umfassende Exploration des Gelenkes und die Therapie der pathologischen Befunde in allen Gelenkanteilen. Somit hat sich ein Operationsverfahren etabliert, was dem Patienten bei geringer operationsinduzierter Morbidität einen maximalen Therapieerfolg garantiert.

### Literatur

- <sup>1</sup> Andrews JR, Prevote WJ, Carson WG. Arthroscopy of the ankle: technique and normal anatomy. *Foot Ankle* 1985; 6: 129–133
- <sup>2</sup> Attmanspacher W, Dittrich V, Schätzler A, Stedtfeld HW. Arthroscopie des oberen Sprunggelenks beim „Fußballergelenk“. *Arthroscopie* 1998; 11: 203–209
- <sup>3</sup> Benedetto KP, Glötzer W. Indikation und Technik der Arthroscopie am oberen Sprunggelenk. *Arthroscopie* 1991; 4: 9–14
- <sup>4</sup> Ferkel RD, Heath DD, Guhl JF. Neurological complications of ankle arthroscopy. *Arthroscopy* 1996; 12: 200–208
- <sup>5</sup> Friscia DA. Pigmented villonodular synovitis of the ankle: a case report and review of literature. *Foot Ankle Int* 1994; 15: 674–678
- <sup>6</sup> Jerosch J. Arthroscopic ankle surgery. Indications, surgical technique, results, complications. *Orthopäde* 1999; 28: [6] 538–549
- <sup>7</sup> Landsiedl F. Die Arthroscopie des oberen Sprunggelenks. *Arthroscopie* 1991; 4: 2–8
- <sup>8</sup> Strobel M. Arthroscopische Chirurgie. Springer-Verlag, Berlin Heidelberg New York.
- <sup>9</sup> Unger F, Lajtai G, Ramadani F, Aitzetmüller G, Orthner E. Arthroscopie des oberen Sprunggelenks. *Unfallchirurg* 2000; 103: [10] 858–863
- <sup>10</sup> Whipple TL. Meniscoid lesions of the ankle. *Clin Sport Med* 1991; 10: 661–667

**Dr. med. Kai Ruße**

Assistenzarzt

**Dr. med. Ralf Müller-Rath**

Assistenzarzt

**Dr. med. Axel Pommer**

Oberarzt

**Prof. Dr. med. Andreas David**

Klinikdirektor

Klinik für Unfall- und Wiederherstellungschirurgie  
Klinikum Wuppertal GmbH  
Heusnerstr. 40  
42283 Wuppertal