

Chirurgische Anatomie von Beckenring und Azetabulum, osteoligamentäre Strukturen, neurovaskuläre Strukturen und Weichteile

■ Hagen Schmal, Christof Klemt, Norbert P. Südkamp

Zusammenfassung

Das Becken ermöglicht die Kraftübertragung vom Rumpf auf die unteren Gliedmaßen. Entsprechend der starken mechanischen Beanspruchung wird die Grundlage durch den aus Kreuzbein und den beiden Hüftbeinen bestehenden, kräftigen Beckenring gebildet. Die gleichzeitig notwendige Elastizität wird durch die zugbrückenartige, ligamentäre Aufhängung des Kreuzbeins sowie durch den ventralen Schluss des Rings durch die Symphyse erreicht. Die kaudale Begrenzung des Beckens wird durch eine muskulös-bindegewebige Platte, den Beckenboden, gebildet, wodurch die Beckenorgane Halt und Schutz finden. Auch wenn die Inzidenz der Beckenfrakturen nur ca. 5% aller Frakturen aus-

macht, ist die Letalität mit etwa 8% relativ hoch. Dies ergibt sich ursächlich aus den anatomischen Voraussetzungen, da erst hohe Kräfte zu einer Zerstörung der Integrität des Beckenringes führen. Dann kann auch die protektive Funktion für die Gefäße, Nerven und Organe des Beckens aufgehoben sein, was zu dem Begriff des Complextraumas des Beckens führt, wobei es zu einer Verletzung dieser Strukturen kommt. Bei einer Inzidenz von etwa 14% steigt die damit verbundene Letalität auf ca. 20%, was die Wichtigkeit der anatomischen Beziehungen zu den Beckenorganen verdeutlicht. Letztendlich resultiert aus dem Verständnis der Anatomie des Beckens die Ableitung der Verletzungsklassifizierung mit der daraus folgenden Therapiestrategie.

Anatomie des Beckenringes

Der Beckengürtel ist fest mit der Wirbelsäule verbunden, wobei beim aufrechten Gang die Last des Rumpfes auf die Beine übertragen wird. Hieraus ergibt sich die Definition der Frakturinstabilität, die bei unterbrochener Kraftübertragung vorliegt. Die drei knöchernen Hauptkomponenten sind das Kreuzbein (Os sacrum) und die beiden Hüftbeine (Os coxae), welche durch ihre Verbindung den Beckenring bilden. Die Stabilität wird durch die Formung der Beckenhälften als Gewölbebogen im Rechteckprofil nach dem Bauprinzip hoher Biegeträger sowie der trajektoriiellen Spongiosaverdichtung gewährleistet (Abb. 1, [8]). Der ventrale Beckenschluss wird durch die Symphyse

gebildet, die aus hyalinem Knorpel, einem fest verankerten Discus interpubicus und verstärkenden Bändern besteht. Die Beanspruchung erfolgt im Liegen auf Druck, im Stehen auf Zug und beim Laufen auf Abscherung. Die Verbindung des Kreuzbeins mit den Beckenschaukeln bildet das Iliosakralgelenk, welches zwar aufgrund der mächtigen Bandverbindungen nur Wackelbewegungen gestattet, die jedoch funktionell von erheblicher Relevanz sind. Die Bänder einschließlich ihrer Kraftwirkungen sind in **Abb. 1** dargestellt. Da das Kreuzbein ventral breiter ist als dorsal, müsste es eigentlich nach vorn ins Becken fallen, wird jedoch am sakroiliakalen Bandapparat nach dem Hängebrückenprinzip fixiert. Die Funktionen der einzelnen Komponenten gliedern sich wie folgt:

- die vorderen Anteile des sakroiliakalen Bandapparates wirken hauptsächlich Außenrotation und Scherkräften entgegen

- die dorsalen iliosakralen Bandanteile verhindern eine ausgedehntere Relativbewegung zwischen Beckenring und Sakrum während der Belastung (vor allem das Gleiten des Sacrums Richtung Beckenmitte)
- sakrospinale und sakrotuberale Band hemmen die Kippbewegung der Kreuzbeinspitze nach dorsal bei Belastung durch das Rumpfgewicht.

Der Beckenring

- wird durch die Spannung des Band- und Muskelapparates im sich selbst stabilisierenden Gleichgewicht gehalten.
- dient als Ursprung und Ansatz eines Teils der Oberschenkel- und Rumpfmuskulatur
- sowie der Koordinierung von Bewegung, Statik und der Lastübertragung vom Rumpf auf die unteren Extremitäten.
- ist Schutz und Durchgangspforte für Nerven und Gefäße der unteren Extremitäten sowie der Organe des kleinen Beckens (Urogenital- und Darmtrakt).

Beim Laufen werden die osteoligamentären Bestandteile des Beckens wechselnd auf Druck, Zug und Abscherung belastet.

Neurovaskuläre Strukturen und Weichteile

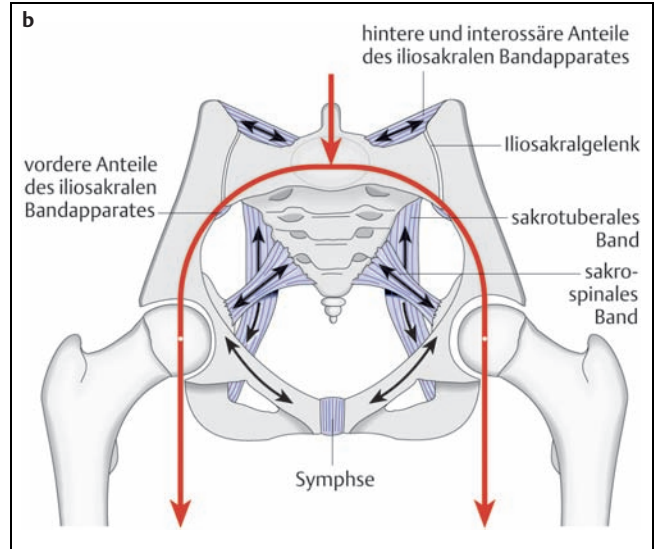
Da oft erhebliche Kräfte zur Zerstörung der Integrität des Beckenringes notwendig sind, liegen häufig Begleitverletzungen der pelvinen Nerven, Gefäße und der Organe des kleinen Beckens vor. Ebenfalls dadurch bedingt ist der überdurchschnittliche Anteil an Polytraumen.

- Begleitverletzungen bestimmen oft die Langzeitprognose und sind Grundlage der Definition des Complextraumas des Beckens.

Bei der prospektiven Studie der AG Becken der Deutschen Gesellschaft für Unfallchirurgie wurden zwischen 1991 und



Abb. 1 Teil (b) zeigt die Gewölbekonstruktion des Beckens mit Markierung des Vektors der Kraftübertragung. Außerdem wurden die wichtigen Bandverbindungen eingezeichnet (nach Waldeyer/Mayet 1987). Das Sakrum ist zwischen den beiden Hüftbeinen nach dem Prinzip einer Hängebrückenkonstruktion aufgehängt, welches dem der Golden-Gate-Bridge (San Franzisko) mit zwei Grundpfeilern entspricht (a).



1993 insgesamt 1722 Beckenfrakturen erfasst [6, 7], wobei in 14% ein solches Komplextrauma vorlag. Während die Mortalität insgesamt bei 7,9% lag, stieg diese im Rahmen einer Komplexverletzung auf 19,9% [9].

Typische Begleitverletzungen im Falle einer Beckenfraktur betreffen folgende Strukturen:

1. Verletzungen von Nerven wurden in 38,1% der Komplextraumen diagnostiziert. Diese betrafen die Äste des Plexus lumbalis und sacralis insbesondere die Verzweigungen des Nervus ischiadicus. Einen Überblick über die rele-

vante Anatomie geben die **Abb. 2 u. 3**, wobei neben Bildung und Verlauf der Plexus und ihrer Äste auch der Verlauf des N. ischiadicus in der Regio glutea gekennzeichnet ist. Auch die Cauda equina kann bei entsprechendem Trauma direkt betroffen sein. Ein besonderes Risiko für Nervenverletzungen besteht bei transforaminalen Sakrumfrakturen [3]. Die Einteilung der Sakrumfrakturen nach Denis erfolgt deshalb nach ihrer Lagebeziehung zu den Neuroforamina.

2. Verletzungen der harnableitenden Organe fanden sich in 40,7% der Fälle, wobei etwa $\frac{2}{3}$ hiervon auf Blasenrup-

turen und $\frac{1}{3}$ auf Urethraverletzungen entfielen. Die Harnröhre ist beim Durchtritt durch das Diaphragma pelvis, den muskulären Anteil des Beckenbodens, als Pars membranacea fixiert. Hier sind deshalb die meisten Harnröhrenrupturen zu beobachten (**Abb. 4**). Urethraverletzungen treten aufgrund der anatomischen Verhältnisse mit langstreckigem Verlauf meist bei Männern auf. Die nicht selten entstehende Langzeitmorbidität besteht in Strikturbildung, Inkontinenz und Impotenz, weshalb bei jeder Beckenfraktur eine Verletzung dieser Strukturen ausgeschlossen oder konsequent behandelt werden muss. Bei Partialrupturen der Urethra stellt sich die Harnblase bei der retrograden Urethrozystographie neben dem Extravasat dar, bei kompletten Rupturen nicht [1].

3. Verletzungen der perinealen Weichteile traten in 12% der Beckenkomplextraumen auf. Betroffen sind die äußeren Genitalien und die perinealen Weichteile (Damm).
4. Darmverletzungen wurden in der genannten Studie in 13,3% beobachtet. Im Vordergrund stehen hier Rektum- und Analläsionen (**Abb. 2**), die wegen ihrer relevanten klinischen Konsequenz unbedingt erkannt werden sollten. So kann eine nicht diagnostizierte Rektumverletzung durchaus zum Sepsisherd werden. Bei Verdacht stehen diagnostisch neben der digitalen Palpation auch die Rektoskopie oder ein Kontrasteinlauf zur Verfügung.
5. Gefäßverletzungen gliedern sich in:
 - arterielle Blutungen durch Gefäßruptur oder Anspießung besonders

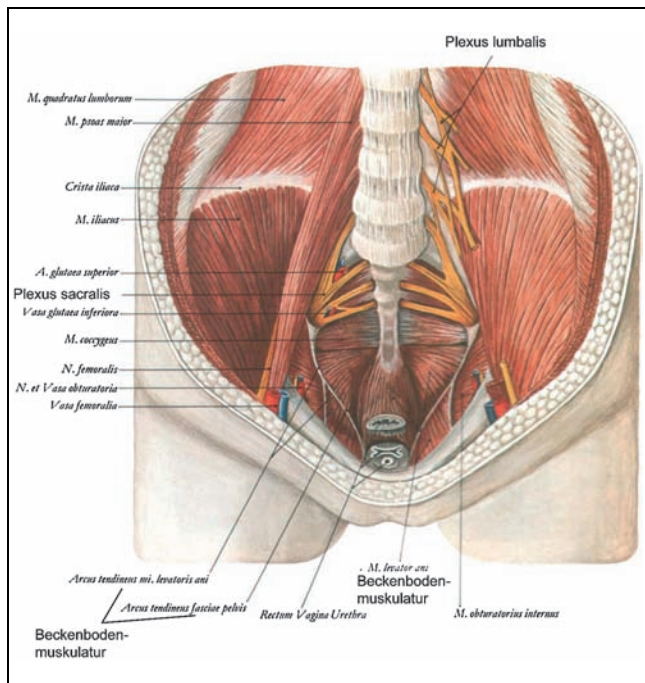


Abb. 2 Einsicht in das Becken mit Darstellung der muskulären Strukturen einschließlich des Beckenbodens. Außerdem ist der Verlauf der relevanten nervalen Strukturen (Plexus lumbalis und sacralis, N. femoralis) gekennzeichnet (nach Waldeyer/Mayet 1987).

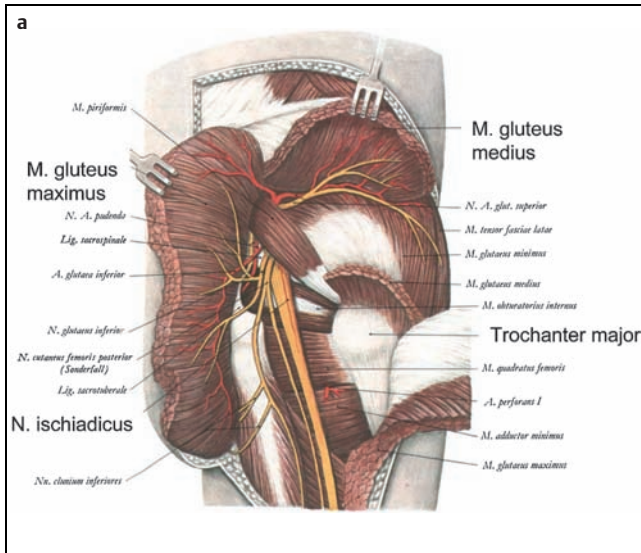
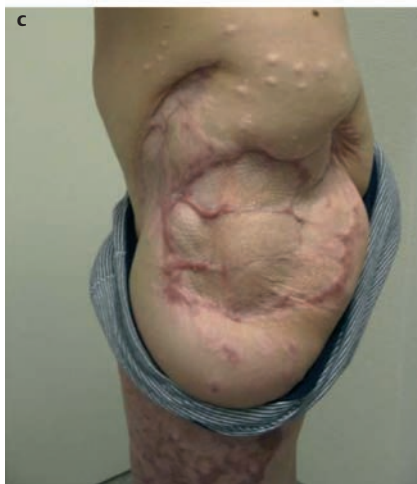
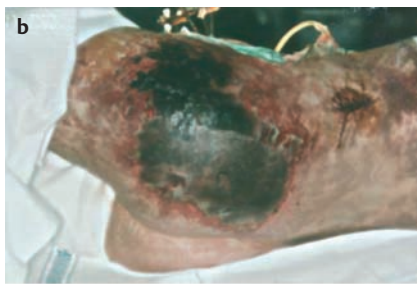
Abb. 3 Die Abbildung zeigt in (a) die Weichteil-anatomie der Gesäßregion mit Lage des N. ischiadicus in Relation zu Trochanter major und Azetabulum. Hervorgehoben sind zusätzlich die wichtigsten Muskeln (nach Waldeyer/Mayet 1987). (b) zeigt die Gesäßregion nach schwerer Beckenquetschverletzung mit Haut- und Muskelnekrosen sowie in (c) das Ausheilungsbild nach einem Jahr.



wurde die Inzidenz mit 37,3% aller Komplextraumen angegeben, Verletzungen der arteriellen Gefäße fanden sich in 12,4%. Betroffen sind hierbei hauptsächlich die viszerale Verzweigungen der Arteria iliaca interna (**Abb. 5**). Der Mechanismus einer Selbsttamponade kann nur eingeschränkt in Kraft treten, da die Faszien, Septen und die durch sie gebildeten Verschieberäume durch das Trauma in ihrer Kontinuität unterbrochen und zerstört werden. Damit sind die Grenzen der retroperitonealen Kompartimente aufgehoben und ermöglichen eine Ausbreitung des Hämatoms im Sinne eines „offenen Kamins“ [5].

6. Besondere Bedeutung haben auch Verletzungen der Weichteile des Beckens, wobei sowohl der offene als auch der geschlossene Weichteilschaden zu berücksichtigen sind (**Abb. 3**). Intakte Weichteile sind Voraussetzung einer ungestörten Frakturheilung; der oft ausgedehnte Weichteilschaden muss auch im Rahmen des Gesamttraumas gesehen werden und kann durch Aktivierung von Mediator-Kaskaden durchaus erheblich zur Entstehung eines immunologischen Ungleichgewichts im Rahmen eines SIRS (Systemic Inflammatory Response Syndrome) beitragen. Ein ausgedehntes Décollement am Becken wird nach dem Erstbeschreiber „Morel-Lavallé“-Läsion bezeichnet. Es handelt sich um eine Ablösung des Fettgewebes von der darunter liegenden Faszie mit Bildung großer Wundhöhlen, die einbluten und zu ausgedehnter Serumbildung neigen. Diese können sich auch bei primär geschlossenem Hautmantel sekundär infizieren.

im Stromgebiet der Arteria iliaca communis

- Blutungen aus den spongiosen Frakturzonen des Beckens
- venöse Blutungen aus den präsakralen und prävesikalen Plexus oder durch direkte Verletzung der großen venösen Stämme.

Ausdruck einer Blutung kann das computertomographisch häufig zu erfassende retroperitoneale Hämatom sein. In der Beckenstudie der DGU

7. Eine Berstung der Bauchhöhle (Ruptur des Diaphragmas) kann bei Überrolltraumen oder Quetschung zwischen schweren Lasten auftreten, ist jedoch selten.

Direkte Traumen des Dammes und der angrenzenden Organe, wozu insbesondere Rektum, Vagina und Urethra zählen, werden als Pfählungsverletzungen zusammengefasst. Dieser Verletzungstyp ist durch die häufige Entstehung von akuten und chronischen Infektionen gekennzeichnet, was von vornherein ein besonderes Management notwendig macht. Hierzu zählen initiales, aggressives Débridement, eine offene Wundbehandlung, die eventuelle Anlage eines protektiven Anus praeter und die interdisziplinäre, rekonstruktive Behandlung der Weichteilschäden unter Einbeziehung der Fächer Plastische Chirurgie, Gynäkologie, Urologie und Viszeralchirurgie.

Azetabulum

Die Problematik der Versorgung von Azetabulumfrakturen unterscheidet sich grundsätzlich von der Behandlung der Beckenfrakturen, was eine getrennte Betrachtung rechtfertigt.

Während es bei der chirurgischen Therapie von Beckenfrakturen darauf ankommt, den kranio-kaudalen Kraftfluss wiederherzustellen, kommt es bei Azetabulumfrakturen auf eine Wiederherstellung der Gelenkkongruenz an.

Diese ist für die langfristige Funktion des Hüftgelenkes entscheidend. Die Hüftpfanne entsteht am Aufeinandertreffen der Bestandteile des Hüftbeins: Os ilii (Darmbein), Os ischii (Sitzbein) und Os pubis (Schambein), wie dies am kindlichen Skelett noch gut zu beobachten ist (**Abb. 6**). Es entsteht eine komplexe Struktur, wobei das Dach vom Os ilii gebildet wird und die sich als umgekehrtes Y in die zwei Pfeiler fortsetzt. Auf dieser anatomischen Grundlage beruht auch die Frakturklassifikation nach Judet und Letournel [4]. Der knöchernen Rand des Azetabulums wird durch das Labrum acetabulare und kaudal durch das Ligamentum transversum acetabuli verstärkt. Nur durch wenige Weichteile geschützt verläuft der N. ischiadicus nahe am dorsalen Pfeiler (Os ischii), wodurch eine Mitbeteiligung bei Acetabulumfrakturen insbesondere bei Frakturen des hinteren Pfeilers relativ häufig ist. Auch beim operativen dorsalen Zugang ist der Nerv entsprechend zu schonen. Die **Abb. 3** ver-

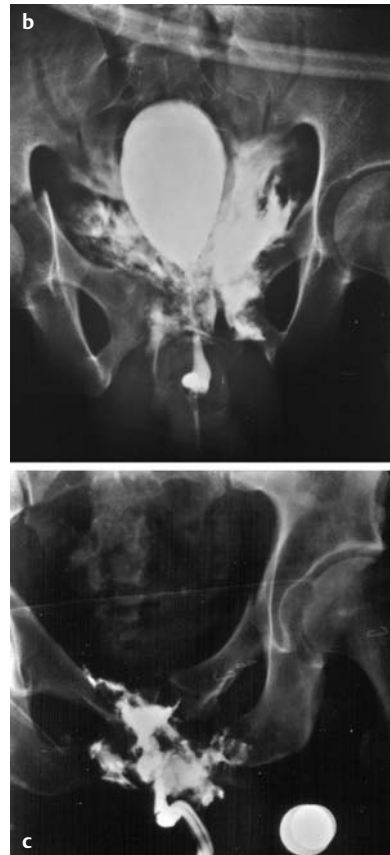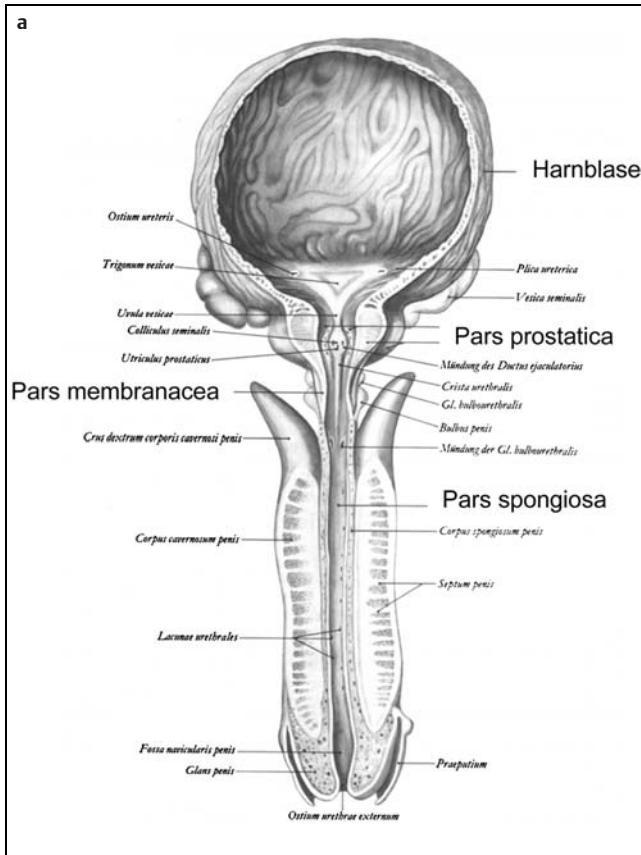


Abb. 4 (a) zeigt die anatomischen Anteile der Harnröhre (nach Waldeyer/Mayet 1987). (b) und (c) zeigen Untersuchungen nach retrograder Urethrozystographie mit Darstellung einer Partialruptur der Urethra mit extra-peritonealer Blasenruptur in (b) und einer kompletten Urethraruptur in (c).

deutlich zum Einen die Lagebeziehungen zum Nervus ischiadicus, zum anderen die Bedeutung der Muskeln. Die oberen Anteile der Muskelschicht werden durch den M. gluteus maximus und medius gebildet, die unteren Anteile durch eine Vielzahl von Außenrotatoren.

Schlussfolgerung

Das Verständnis der Anatomie und der Biomechanik von Beckenring und Azetabulum ist die Grundlage der Frakturklassifikation als auch der sich daraus ableitenden Therapiekonzepte zur Versor-

gung. Während beim Becken die Wiederherstellung der durch die Fraktur unterbrochenen Kraftübertragung vom Rumpf auf die unteren Extremitäten im Vordergrund steht, hat am Azetabulum die Gelenkrekonstruktion Priorität. Von entscheidender Bedeutung für die Begleitmorbidität bei der Beckenfraktur ist das Verständnis des Komplextraumas [2], wobei Verletzungen der umgebenden Weichteile, der Beckengefäße, -nerven und der Organe des kleinen Beckens ausschlaggebend sind. Erst die Summe der Behandlungsmaßnahmen unter Berücksichtigung aller Verletzungskomponenten mit multidisziplinärem Therapieansatz kann zum Erfolg bei der Behandlung der Beckenfraktur führen.

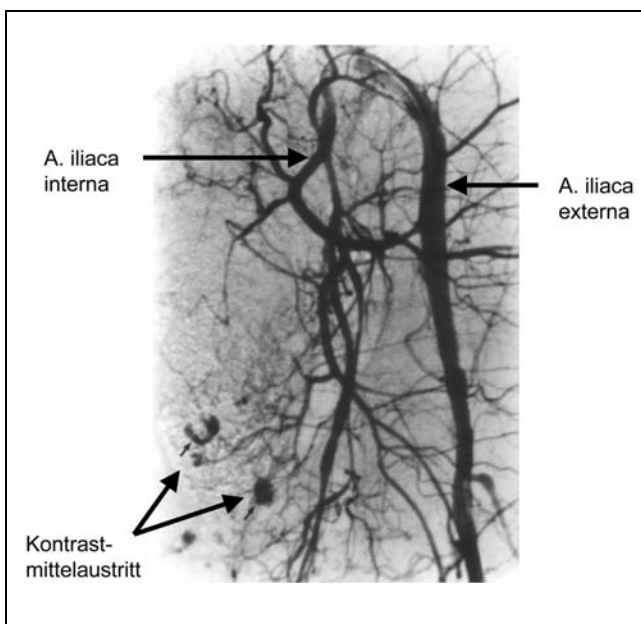


Abb. 5 Angiographie nach Beckenfraktur mit einem Kontrastmittelaustritt im Stromgebiet der A. pudenda.

Literatur

- 1 Andrich DE, Mundy AR. The nature of urethral injury in cases of pelvic fracture urethral trauma. J. Urol. 2001; 165(5): 1492 – 1495
- 2 Bosch U, Pohlemann T, Haas N, Tscherne H. Classification and management of complex pelvic trauma. Unfallchirurg 1992; 95(4): 189 – 196
- 3 Denis F, Davis S, Comfort T. Sacral fractures: An important problem. Clin. Orthop. 1988; 227: 67

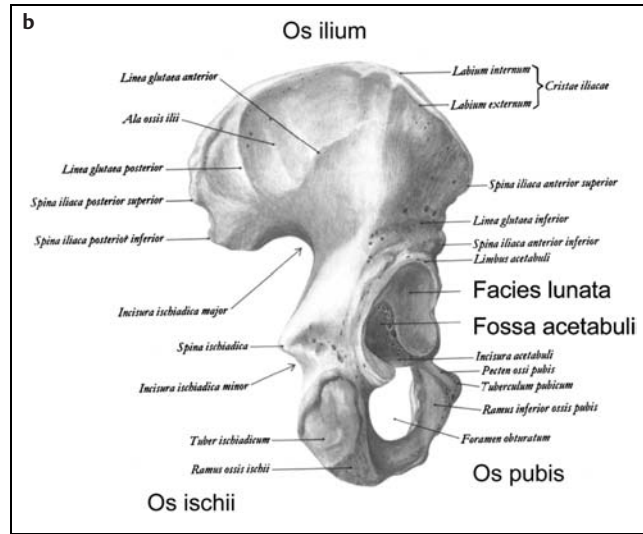
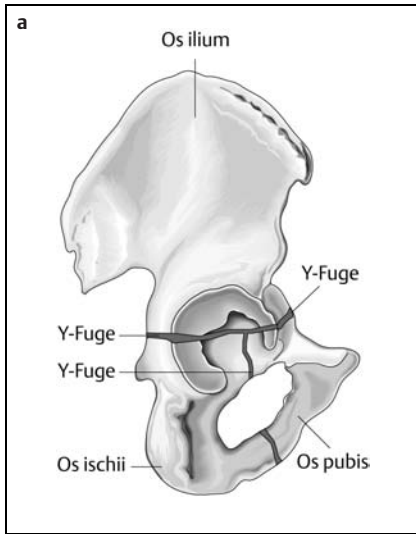


Abb. 6 (a) zeigt das Hüftbein eines 14-jährigen Mädchens mit Y-Fuge im Bereich des Azetabulums. (b) zeigt die Außenseite eines erwachsenen Hüftbeins mit der Fossa acetabuli und abgeschlossener Vereinigung der drei Anteile des Os coxae (nach Waldeyer/Mayet 1987).

⁴ Judet R, Judet J, Lanzetta A, Letournel E. Fractures of the acetabulum. Classification and guiding rules for open reduction. Arch. Orthop. 1968; 81(3): 119–158

⁵ Mucha P. Jr, Welch T.J. Hemorrhage in major pelvic fractures. Surg Clin North Am 1988; 68(4): 757–73

⁶ Pohlemann T, Tscherne H, Baumgartel F, Eggers HJ, Euler E, Maurer F, Fell M, Mayr E, Quirini WW, Schlickewei W, Weinberg A. Pelvic fractures: epidemiology, therapy and long-term outcome. Overview of the multicenter study of the pelvis Study Group. Unfallchirurg 1996; 99(3): 160–167

⁷ Tscherne H. (Herausgeber), Arbeitsgruppe Becken (AO/DGU): Beckenverletzungen/Pelvic Injuries. Hefte zu „Der Unfallchirurg“, Ergebnisse einer prospektiven, multizentrischen Studie. Springer-Verlag Berlin-Heidelberg 1998

⁸ Waldeyer A, Mayet A. Anatomie des Menschen. Walter de Gruyter, Berlin-New York 1987

⁹ Wubben RC. Mortality rate of pelvic fracture patients. Wisconsin Medical Journal 1996; 95(10): 702–704

Dr. med. Hagen Schmal
Assistenzarzt

Evangelisches Diakoniekrankenhaus
Abteilung Chirurgie
Wirthstr. 11
D-79110 Freiburg

Dr. med. Christof Klemt
Oberarzt

Prof. Dr. med. Norbert P. Südkamp
Ärztlicher Direktor

Klinik für Traumatol. des Departments
für Orthopädie und Traumatologie
Albert-Ludwigs-Univ. Freiburg
Hugstetter Str. 55
D-79106 Freiburg