

# Erstuntersuchung, bildgebende Verfahren und Entscheidungsfindung

■ Ulf Culemann, Georg Tosounidis, Tim Pohlemann

## Zusammenfassung

Bei Patienten mit Beckenringverletzung ergibt sich aus der klinischen und radiologischen Erstuntersuchung und der daraus resultierenden Klassifikation der Fraktur eine primäre Behandlungsstrategie der jeweiligen Verletzung. Entsprechend den vorherrschenden Eingangskriterien wie z. B. der herrschenden Kreislaufsituation des polytraumatisierten Patienten im Schock, der begleitenden Weichteilschädigung oder einer bestehenden offenen Beckenringfraktur muss der Umfang der Erstuntersuchung und radiologischen Diagnostik abgestimmt sein. Bei einer C-Verletzung des Beckenringes mit ventraler und dorsaler osteoligamentärer Instabilität kann in ca. 20% der Fälle eine komple-

xe Beckenringverletzung mit lebensbedrohlichen Weichteilschädigungen vorliegen, hier kann lediglich eine Beckenübersicht vor der notwendigen lebensrettenden Sofort-Stabilisierung des Patienten erstellt werden. Anders bei der gleichen knöchernen C-Verletzung mit stabilen hämodynamischen Verhältnissen. Hier kann nicht nur die Basisdiagnostik erfolgen, sondern es kann auch eine ausführliche Diagnostik des hinteren Beckenringes mit CT erfolgen, insofern ist C-Verletzung nicht gleich C-Verletzung. Der korrekte Ablauf der einzelnen Untersuchungsgänge und die Wahl der entsprechenden diagnostischen Maßnahmen stellen deshalb entscheidende Weichen für die weitere Behandlung und Prognose des Patienten.

Schilderung des erstbehandelnden Notarztes die Unfallanamnese erfragt. Hierbei ist insbesondere die Abschätzung der Höhe und Richtung der einwirkenden Gewalt und der Unfallmechanismus entscheidend. Informationen über zusätzliche Gefäß- oder Nervenschädigungen (äußere Verletzungen, Hämatome, angelegte Druckverbände über Blutungen, Beweglichkeit der Beine, Beinlängendifferenzen) können insbesondere bei intubierten und beatmeten Patienten wertvolle Hinweise auf das Vorliegen und die Schwere einer Beckenringverletzung geben [2,9,12] (**Abb. 1**).

Am entkleideten Patienten wird bei der ersten Inspektion zunächst auf etwaige Blutungen aus dem Anus oder der Harnröhre als indirekte Hinweisgeber für bestehende Weichteilverletzungen geachtet. Anschließend wird durch manuelle Kompression auf die beiden Darmbeinkämme von innen und außen und durch direkte Palpation der oberen Schambeinäste eine erste, klinische Einschätzung der Stabilität des Beckenringes gewonnen. Die parallel eingeleitete Schocktherapie wird gemäß den ATLS-Richtlinien nach jedem Untersuchungs- und Be-

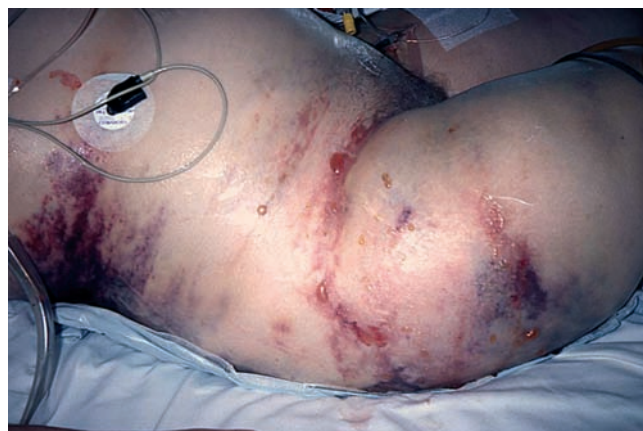## Einleitung

Der Erstuntersuchung und primären radiologischen Diagnostik der Beckenringverletzung kommt insbesondere bei polytraumatisierten Patienten ein hoher Stellenwert zu, da aufgrund der Ergebnisse dieser Erstuntersuchung die für die weitere Behandlung entscheidende Einteilung der Beckenfraktur in „stabil, partiell stabil oder instabil“ vorgenommen wird. Infolge eines möglichen, hohen Blutverlustes in das frakturierte Becken ohne äußerlich sichtbare Anzeichen kann eine lebensbedrohliche Situation bei Fehlinterpretation für den Patienten resultieren [1,3,7,9].

## Diagnostik

### Klinische Erstuntersuchung

Nach Eintreffen des Patienten in der Unfallaufnahme wird zunächst aus der



**Abb. 1** Hämatome und Spannungsblasen an der Haut lassen die Verletzungsschwere der Beckenfraktur bereits auf den ersten Blick erkennen. Hier droht ein Kompartmentsyndrom des Beckens mit allen möglichen negativen Langzeitfolgen (Kontrakturen und Bewegungseinschränkungen) auch bei anatomischer Wiederherstellung und knöcherner Ausheilung der Fraktur.

handlungszyklus beim polytraumatisierten Patienten überprüft, berichtigt oder durch ein erneutes Eintreten in den Therapiezyklus optimiert. Zur Bilanzierung der laufenden Schocktherapie schließt sich ein einmaliger transurethraler Katheterisierungsversuch an. Gelingt dies problemlos, ist auf Harnfarbe und -menge zu achten, gelingt dies nicht, wird zunächst eine weitere urologisch diagnostische Abklärung (z.B. Urethrographie, retrograde Zystographie) vor weiteren Katheterisierungsversuchen erforderlich, da auch z.B. bei einer isolierten Verletzung der Symphyse oder der Schambeinäste eine begleitende Verletzung der ableitenden Harnwege auftreten kann. Eine rektal digitale Untersuchung kann ebenfalls durch eine pathologische Verschieblichkeit der Prostata Hinweise auf eine urologische Begleitverletzung der Beckenfraktur ergeben [2,9,12,14].

Abschließend sollte sich eine grob orientierende neurologische Untersuchung beim wachen und ansprechbaren Patienten anschließen. Besonderes Augenmerk liegt hierbei auf Sensibilität und Motorik im Ausbreitungsgebiet des Plexus lumbosacralis.

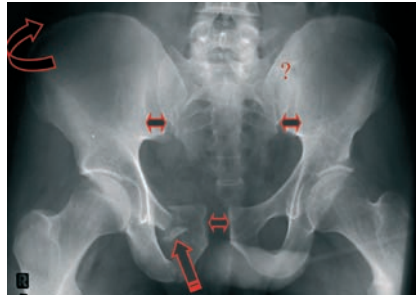
#### Bildgebende Untersuchungsverfahren

Die Diagnostik der Beckenringverletzung kann in eine Basisdiagnostik zur grundsätzlichen Frakturerkennung und in eine erweiterte radiologische Diagnostik zur Spezifikation der Fraktur unterteilt werden.

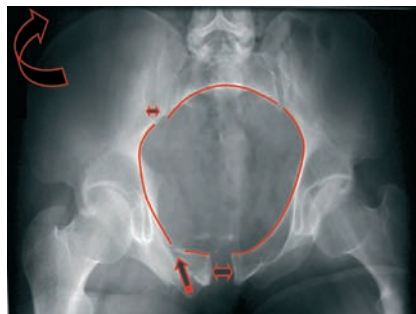
Der klinische Zustand des Patienten bestimmt dabei letztlich den Umfang der möglichen diagnostischen Maßnahmen [2].

##### a) Konventionelle Röntgendiagnostik

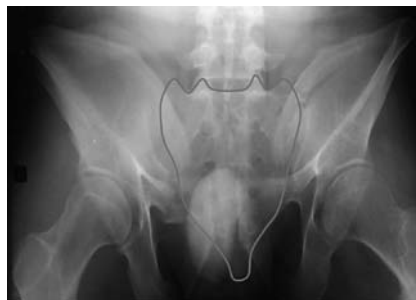Die Beckenübersichtsaufnahme sollte bei jedem Verdacht einer Beckenbeteiligung angefertigt werden (**Abb. 2a**). Untersuchungen von Eideken-Monroe konnten zeigen, dass hiermit in 95% der Fälle eine Beckenringfraktur nachgewiesen werden kann [4]. Beim intubiert und beatmeten, polytraumatisierten Patienten ist sie Pflichtbestandteil der Erstdiagnostik. Neben der Beckenübersichtsaufnahme werden Inlet- und Outletaufnahmen als zusätzliche konventionelle Standardprojektionen bei klinisch stabilem Zustand des Patienten angefertigt. Mit der Inletaufnahme (30–45° nach kopfwärts eingekippte Röhre, **Abb. 2b**) kommt der



**Abb. 2a** Beckenübersicht a.p. Die roten Pfeile sind zur Verdeutlichung der sichtbaren Frakturanteile gedacht. Die Beckenübersicht gehört zur Basisdiagnostik, dieses Bild wird bei jedem Patienten mit dem V.a. eine Beckenringverletzung angefertigt, bei polytraumatisierten Patienten in jedem Falle (zum Ausschluss einer Beckenfraktur).



**Abb. 2b** In der Inletaufnahme wird die Kongruenz des Beckenringes dargestellt. Der „Ring“ ist rechtsseitig durch die Schambeinastfraktur und die ventrale Aufweitung der SI-Fuge durch Außenrotation der Beckenschaukel inkongruent.



**Abb. 2c** Outletaufnahme, die Darstellung des Sakrums gelingt in dieser Darstellung mit 30–45° nach kaudal eingekippter Röntgenröhre am besten. Es wird hier insbesondere die Kongruenz der beiden Neuroforamina S1 beurteilt, um Hinweise auf Sakrumfrakturen zu erhalten. Ebenso wird auf Abrisse des Querfortsatzes L5 geachtet als indirekter Hinweis für Verletzungen im dorsalen Ringbereich, da ein Abriss durch Zug der Ligg. iliolumbalia entsteht.

Beckeneingang plan zur Abbildungsebene, so dass die Ringstruktur des Beckens eindeutig beurteilt werden kann.

Durch die direkte Aufsicht auf die Linea terminalis lassen sich ventro-dorsale Verschiebungen des Beckenringes erfassen. Die Outletaufnahme (30–45° fußwärts eingekippte Röhre, **Abb. 2c**) erlaubt die Beurteilung von kranio-kaudalen Verschiebungen des Beckenringes.

Insbesondere das Sakrum gelangt so plan zur Abbildungsebene, weshalb sakrale Verletzungen in dieser Ebene erkannt werden können. Die Kombination der drei Aufnahmen reicht sowohl durch Seitenvergleich von rechter und linker Beckenhälfte als auch durch getrennte Beurteilung des vorderen und hinteren Beckenringes meist schon für eine erste Beurteilung der Stabilität und zur Festlegung einer ersten Klassifikation aus. Bei bestehenden Frakturen im dorsalen Beckenringbereich können zusätzliche Marker wie ein Abbruch des Querfortsatzes L5, eine Inkongruenz der Neuroforamina oder eine vermehrte Innen-/Außenrotation der Beckenschaukeln radiologische Hinweise für bestehende Verletzungen des hinteren Beckenringes darstellen.

##### b) Sonographie

Die Sonographie erlaubt die zusätzliche Beurteilung intrapelviner und intraabdomineller Verletzungen durch Flüssigkeitsansammlungen im Abdomen. Dabei ist zu beachten, dass eine Beckenringfraktur mit dorsaler Instabilität häufig mit einem retroperitonealen Hämatom einhergeht; die entstehenden Transsudate dürfen nicht als Interpretation einer intraabdominellen Organverletzung und zur Diagnose „freie intraabdominelle Flüssigkeit“ verleiten.

##### c) erweiterte Diagnostik

Die erweiterte Diagnostik bei Beckenringfrakturen beinhaltet die verschiedenen Anwendungen der Computertomographie inklusive dreidimensionaler Rekonstruktionen. Die verschiedenen Anwendungen der Computertomographie dienen insbesondere zur eindeutigen Identifikation einer Verletzung des dorsalen Beckenringes und zur Lokalisation sowie Größenbestimmung eventuell vorhandener Fragmente insbesondere in den Gelenkbereichen. Ebenso können auftretende Vakuumphänomene (d.h. kleinste Luftschlüsse in Weichteilgewebe) in der SI-Fuge indirekte Hinweise

für stattgefundene Luxationen des Gelenkes sein. Dreidimensionale CT-Rekonstruktionen lassen räumliche Beziehungen von Frakturen und Fragmenten sichtbar werden und sind für die Zugangs-, Repositions- und Osteosyntheseplanung hilfreich.

**Entscheidungsfindung**

Aus der Einschätzung der Verletzungsschwere aufgrund von Anamnese, erster klinischer Untersuchung, durchgeführter Diagnostik und korrekter Klassifikation und unter Berücksichtigung begleitender Weichteilverletzungen sowie der Kreislaufsituation des Patienten ergeben sich die anzuwendenden Therapiemaßnahmen. Das angestrebte Behandlungsziel stellt hierbei die anatomische Wiederherstellung der Beckenringstabilität als Voraussetzung für eine funktionelle Nachbehandlung des Patienten dar [11,13,14].

Einer der zentralen Parameter für die erste Therapieentscheidung ist die Kreislaufsituation des Patienten.

Diese beeinflusst wesentlich den Faktor „Behandlungszeit“ während der Diagnostik und primären Therapie des Patienten [6,7,9] (Abb. 3a – c). Somit ergeben sich folgende Möglichkeiten diagnostischer Abläufe:

**1. Entscheidungsfindung bei stabilem Beckenring**

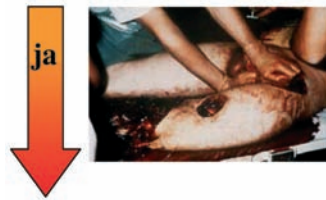Ein Patient mit einer stabilen Beckenringverletzung und stabiler Kreislaufsituation kann zunächst alle Stufen der o.a. Diagnostik durchlaufen, anschließend wird als Summation der Ergebnisse die entsprechende Behandlung festgelegt und durchgeführt, der „Faktor Zeit“ spielt hier eine untergeordnete Rolle. Besteht bei einer stabilen Beckenringfraktur eine instabile Kreislaufsituation, stellt die Beckenverletzung selbst in der Regel nicht die Ursache der hämodynamischen Instabilität dar, es sollte rasch nach anderen Ursachen gefahndet werden (z.B. stumpfes Bauchtrauma mit abdominalen Blutung, thorakales Trauma mit Mediastinalverbreiterung, Rippenserienfrakturen etc.).

**2. Entscheidungsfindung bei instabilem Beckenring**

Patienten mit einer instabilen Beckenringverletzung sollten zwar grundsätzlich operativ stabilisiert werden, die

**1. Entscheidung:**

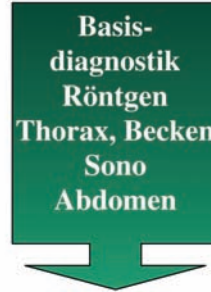Externe Massenblutung?  
Überrolltrauma



ja

OP, chirurgische Blutstillung

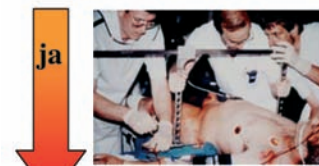nein Polytraumaprotokoll



**Abb. 3a** Darstellung des zeitsensitiven Behandlungsablaufes beim Becken-Notfall. Bei einem polytraumatisierten Patienten mit Beckenfraktur und externer Massenblutung und daraus resultierendem Blutungsschock kann nur eine kurze Basisdiagnostik vor der lebensrettenden, chirurgischen Blutstillung im OP erfolgen. Die Diagnostik sollte innerhalb von ca. 10 min durchgeführt sein. Besteht eine stabile Kreislaufsituation kann neben der Schocktherapie mit erweiterter Volumensubstitution eine ausführlichere Diagnostik der Beckenringfraktur erfolgen.

**2. Entscheidung:**

Hämodynamisch & „mechanisch instabil“



ja

Notfallstabilisierung, Massentransfusion

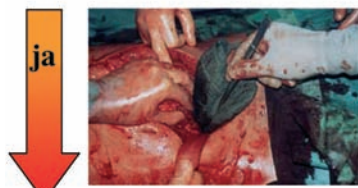nein Polytraumaprotokoll



**Abb. 3b** Sollte die Kreislaufsituation trotz der o.a. Maßnahmen instabil bleiben, ist eine mechanische Notfallstabilisierung des Beckens indiziert (hier Anlage einer Beckenzwinge). Bei ausreichender Kreislaufstabilität kann eine erweiterte Diagnostik der Beckenringverletzung und der pelvinen Begleitverletzungen erfolgen. Bei entsprechenden infrastrukturellen Voraussetzungen kann auch eine angiographische Embolisation durchgeführt werden.

**3. Entscheidung:**

Weiter instabil



ja

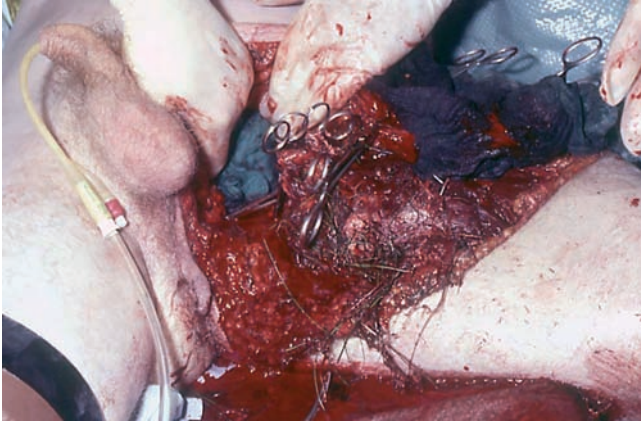
Operative Blutstillung Tamponade

nein Polytraumaprotokoll



**Abb. 3c** Kann unter der externen Beckenringstabilisierung immer noch keine ausreichende Kreislaufstabilität erreicht werden, ist davon auszugehen, dass die Blutung intrapelvin noch nicht zum Stillstand gekommen ist. Eine direkte chirurgische Therapie durch Bauchtuchtamponade am Ort der Blutung (sakrale und vesikale Venenplexus) schließt sich an.





**Abb. 4** Patient mit Überrollung des Beckens und schwerster Weichteilverletzung. Eine sofortige chirurgische Blutstillung zur raschen Wiederherstellung der Kreislaufstabilität erfordert ggf. auch die umgehende Notfallstabilisierung der Beckenfraktur.

Kreislaufsituation des Patienten legt aber in diesem Fall sowohl den Umfang der Diagnostik als auch der anzuwendenden Behandlungsmaßnahmen sowie den Zeitplan der operativen Versorgung fest. Insbesondere komplexe Beckenfrakturen mit ausgedehnten Weichteilverletzungen können dabei zu erheblichen Blutungskomplikationen bei den häufig polytraumatisierten Patienten führen [1,10,12,13]. Der „Faktor Zeit“ spielt deshalb in dieser Situation eine entscheidende Rolle für den Behandlungserfolg. Zur Beurteilung der knöchernen Verletzungen reicht die routinemäßig angefertigte Beckenübersicht aus [4]. Nach Stabilisierung des Beckenringes (z.B. Fixateur externe) und operativer Versorgung der Weichteilverletzung schließt sich nach intensivmedizinischer Behandlung des Patienten die erweiterte Diagnostik mit CT zur genauen Beurteilung des hinteren Beckenringes und Planung der definitiven operativen Therapie an.

### 3. Besondere Situation: Der „Becken-Notfall“

Bei Patienten mit instabiler Beckenringfraktur und beckenbedingter Massenblutung sowie einem Klinikaufnahme-Hämoglobingehalt von  $< 8 \text{ mg\%}$  muss nach kurzer ziel- und frageorientierter Diagnostik eine sofortige Kreislaufstabilisierung durch eine adäquate Volumensubstitution und eine umgehende Notfallversorgung der Beckenfraktur erfolgen. Neben der klinischen Untersuchung umfasst die radiologische Diagnostik hierbei wieder nur eine konventionelle Beckenübersicht und eine abdominelle Sonographie zum Ausschluss intraabdomineller Blutungsquellen. Bestehende

Komplexverletzungen des Beckens mit Blutungen stellen ebenfalls absolute Indikationen für eine lebensrettende chirurgische Notfallintervention und Blutstillung am Becken dar (**Abb. 4**). Als Notfallinstrumente stehen hierfür temporär anzuwendende, äußere (Beckenzwinge, Fixateur externe, ggf. Beckengürtel) und innere (Tamponaden, angiographische Okklusion) Verfahren zur Verfügung [1,2,7,11,12,13]. Parallel zur notfallmäßigen Stabilisierung des Beckens läuft die intensivisierte Schocktherapie mit Massentransfusionen weiter. Nach Abschluss der notfallmäßigen Beckenringstabilisierung sollte eine weitgehend stabile Kreislaufsituation erreicht sein, eine intensivmedizinische Therapie schließt sich zur weiteren Kreislaufstabilisierung an. Die definitive Versorgung der Beckenringverletzung sollte dann in den folgenden Tagen als „postprimäre Therapie“ nach Erholung des Patienten und erweiterter Diagnostik erfolgen.

### Schlussfolgerung

Die Entscheidung zur konservativen oder operativen Therapie sowie der Versorgungszeitpunkt einer Beckenringverletzung entwickelt sich aus der ersten klinischen Untersuchung, einer zielorientierten Diagnostik und der daraus resultierenden korrekten Klassifikation der Beckenringfraktur. Zentraler Mess- und Regelparameter für die erste Behandlung in der Notaufnahme und OP-Situation stellt dabei die Kreislaufstabilität des Patienten dar. Dieser Parameter wird wesentlich beeinflusst durch begleitende Weichteilverletzungen und den verstrichenen Versorgungszeitraum. Durch zielorientiertes ineinandergreifen der ersten Diagnostik-

und Therapieabläufe sowie durch zeit-sensitives Zusammenarbeiten des erstbehandelnden Teams wird der Behandlungserfolg gesteuert und damit die weitere Prognose des Patienten entscheidend beeinflusst.

### Literatur

- Bosch U, Pohlemann T, Haas N, Tscherne H. Klassifikation und Management des komplexen Beckentraumas. Unfallchirurg 1992; 95: 189–196
- Culemann U, Reilmann H. Verletzungen des Beckenringes. Unfallchirurg 1997; 100: 487–496
- Denis F, Steven D, Comfort T. Sacral fractures: An important problem. Retrospective analysis of 236 cases. Clin Orthop 1988; 227: 67–81
- Edeiken-Monroe B, Browner BD, Jackson H. The role of standard roentgenograms in the evaluation of instability of pelvic ring disruption. Clin Orthop 1989; 240: 63–76
- Ganz R, Krushell R, Jakob R, Küffer J. The antishock pelvic clamp. Clin Orthop 1991; 267: 71–78
- Gilliland M, Ward R, Barton R, Miller P, Duke J. Factors affecting mortality in pelvic fractures. J Trauma 1982; 22: 691–93
- Mucha P, Farnell M. Analysis of pelvic fracture management. J Trauma 1984; 24: 379
- Pohlemann T, Tscherne H, Baumgärtel F, Eggers HJ, Euler E, Maurer T, Fell M, Mayr E, Quirini W, Schlickewei W, Weinberg A. Beckenverletzungen: Epidemiologie, Therapie und Langzeitverlauf. Unfallchirurg 1996; 99: 160–167
- Pohlemann T, Culemann U, Gänsslen A, Tscherne H. Die schwere Beckenverletzung: Ermittlung der Blutungsschwere und klinische Erfahrung mit der Beckenzwinge. Unfallchirurg 1996; 99: 734–43
- Rothenberger D, Fischer R, Strate R, Valesco R, Perry J. The mortality associated with pelvic fractures. Surgery 1978; 84: 356–59
- Tile M. Pelvic ring fractures: Should they be fixed? J Bone Joint Surgery 1988; 70 B: 1–12
- Tscherne H, Pohlemann T (Hrsg.). Becken und Acetabulum, Springer-Verlag (1998) Berlin, Heidelberg, New York.
- Ward DA, Bircher MD. The early management of pelvic and acetabular fractures. Injury Vol 27, Suppl. 1996; 1: 24–28
- Wilker D, Izbicki J, Euler E, Schweiberer L. Verletzungen des Beckens und der Retroperitonealorgane. Urologe 1991; 30: 183–88

### Dr. med. Ulf Culemann

Facharzt für Chirurgie – Unfallchirurgie  
**Georg Tosounidis**

Assistenzarzt der Klinik

### Prof. Dr. med. Tim Pohlemann

Direktor der Abt. für Unfall-, Hand- und Wiederherstellungschirurgie

Chirurgische Universitätsklinik  
Abt. für Unfall-, Hand- und Wiederherstellungschirurgie  
Universitätskliniken des Saarlandes  
Kirrberger Str.  
D-66421 Homburg/Saar