

# Die Endoprothetik des oberen Sprunggelenkes

■ Jürgen Rudigier, Felix Menzinger

## Zusammenfassung

In der Versorgung posttraumatischer Arthrosen des oberen Sprunggelenkes haben die seit Beginn der 90er-Jahre verfügbaren zementfreien Sprunggelenksendoprothesen die Indikation zur operativen Versteifung (Arthrodesen) zunehmend infrage gestellt und im eigenen Krankengut auf wenige Sonderfälle zurückgedrängt. Die eigenen Erfahrungen seit mehr als 13 Jahren bei inzwischen über 100 Patienten zeigen, dass mehr als 75% eine nahezu normale Gehfähigkeit wiedererlangen und die übrigen wesentliche

Verbesserungen erfahren, so dass von mehr als 90% guten und sehr guten Ergebnissen gesprochen werden kann, wie dies auch andere Autoren mit ähnlich aussagekräftigen Patientenkollektiven belegen [6]. Bei komplexen Arthrosen, Fehlstellungen und defekter Sprunggelenksgabel sind allerdings nicht alle Prothesenmodelle gleich gut geeignet und besondere operative Erfahrungen notwendig. Langzeitbeobachtungen und Verbesserungen in Material und Design lassen erwarten, dass mit Überlebenszeiten der Endoprothesen von 20 und mehr Jahren zu rechnen ist.

## Einleitung

Die ersten Sprunggelenksendoprothesen wurden bereits Anfang der 70er Jahre implantiert [6, 7, 9].

Dass sich die Sprunggelenksendoprothetik zunächst nicht als Standardverfahren etablieren konnte, ist vor allem darin begründet, dass die Endoprothesen bis zu Beginn der 70er-Jahre überwiegend mit Hilfe von Knochenzement verankert wurden, wodurch die Tragfähigkeit des Knochenlagers erheblich geschwächt wurde, und dass das Prothesendesign nicht ausreichend die Scherkräfte an der Implantat-Knochengrenze berücksichtigte. Wegen der hierdurch bedingten Fehlschläge (Lockerung, Einsinken der Prothesen, Knochennekrosen und Infektionen) wurde daher, vor allem in Deutschland, die primäre Arthrodesen des oberen Sprunggelenkes als Methode der Wahl bevorzugt [1, 3, 4].

Nachdem seit etwa 1990 zunehmend zementfreie Implantationen erfolgten (aktuell werden alle im Handel befindlichen Endoprothesen zementfrei implantiert), hat sich diese Situation grundlegend geändert. Lockerungen und Wanderungen sind wesentlich seltener geworden, Knochennekrosen oder gar das Ausbrechen der Prothese aus dem Knochenlager kommen kaum noch vor [6, 9].

Daher ist die Endoprothetik des oberen Sprunggelenkes inzwischen nicht nur eine empfehlenswerte Alternative zur Arthrodesen des oberen Sprunggelenkes geworden, sondern sie stellt vielfach das bessere Verfahren dar.

Dies betrifft neben der besseren und schmerzfreien Gehfähigkeit vor allem das Vermeiden nachfolgender Arthrosen in den Nachbargelenken.

## Modelle

Zu Verfügung stehen 2 Arten von Modellen (**Abb. 1**):

1. Endoprothesen mit 3 gegeneinander beweglichen Komponenten (Menis-

kusendoprothesen), bei denen sich zwischen den fest am Knochen verankerten Tibia- und Talusteilen ein Polyethylengleitkern (Meniskus) bewegen kann (**Abb. 1 a**). Dessen Beweglichkeit neutralisiert bei diesen Prothesen teilweise die beim Gehvorgang auftretenden Scherkräfte an der Knochenzementgrenze und es können eventuelle Rotationsfehler ausgeglichen werden. Ein Nachteil bei diesen Endoprothesen ist allerdings, dass unbedingt intakte Gabelverhältnisse vorliegen müssen und dass das Einstellen einer guten Balance zwischen den 3 Komponenten schwierig sein kann.

Die erste derartige Prothese ist die sogenannte

■ Büschel-Papas-Endoprothese (USA),

die bereits zementfrei seit 1981 implantiert wird (Publikation erst 1989) [2].

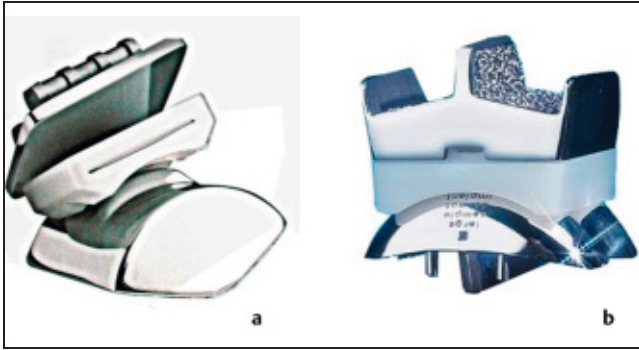Eine skandinavische Meniskusendoprothese, die

■ STAR-Endoprothese,

war bereits als zementiertes Modell zunächst in einer 2-Komponenten-Ausführung Ende der 70er-Jahre auf dem Markt, damals mit allen Problemen der zementierten Endoprothese. Die Ergebnisse besserten sich durch Änderung in eine 3-Komponenten-Prothese (1984) und Einführen der zementfreien Implantation seit 1990 [6].

Einige weitere auf dem Markt befindliche Prothesentypen abgeleitet (z. B. Salto, 1995 Frankreich, Hintegra, 1999 Schweiz) [10].

2. 2-Komponenten-Prothesen, die vom Grundkonzept her auf einen beweglichen Meniskus zwischen Tibia- und Taluskomponente verzichten (**Abb. 1 b**).



**Abb. 1** Endoprothesenmodelle, (a) Beispiel für 3-Komponenten- oder Meniskus-Endoprothesen mit einem beidseits beweglichen Polyethylenmittelteil (STAR-Endoprothese), (b) Beispiel für eine 2-Komponenten-Endoprothese mit am Tibiateil fixierten Polyethylenmittelteil (ESKA-Endoprothese).

Hierzu zählt die

**Agilityprothese**

(1985 USA), bei der die Sprunggelenksgabel weitgehend entfernt wird, um über eine Fusion zwischen Talus und Tibia eine große Auflagefläche für die Tibiakomponente zu erreichen [10].

Neu bezüglich des Verankerungskonzeptes war die

**ESKA-Endoprothese**

(1990 Deutschland), bei der die Entstehung von Scherkräften durch eine firstartige Gestaltung der Oberflächen im Tibia- und Talusteil verhindert werden [9]. Diese Endoprothese, die bei gleicher Grundkonzeption 1993 und 1998 strukturelle Verbesserungen erfuhr, implantieren wir seit 1990 mit bestem Erfolg bei unserem vorwiegend posttraumatischen Krankengut (**Abb. 1 b**). Sie weist gegenüber Meniskusprothesen den Vorteil auf, unabhängig von intakten Verhältnissen der Sprunggelenksgabel zu sein, wodurch die Indikation wesentlich weiter gestellt werden kann. Gegenüber der Agilityendoprothese ist der Knochensubstanzverlust geringer und die Koppelung zwischen Tibia- und Talusteil stabiler.

**Implantationshäufigkeit**

In der eigenen Klinik hat sich die Zahl der implantierten ESKA-Endoprothesen von ursprünglich 3–5 pro Jahr auf 20 bis 30 Patienten pro Jahr gesteigert (**Abb. 2**).

Fasst man alle gängigen Sprunggelenkprothesentypen zusammen, dürfte die

Zahl der Implantationen zwischen 500 und 700 pro Jahr in Deutschland betragen (genaue statistische Zahlen fehlen, die Angaben beziehen sich auf Auskünfte der Hersteller). Weltweit schätzen wir aufgrund der zur Verfügung stehenden Literatur und Kongressberichte die Zahl der jährlich implantierten Sprunggelenkprothesen auf 3000–5000 pro Jahr.

**Indikationsstellung**

Die Sprunggelenksendoprothetik konkurriert mit dem Verfahren der Arthrodesese. Vor- und Nachteile der Prothese gegenüber der Arthrodesese sind daher abzuwägen [5, 8]. Die Endoprothetik erlaubt in den meisten Fällen ein besseres schmerzfreies Gehen und die Vermeidung von Sekundärarthrosen, sofern eine gute Beweglichkeit nach der Prothesenimplanta-

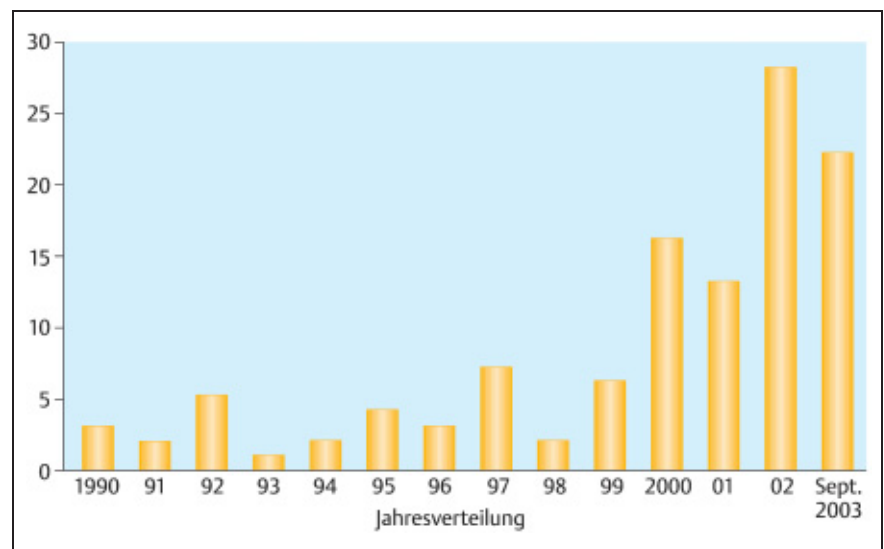
tion erreicht wird. Der Vorteil der verbesserten Beweglichkeit kann aber gelegentlich, zumindest für einen gewissen Zeitraum, mit zusätzlichen Schmerzen im Kapselbandbereich erkaufte werden, bis sich die Situation an die verbesserte Beweglichkeit angepasst hat. Diese Problematik besteht bei der Arthrodesese nicht.

Die Hauptindikation zur Endoprothesenimplantation ist wie bei der Arthrodesese die schmerzhafte Arthrose des oberen Sprunggelenkes nach Ausschöpfen aller gelenkerhaltender Maßnahmen.

Problematisch und damit Kontraindikationen sind:

- zusätzliche neurologische oder psychiatrische Erkrankungen,
- Situationen mit völlig eingesteiftem Sprunggelenk und bereits eingetretenen Sekundärarthrosen in den Nachbargelenken (kein Vorteil gegenüber Arthrodesese!),
- fehlende Fußpulse (arterielle Verschlusskrankheit),
- extreme Osteoporose (Arthrodesese ebenfalls schwierig),
- hohes Lebensalter mit geringer Gehfähigkeit und Polymorbidität (häufig auch eine Kontraindikation gegen eine Arthrodesese).
- Defekte im Außen- oder Innenknöchelbereich sind für Meniskusendoprothesen eine Kontraindikation ebenso wie größere Achsenfehler. Beides gilt nicht für die von uns seit 1990 implantierte ESKA-Endoprothese!

Bei Knochennekrosen oder Knochendefekten kann ein präoperatives Kernspin-



**Abb. 2** Zunahme der Implantationshäufigkeit im eigenen Krankengut seit 1990.

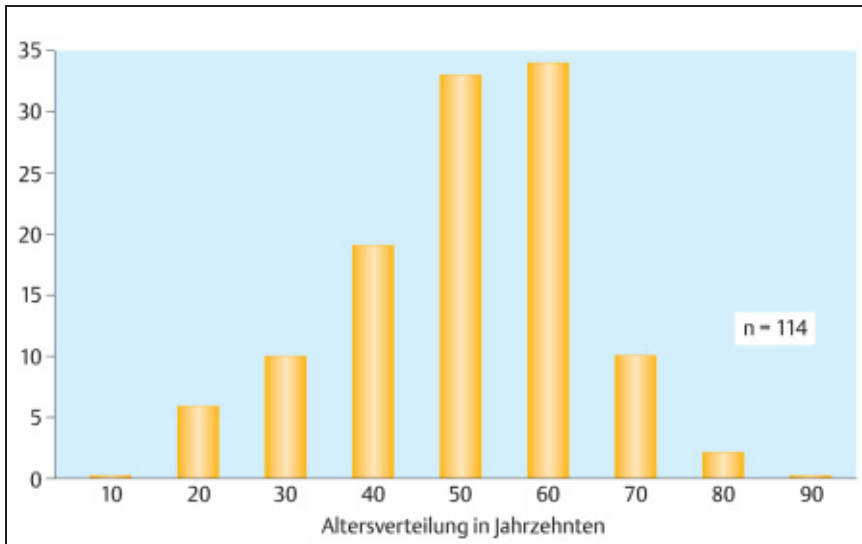


Abb. 3 Häufigkeit der Implantationen nach Lebensalter.

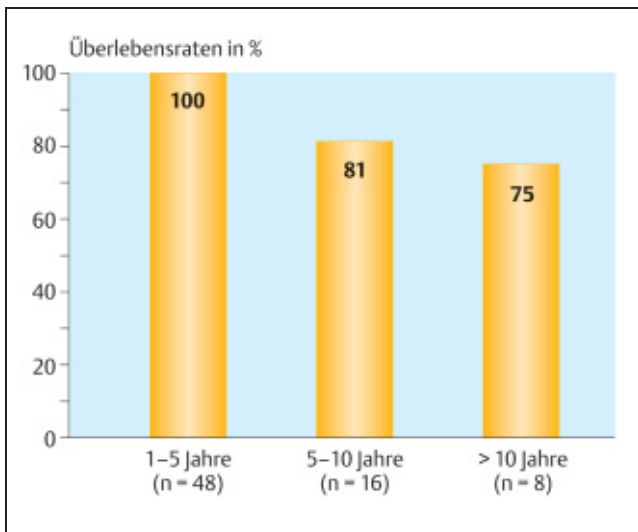


Abb. 4 Intakte Endoprothesen nach Implantationsdauer (eigenes Krankengut in %).

tomogramm klären, ob ausreichend tragende Knochensubstanz in Talus oder Tibia vorhanden ist. Eventuelle Defekte und Zysten können intraoperativ mit anfallendem Knochenmaterial ausgefüllt werden.

### Operatives Vorgehen

Die Meniskusendoprothesen werden mithilfe verschiedener Zielgeräte und Schablonen über einen ventralen Zugang implantiert, da die Sprunggelenksgabel intakt bleiben muss.

Das von uns favorisierte 2-Komponenten-Modell wird hingegen wegen seiner firstartigen Implantatoberfläche von einem ventro-lateralen Zugang aus eingebracht (9).

Dieser ergibt nach erfolgter Außenknöchelosteotomie (ca. 3 cm proximal des Gelenkspaltes) und Wegklappen des Außenknöchels nach distal einen ausgezeichneten Überblick (Abb. 5 c), zunächst über die seitlichen und vorderen und nach weiterer Präparation auch der hinteren Gelenkanteile. Der Außenknöchel verbleibt gestielt an den Ligamenta fibulo talare posterius und fibulo calcaneare. Mithilfe eines Zielgerätes zur Achsenausrichtung und 6 Schablonen ist ein absolut exaktes Implantieren der Prothesenkomponenten möglich (sowohl bezüglich Achsenverhältnissen als auch Bewegungsebene zwischen Talus- und Tibiakomponente).

Eine Rekonstruktion der Syndesmose ist wegen der guten Führung der Prothesenkomponenten in sagittaler Richtung nicht

erforderlich. Es reicht aus, wenn nach der Außenknöchelosteosynthese mit einem Drittelrohrplättchen das am ventralen Weichteillappen erhalten gebliebene Kapselgewebe transossär am Außenknöchel refixiert wird.

Die Nachbehandlung besteht in einer 2-wöchigen Ruhigstellung mit einem geschalteten Unterschenkelgips in 90° Dorsalexension. Ab dem 6. Tag wird 1 × täglich die Gipsschiene entfernt und aktiv und passiv beübt. Nach Entfernen der Hautfäden erfolgt die Entlassung des Patienten mit einem Gehgips, der voll belastet werden darf. Zu Beginn der 7. postoperativen Woche wird der Gehgips entfernt und die Belastung auf das halbe Körpergewicht zurückgenommen. Der Patient steigert danach wöchentlich unter Verwendung von 2 Unterarmgehstützen die Belastung um 10–20 kg. Meist ist nach 12 Wochen die volle Belastung erreicht. Ab diesem Zeitpunkt gehen ca. 2/3 der Patienten ohne Unterarmgehstützen. Einzelne Patienten benutzen noch 1–2 Monate länger ein Gehstock.

Probleme durch die zugangsbedingte Osteotomie des Außenknöchels waren nicht zu beobachten. Sie heilte meist innerhalb von 6–8 Wochen, gelegentlich nach einigen Monaten (ohne Konsequenzen für die Nachbehandlung).

### Ergebnisse

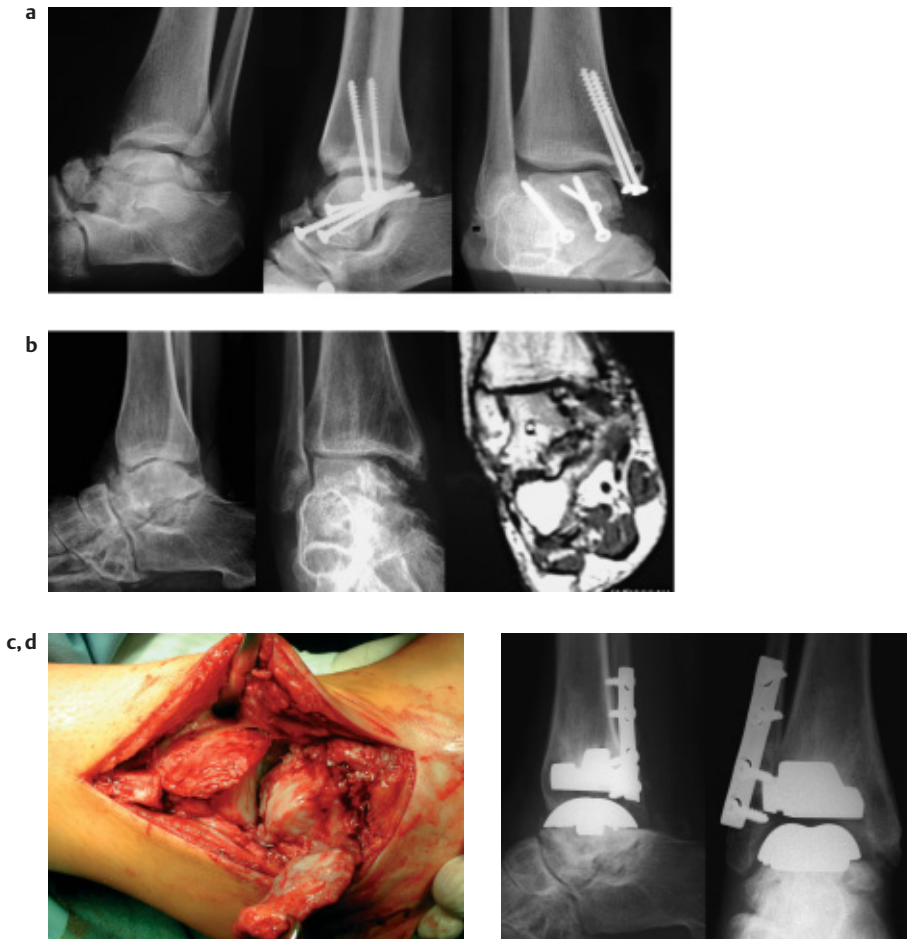
Insgesamt überblicken wir eine Zahl von 116 Patienten (13 dieser Patienten wurden unter unserer Mitwirkung in benachbarten Kliniken operiert, 105 Patienten werden in der eigenen Klinik nachbetreut).

Am häufigsten sind Patienten zwischen 50 und 70 Jahren (jüngster Patient 22 Jahre, ältester 82 Jahre) (Abb. 3).

63% hatten eine unfallbedingte Arthrose (z. B. Abb. 5 u. 6), 25% eine Arthrose unbekannter Ursache und 12% eine chronische Polyarthrit.

Bei 3 Patienten wurden gescheiterte Arthrodesen mit Endoprothesen versorgt. Bei 6 Patienten lagen präoperativ erhebliche Achsenfehler im OSG vor.

Bei 9 Patienten kennen wir den Verlauf über mehr als 10 Jahre, bei insgesamt 27 Patienten mehr als 5 Jahre. 26 Patienten mit einer Implantationsdauer unter 12 Monaten bleiben bei der Darstellung der Ergebnisse unberücksichtigt.



**Abb. 5** 22 Jahre alte Patientin nach Talustrümmerfraktur, (a) Unfall- und Versorgungsbilder, (b) präoperative Talusteilnekrose (Dauerschmerz, Instabilität) c OP-Situs mit weggeklapptem Außenknöchel und guter Sicht auf die Gelenkflächen, (d) 16 Monate nach Operation (durch Endoprothese wieder voll arbeitsfähig als Arzthelferin, schmerzfrei, unbegrenzte Gehstrecke, Beweglichkeit 5/0/40°).

**Score:** Der aus Gründen der Vergleichbarkeit mit anderen Autoren verwendete Score nach Kofoed, ergab im Gesamtkrankengut einen Wert von durchschnittlich 91 Punkten postoperativ, gegenüber einer Ausgangssituation von 35 Punkten. Die Werte nach 1 Jahr Implantationsdauer und mehr als 5 Jahren Implantationsdauer unterscheiden sich interessanterweise nur um etwa 1 Punkt (Scorekriterien: Schmerz, Funktion, Beweglichkeit. Bewertung: sehr gut 85–100 Punkte, gut 75–84 Punkte, befriedigend 70–74 Punkte, unzureichend < 70 Punkte).

Besser als jeder Score ist zur objektiven Beurteilung der erzielten Ergebnisse die Betrachtung folgender Kriterien geeignet: Schmerzsituation, Beweglichkeit des Gelenkes, Gehstrecke und Überlebensdauer des Kunstgelenkes (Tab. 1, Abb. 4).

**Schmerz:** 1 Jahr nach der Implantation waren Dauerschmerzen bei allen Patienten, bei denen die Prothese komplikationslos einheilte, beseitigt. Zeitweise Schmerzen nach längerer Belastung oder unklare Schmerzen wechselnder Intensität mit schmerzfreien Intervallen gaben noch 26% der Patienten (von ursprünglich 100%) an, über Anlaufschmerzen (die ersten 3 bis 10 Schritte sind nach längerer Ruhe schmerzhaft, danach wird schmerzfreies Gehen möglich) klagten noch 6% der Patienten.

**Gehstrecke:** Die Gehstrecke betrug präoperativ bei 80% der Patienten weniger als 1 km, postoperativ nur noch bei 5%, die in aller Regel zusätzliche Probleme in anderen Gelenken aufwiesen.

29% der Patienten konnten postoperativ zwischen 1 und 5 km, meist um die 3 km herum, schmerzfrei gehen.

66% der Patienten erreichten postoperativ schmerzfreie Gehstrecken von mehr als 5 km (Abb. 5 u. 6).

**Beweglichkeit:** Präoperativ betrug das Ausmaß der Beweglichkeit des oberen Sprunggelenkes bei 71% der Patienten weniger als 20°. 17% besaßen noch eine akzeptable Beweglichkeit von 20°–39° und nur 12% hatten eine annähernd normale Beweglichkeit von mehr als 40°.

Postoperativ verbesserte sich durchschnittlich das Bewegungsausmaß um etwa 20°. In der Gruppe der Minimalbeweglichkeiten verblieben nur 10% der Patienten, 57% der Patienten erreichten Beweglichkeiten von 20°–40° und 33% der Patienten Beweglichkeiten von mehr als 40°.

**Überlebensdauer (Abb. 4):** Bezogen auf 105 Patienten wurde 4-mal ein Prothesenausbau mit Umwandlung in eine Arthrodese des oberen Sprunggelenkes durchgeführt, und 4-mal erfolgten Endoprothesenwechsel.

**Über 10 Jahre Implantationsdauer:** In der Gruppe der 11 Implantationen zwischen 1990 und 1993 ist ein Patient nach 4 Jahren bei intakter Endoprothese gestorben, bei zwei Patienten wurde die Endoprothese in eine Arthrodese umgewandelt wegen nicht anders beherrschbarer Infekte (beide hatten bereits im Bereich anderer Endoprothesen eine Infektanamnese), bei einem Patienten erfolgte eine Umwandlung in eine Arthrodese wegen weitergehender rheumatischer Destruktion im Talusbereich nach 11 Jahren und bei unserer ersten Endoprothese wurde wegen Materialermüdung bei übergewichtiger Patientin nach 9 Jahren ein Wechsel durchgeführt.

Schließt man die beiden Protheseninfekte und den verstorbenen Patienten aus, so sind von 8 implantierten Endoprothesen nach über 10 Jahren noch 6 mit guter Funktion intakt (75%).

**5–10 Jahre Implantationsdauer:** In der Gruppe der Patienten zwischen 1994 und 1998 sind 16 Patienten in unserer Nachkontrolle. Ein Prothesenwechsel erfolgte nach 7 Jahren (Spätfolgen eines Implantationsfehlers!), ein Wechsel nach 4 Jahren (Lockerung bei großer mit Spongiosa aufgefüllter Knochenzyste im Tibiabereich) sowie ein Wechsel nach 7 Jahren wegen eines hämatogen entstandenen Gelenkempyems.

Tab. 1 Ergebnisse

Kofoed-Ankle-Score:	präoperativ	postoperativ
1 Jahr	34,75	91,25
1 – 5 Jahre	43,21	90,03
> 5 Jahre	32,25	89,88
total (n = 72)	36,51	90,24
<b>Schmerzen (n = 72)</b>	<b>präoperativ</b>	<b>postoperativ</b>
dauernd	58	0
bei Belastung	72	19
Anlaufschmerzen	72	4
keine	0	49
<b>Gehstrecken (n = 72)</b>	<b>präoperativ</b>	<b>postoperativ</b>
< 1000 m	57	4
1000 – 5000 m	13	21
> 5000 m	2	47
<b>Bewegungsausmaß (n = 72)</b>	<b>präoperativ</b>	<b>postoperativ</b>
0 – 20°	51	7
20 – 39°	12	41
40 – 60°	9	24

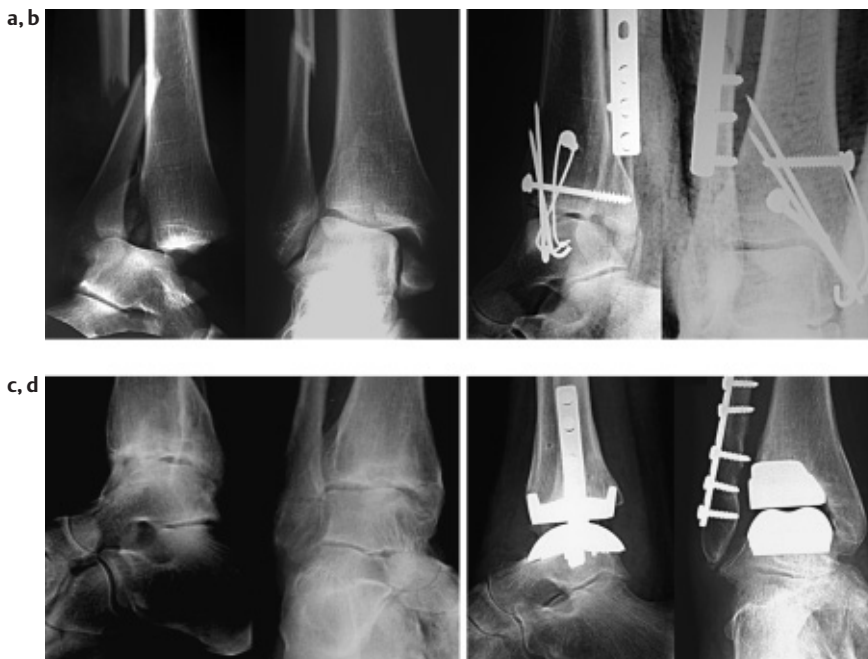

Abb. 6 58 Jahre alte Patientin (Hausfrau), 6 Jahre nach OSG Luxationsfraktur, (a) Unfallbilder, (b) primäre auswärtige Versorgung, (c) schmerzhafte posttraumatische Arthrose (Dauerschmerzen, Beweglichkeit < 10°), (d) 2 Jahre nach Prothesenimplantation (schmerzfreie Gehstrecke > 5 km, Beweglichkeit > 30°).

Bei allen 3 Problemen konnte durch einen Prothesenwechsel das Verfahren beibehalten werden, ein Umstieg auf eine Arthrodese war in keinem Fall nötig. Das heißt von 16 implantierten Endoprothesen sind nach wie vor mit guter Funktion 13 intakt (81%).

**1–5 Jahre Implantationsdauer:** In der Gruppe zwischen 1 und 5 Jahren wurden im eigenen Hause 46 Implantationen durchgeführt, die alle in unserer Nachkontrolle sind. In dieser Gruppe ist bislang kein Wechsel zu verzeichnen oder zu erwarten (100%).

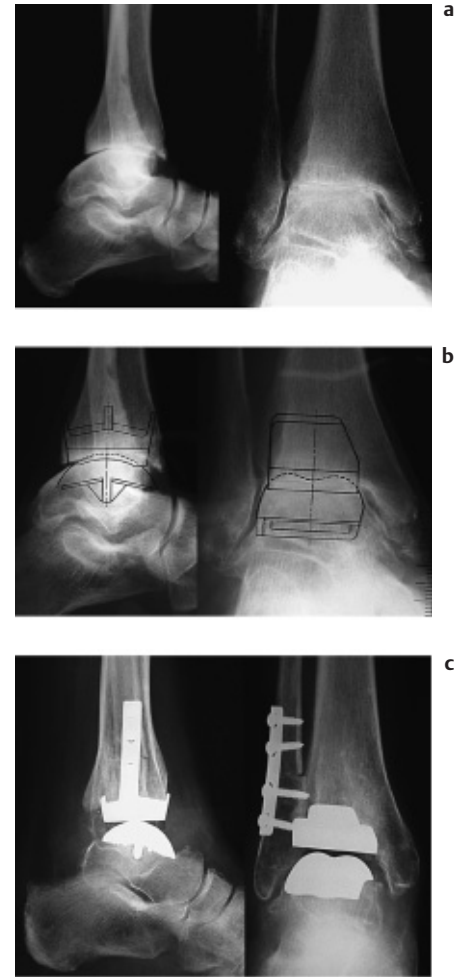


Abb. 7 70 Jahre alte Patientin, (a) Arthrose, (b) präop. Planung, (c) 6 Monaten n. Op.

Unterschiede zwischen den einzelnen Lebensaltern waren nicht zu erkennen (die Ergebnisse waren bei Patienten unter 40 Jahren nicht anders wie in der Hauptgruppe zwischen 50 und 70 Jahren).

**Komplikationen:** Zu einer der oben genannten Umwandlungen in Arthrodese kam es bei einer auswärts nach unfallbedingter Arthrose mit einer Endoprothese versorgten Patientin wegen schmerzhafter Verknöcherungen um den gesamten Gelenkbereich herum. Da mehrfache Abtragungen und auch eine Röntgenbestrahlung keine dauerhafte Besserung brachten, erfolgte nach 3 Jahren die Umwandlung in eine Arthrodese. Durch Einsetzen von Anteilen des Außenknöchels und Knochenmaterial aus dem Beckenkamm in das Implantatlager konnte dabei jegliche Beinverkürzung vermieden werden!

Vor allem bei älteren Patienten gelegentlich auftretende kleinere Wundrandnekrosen heilten meist spontan ab, lediglich 5-mal wurden kleinere Lappenplastiken notwendig.

Nachoperiert innerhalb von 2 Jahren wurden 8 Patienten: 3-mal wegen eines schmerzhaften Tarsaltunnelsyndroms, 5-mal wegen schmerzhafter Verknöcherungen an der Spitze des Innenknöchels. Es handelte sich um Beschwerden, die erst durch die verbesserte postoperative Beweglichkeit und nach Beseitigung der Schmerzen im Hauptgelenkflächenbereich manifest wurden.

### Diskussion und Schlussfolgerung

Fastet man die eigenen Erfahrungen seit 1990 zusammen, und berücksichtigt man die weiteren Verbesserungen der Implantate und der Implantationstechnik in den letzten 5 Jahren und die Ergebnisse allein aus dieser Zeit, so ist davon auszugehen, dass bei posttraumatischen Arthrosen des oberen Sprunggelenkes mehr als 75% der Patienten schmerzfreie Gehstrecken von 5 km und mehr mit dem von uns verwendeten Endoprothesenmodell erlangen können. Bei den übrigen 20–25% Patienten sind es vor allem kapsuläre Probleme, die das Ergebnis beeinträchtigen (z.B. Schwellneigung oder Schmerzen nach längerer Belastung).

Weist das Implantat nach 2 Jahren eine gute Funktion auf, so kann bei heutiger Implantationstechnik und Implantatqualität nach den bisherigen Erfahrungen und den über 10-jährigen Verlaufsbeobachtungen mit einer weiteren Überlebensrate von 20 Jahren gerechnet werden.

Dies gilt auch für Patienten mit einem Lebensalter von 20 bis 50 Jahren und aktiver Berufstätigkeit (Abb. 5)!

Die Vorteile gegenüber einer Arthrodesis sind bei dieser Gruppe besonders auffallend: Vermeidung von Sekundärarthrosen in Nachbargelenken, bessere Beweglichkeit und Gehfähigkeit, meist schnellere Wiedereingliederung in den Arbeitsprozess (eigene Patienten nach durchschnittlich 3 Monaten) [5,8].

Vergleicht man die eigenen Ergebnisse mit den Angaben in Publikationen über andere Endoprothesenmodelle (vor allem über die STAR-Endoprothese liegen aussagekräftige Publikationen vor), liegen die Ergebnisse etwa im gleichen Bereich [6,10].

Dabei ist zu berücksichtigen, dass allerdings bei Meniskusendoprothesen das Krankengut stärker selektiert ist, da für diese Endoprothesen eine intakte Sprunggelenksgabel vorausgesetzt werden muss und größere Achsenfehler als Kontraindikation gelten und dass für einen Teil dieser Prothesen noch keine 5- oder 10-Jahres-Ergebnisse vorliegen.

Die Implantation von Sprunggelenkendoprothesen ist wegen zahlreicher Variationen bezüglich Knochenstruktur, arthrotischer Deformierung und anatomischer Form eine anspruchsvolle Operationstechnik, die eine spezielle Erfahrung und eine gute präoperative (Abb. 7) Planung voraussetzt.

### Literatur

- 1 Botton-Maggs BG, Sudlow RA, Freeman MAR. Total ankle arthroplasty A long-term review of the London Hospital experience. *J bone Jt surg* 1985; 67-B: 785–790
- 2 Büchel EF, Pappas MJ, Iorio MI. New Jersey low contact stress total ankle replacement: Biomechanical rationale and Review of 23 cementless cases. *Foot Ankle* 1988; 8: 279–289
- 3 Carlsson AS, Hericson A, Linder L, et al. A survival analysis of 52 Bath & Wessex ankle replacements (A clinical and radiographic study in patients with rheumatoid arthritis and a critical review of the literature). *The Foot* 1994; 4: 34–40
- 4 Kitaoka HB, Patzer GL, Ilstrup DM, Wallrichs SL. Survivors analysis of the Majo total ankle arthroplasty. *J bone Jt Surg* 1994; 76-A: 974–979
- 5 Kofoed H, Stürup J. Comparison of ankle arthroplasty and arthrodesis. A prospective series with long term follow-ups. *Foot* 1994; 4: 6–9
- 6 Kofoed H. Die Entwicklung der Sprunggelenksarthroplastik. *Orthopäde* 1999; 28: 804–811.
- 7 Lord G, Marotte JH. Prothese totale de cheville Technique et premiers resultats a propos de 12 observations. *Rev chir orthop* 1973; 59: 139–151
- 8 McGuire MR, Kyle RF, Gustilo RB, Premer RF. Comparative Analysis of ankle arthroplasty versus ankle arthrodesis. *Line Orthop* 1988; 226: 174–181
- 9 Rudigier J, Grundei H, Menzinger F. Prosthetic Replacement of the Ankle in Posttraumatic Arthrosis. *Eur J Trauma* 2001; 27: 66–74
- 10 Thermann H, Saltzman CL. Endoprothetischer Ersatz des oberen Sprunggelenkes. *Unfallchirurg* 2002; 1005: 496–510

**Prof. Dr. med. Jürgen Rudigier**

Chefarzt

**Dr. med. Felix Menzinger**

Oberarzt

Klinik für Unfall und Handchirurgie  
Klinikum Offenburg  
Ebertplatz 12  
D-77654 Offenburg