

Pilonfraktur beim alten Menschen

■ Michael Paul Hahn, Jan Wilhelm Thies

Zusammenfassung

Für die komplexen Trümmerbrüche der distalen Tibia hat sich der Begriff „Pilonfraktur“ durchgesetzt. Pilonfrakturen gehen fast immer mit einer erheblichen Weichteilschädigung einher. Nur durch ein mehrzeitiges operationstaktisches Vorgehen können Fehlschläge vermieden werden. Hier unterscheidet sich das Behandlungskonzept bei älteren Menschen nicht von dem bei jüngeren Patienten. Im höheren Lebensalter ist allerdings

das Therapieergebnis auch abhängig von der Knochenqualität und den Komorbiditäten. Diese erfordern im Einzelfall ein operatives Vorgehen, das sich deutlich von jüngeren Patienten unterscheidet. Eine primäre Verkürzung des Unterschenkels mit Resektion der Frakturzone kann angezeigt sein. Der Beinlängenausgleich erfolgt über die technischen Orthopädie. Bei entsprechender Befundkonstellation kann sogar die primäre Amputation indiziert sein.

Einleitung

Das Erscheinungsbild der Frakturen der distalen Tibia reicht von einfachen Bruchformen bis hin zu komplexen Trümmerbrüchen. Die niedrig energetischen Rotationsbrüche werden den Malleolarfrakturen zugerechnet, während die hoch energetischen Stauchungsbrüche der distalen Tibiagelenkfläche eine eigene Entität darstellen und als Pilonfrakturen bezeichnet werden.

Aufgrund der hohen Energiefreisetzung zum Zeitpunkt des Knochenbruchs gehen die Pilonfrakturen immer mit einer erheblichen Weichteilschädigung einher, was ein besonderes operationstaktisches Vorgehen erfordert, um Fehlschläge zu vermeiden (**Abb. 1**) [13].

Die Inzidenz der Pilonfrakturen liegt unter 10% aller Frakturen der unteren Extremität. Derzeit beträgt das durchschnittliche Patientenalter 35–40 Jahre [5]. Obwohl inzwischen knapp ein Viertel der

deutschen Bevölkerung älter als 60 Jahre ist, sind Pilonfrakturen bislang in dieser Altersgruppe selten. Mit der Zunahme der älteren Menschen in unserer Gesellschaft, sind auch mehr Pilonfrakturen in dieser Gruppe zu erwarten.

Neben der Qualität der Rekonstruktion der tibialen Gelenkfläche und der umgebenden Weichteile hängt im höheren Lebensalter das Behandlungsergebnis der Pilonfrakturen wesentlich auch von den Komorbiditäten ab.

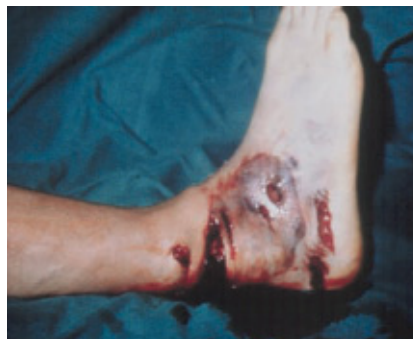

Abb. 1 54-jähriger Mann mit schwerer Weichteilschädigung bei Pilonfraktur durch Einklemmungstrauma im LKW. Passagere Durchblutungsminderung des Fußes. Offene Fraktur Typ II nach Gustilo und Anderson.

Bei 80% der über 60-Jährigen findet sich mindestens eine der nachfolgenden Erkrankungen: arterieller Bluthochdruck, Zustand nach Herzinfarkt, maligne Grunderkrankung, Zustand nach Schlaganfall, TIA, COPD, Herzrhythmusstörungen und Adipositas.

Darüber hinaus bestehen häufig Erkrankungen, die einen direkten Einfluss auf das Behandlungsergebnis haben. Dazu gehören: Osteopenie und Osteoporose, Polyneuropathie, Diabetes mellitus, periphere AVK, postthrombotisches Syndrom, chronische Lymphödeme, Nikotinabusus und allgemeine Immunschwächung. Diese Faktoren beeinflussen sowohl die Knochenbruchheilung als auch die Wundheilung.

Voraussetzung für die Therapie der Pilonfrakturen beim alten Menschen ist daher nicht nur eine detaillierte Kenntnis der Anatomie, eine der Weichteilschädigung angepasste Strategie, ein korrektes Timing operativer Eingriffe sowie eine hohe persönliche Erfahrung des Operateurs bei der Behandlung dieser schweren Verletzungen, sondern auch ein den Komorbiditäten angepasstes Konzept.

Anatomie

Die Sprunggelenksgabel ist als funktionelle Einheit zu betrachten. Jede Inkongruenz zwischen den einzelnen Komponenten in Bezug auf Länge, Achse und Rotation führt zu lokalen Belastungsspitzen, die vom Patienten als Schmerzen empfunden werden. Die Rekonstruktion der Malleolengabel ist daher Voraussetzung für ein gutes funktionelles Ergebnis.

Vorbestehende Weichteilerkrankungen sowie internistische Grunderkrankungen erschweren jedoch beim alten Menschen aufwändige operative Verfahren zur Wiederherstellung der Anatomie. Zur Erzielung einer frühen schmerzarmen Belastbarkeit müssen deshalb behand-

lungsspezifische Belastungen vermieden werden [9].

Die Blutversorgung der ventralen Knöchelregion und der distalen Tibia erfolgt über zahlreiche Anastomosen in der tiefen Faszie und nicht über bestimmte Gefäßäste. Dieser Plexus wird durch die Scherkräfte der Kompressionsfraktur geschädigt und die darüber liegende Haut ist stark durchblutungsgefährdet. Die Ischämie wird manifest durch operative Maßnahmen in der unmittelbaren Frühphase [13]. Bei peripherer AVK und Diabetes mellitus kann es zu ausgedehnten Nekrosen kommen, die nicht immer plastisch gedeckt werden können. In diesen Fällen muss eine Verkürzung der Extremität mit Resektion der Frakturzone und anschließender tibiotalarer Arthrodesis in Kauf genommen werden. Die Alternative wäre die Amputation im Unterschenkelbereich.

Unfallmechanismus

Das Verletzungsmaß ist in der Regel direkt abhängig von der eingeleiteten Energie. Die Frakturmorphologie, die ein Ausdruck ist für die Kraft der Energie-

übertragung, ist zugleich ein indirekter Hinweis für die Schwere der Verletzung des Weichteilmantels, die manchmal nicht sofort klinisch eingeschätzt werden kann. Komplexe Frakturtypen gehen dabei meistens mit einem schweren Weichteilschaden einher [1]. Beim älteren Menschen reichen allerdings auch geringe Kräfte aus, um eine Pilonfraktur zu verursachen. Die Weichteilproblematik ergibt sich bei diesen Patienten aus den Komorbiditäten.

Diagnostik

Schmerz, Schwellung, Gelenkdeformität und Gehunfähigkeit sind Hinweise auf diese Fraktur. Von größter Wichtigkeit ist die klinische Beurteilung des Weichteilschadens, des Schwellungszustandes und der peripheren Gefäß- und Nervenversorgung. Vorbestehende Erkrankungen (Ulzerationen, Varizen, arterielle Durchblutungsstörungen) müssen erkannt und dokumentiert werden.

Bei Verdacht auf begleitende Gefäßverletzungen oder vorbestehende Gefäßschäden ist bei den über 60-jährigen immer eine Angiographie notwendig. Bei

Verdacht auf ein Kompartmentsyndrom hat die klinische Beurteilung Priorität vor Druckmessungen in den Logen.

Es muss immer daran gedacht werden, dass die Stauchung weitere Verletzungen in der Kraftkette Vorfuß-Wirbelsäule ausgelöst haben kann. Beim wachen Patienten sind solche Verletzungen klinisch, in Zweifelsfällen oder beim bewusstseinsgestörten Verletzten röntgenologisch auszuschließen. Talusfrakturen sind selten. Frakturen des Fersenbeins, des proximalen Tibiaplateaus, des Beckens und der Wirbelsäule sind dagegen häufiger zu beobachten.

Neben einer eingehenden Untersuchung des Fußes sind die Standardröntgenaufnahmen des oberen Sprunggelenkes in drei Ebenen (a.-p., a.-p. mit 15° Innenrotation und seitlich) der erste Schritt der Diagnostik (Abb. 2) [1,3]. Durch die einstauungs- und aufkantungsbedingten Fehlstellungen ist bei diesen Standard-einstellungen häufig keine ausreichende Klärung der Gelenkverhältnisse möglich. Eine mäßig extendierende Reposition ist daher notwendige Voraussetzung für die Röntgenuntersuchung.

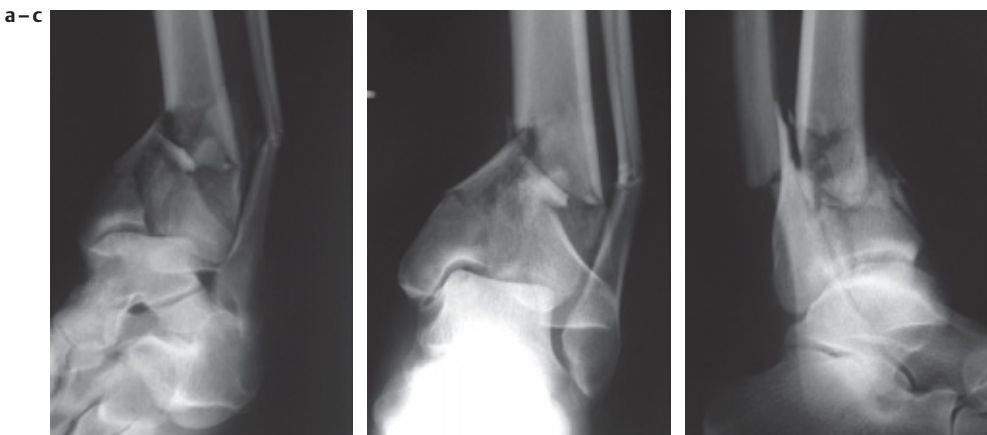

Abb. 2 64-jähriger Mann nach Sturz aus einem Baum. Standardröntgenaufnahmen des oberen Sprunggelenkes in drei Ebenen: (a) a.-p. (b) a.-p. mit 15° Innenrotation (c) seitlich.

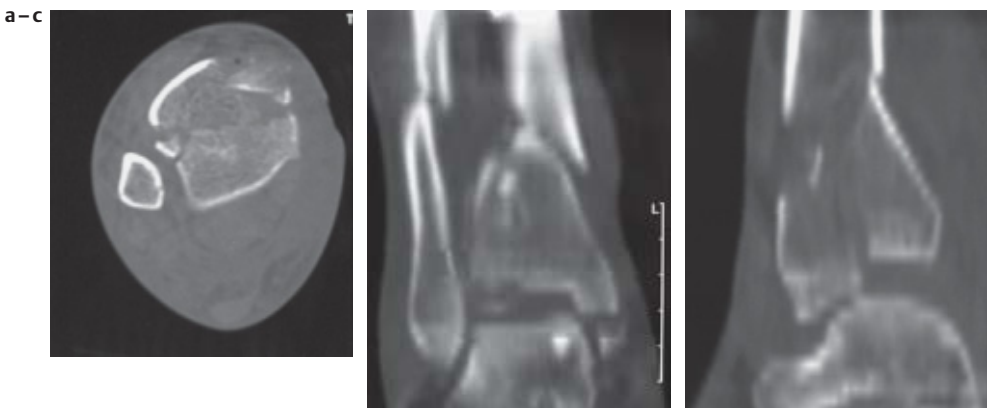


Abb. 3 Computertomographische Darstellung der Pilonfraktur in 3 Ebenen: (a) axial (b) frontal (koronar) (c) seitlich (sagittal).

Dieses Dokument wurde zum persönlichen Gebrauch heruntergeladen. Vervielfältigung nur mit Zustimmung des Verlages.

Jedoch reichen diese Aufnahmen alleine nicht zur Beurteilung der Pilonfraktur aus. Die Darstellung des gesamten Unterschenkels in zwei Ebenen ist zum Ausschluss weiterer Frakturen und zur Dokumentation der Ausdehnung der Pilonfraktur unerlässlich. Begleitverletzungen im ipsilateralen Knie müssen ebenfalls röntgenologisch ausgeschlossen oder dargestellt werden.

Dahingegen sind Röntgenaufnahmen der Gegenseite – ohne klinischen Anhalt für eine Fraktur – überflüssig und verzögern nur den diagnostischen Ablauf.

Die konventionellen Röntgenaufnahmen müssen durch die Computertomographie ergänzt werden (Abb. 3). Damit gehört die CT-Untersuchung bei diesen Verletzungen zur Erstdiagnostik. Die früher üblichen konventionellen Tomographien sind inzwischen durch 2D-Rekonstruktionen der CT-Bilder in querer (koronarer) und sagittaler Richtung abgelöst worden (Abb. 3). 3D-Rekonstruktionen gehören bislang nicht zur Routine, lassen sich jedoch mit den modernen Software-Programmen rasch erstellen.

Klassifikation

Die Klassifikation einer Fraktur legt deren Schweregrad fest, gibt einen Hinweis für deren beste Behandlungsmöglichkeit und erlaubt eine Aussage über die Prognose der Verletzung.

Im Frakturklassifikationssystem der AO/OTA sind die Frakturen nach zunehmendem Schweregrad, dem Schwierigkeitsgrad ihrer Behandlung und ihrer Prognose geordnet [6,11].

In diesem System werden die distalen Tibiafrakturen in drei Haupttypen eingeteilt (Abb. 4). Diese drei Typen werden ihrerseits in drei Gruppen und je drei Untergruppen weiter unterteilt, so dass schließlich 27 verschiedene Untergruppen resultieren (Tab. 1). Die Zuordnung der jeweiligen Fraktur zur korrekten Untergruppe fällt auch dem Geübten schwer.

Von den neun Gruppen handelt es sich nur in vier Fällen um eigentliche Pilonfrakturen. Die eher untypischen Typ-A-Frakturen weisen keine Gelenkbeteiligung auf. Diese Frakturen können daher wie Tibiaschaftfrakturen behandelt werden.

Tab. 1 Frakturklassifikation der AO/OTA

Typ A extraartikuläre Fraktur
A1: metaphysär einfach
A2: mit metaphysärem Keil
A3: metaphysär komplex
Typ B partiell artikuläre Fraktur
B1: reine Spaltung
B2: Spaltimpression
B3: multifragmentäre Impression
Typ C vollständig artikuläre Fraktur
C1: artikulär einfach, metaphysär einfach
C2: artikulär einfach, metaphysär mehrfragmentär
C3: artikulär und metaphysär mehrfragmentär

den. Die Typ-B1- und -B2-Frakturen gleichen den Rotationsverletzungen und werden wie diese behandelt.

Die Typen B3, C1, C2 und C3 charakterisieren die schweren Gelenkflächenbrüche der distalen Tibia und entsprechen damit der Definition der Pilon-tibial-Fraktur.

In allen bisherigen Klassifikationen ist der Weichteilschaden nicht miteingefasst. Gerade dieser beeinflusst aber das Endergebnis richtungweisend, da er nicht nur zu einer Limitierung der möglichen Rekonstruktion führt, sondern durch spätere Narbenbildungen, Kontraktionen etc. die Funktion begrenzt. Nicht berücksichtigt sind bisher auch alle vorbestehenden Weichteilveränderungen sowie die Knochenqualität.

Therapie

Konservative Behandlung

Eine rein konservative Therapie als definitive Behandlungsmaßnahme ist allenfalls bei nicht verschobenen Stückfrakturen (B1) oder exakt reponierten supramalleolären Frakturen (A1–A3) sowie bei anderen Frakturen, bei denen eine Kontraindikation zur Operation besteht, angezeigt. Die Entscheidung gegen eine Operation ist jedoch nicht vom Alter des Patienten abhängig zu machen.

Operative Behandlung

Die primäre Indikation zur operativen Versorgung besteht bei allen intraartikulären Brüchen mit Dislokation und bei allen offenen Frakturen.

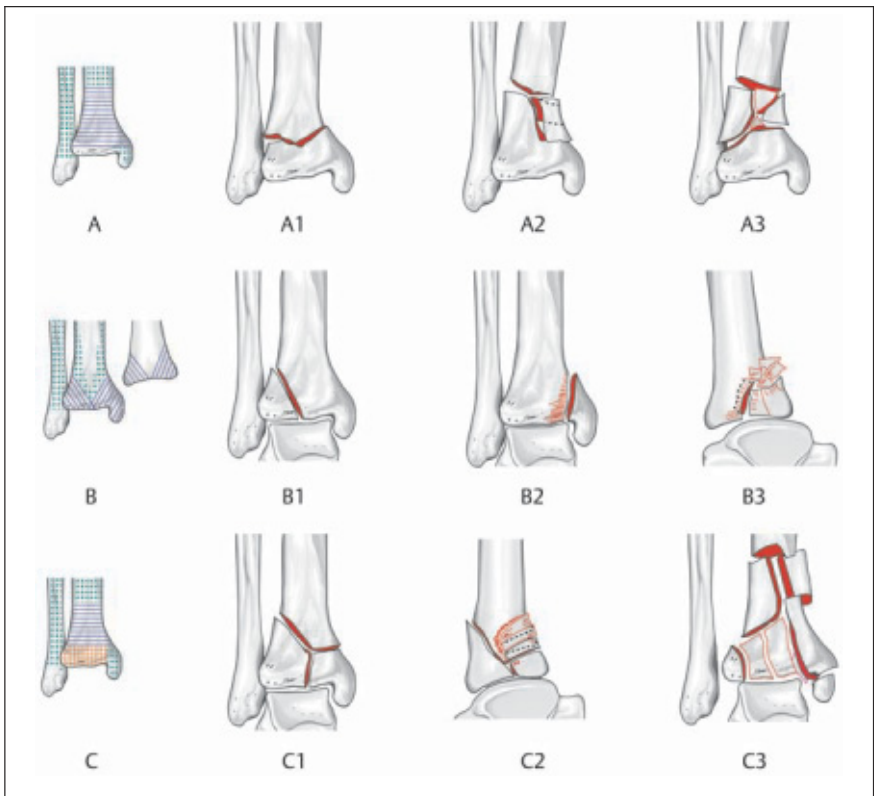


Abb. 4 Umfassendes Frakturklassifikationssystem der AO/OTA. Typ A distale extraartikuläre Fraktur, Typ B partiell artikuläre Fraktur, Typ C vollständig artikuläre Fraktur.

Tab. 2 Klassische Schritte der Osteosynthese von Pilonfrakturen

1. Osteosynthese der Fibula
2. Wiederherstellung der Tibiagelenkfläche
3. Spongiosaunterfütterung von Defekten
4. Osteosynthese der Tibia

Unveränderte Grundlage der Gelenkrekonstruktion sind die klassischen Schritte (Tab. 2) [3, 14]:

Osteosynthese der Fibula, Wiederherstellung der Tibiagelenkfläche, Spongiosaunterfütterung der knöchernen Defekte, Osteosynthese der Tibia.

In vielen Serien hat dieses Standardvorgehen jedoch zu einer hohen Rate von Pseudarthrosen, Wundinfektionen und Osteomyelitiden geführt, die sogar in Amputationen endeten. Hiervon sind insbesondere die alten Menschen betroffen. Die tiefe Infektionsrate reicht von 5 bis 52% [12].

Der Schlüssel zum Erfolg ist der richtige Zeitpunkt zur Durchführung der einzelnen operativen Schritte. Damit können die verheerenden Folgen der Weichteilkompromittierung verhindert werden. Deshalb sollten nur einfache Frakturen mit minimalem Weichteilschaden in den ersten 6–8 Stunden versorgt werden. Zum Operationszeitpunkt müssen die Weichteile einen mehrstündigen Eingriff tolerieren.

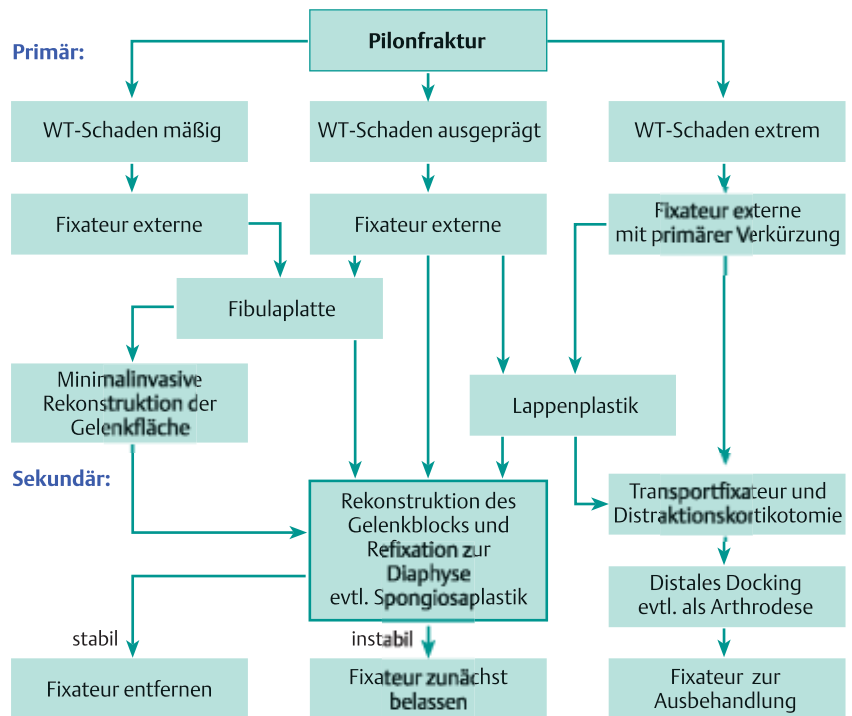
Das sequenzielle – meist zweizeitige – Vorgehen wird inzwischen von allen Autoren als Therapie der Wahl bewertet [2, 4, 7, 8, 10, 12, 13]. Mit einem mehrzeitigen Verfahren werden das Problem der Weichteilschädigung und das Problem der Gelenkfraktur getrennt gelöst (Tab. 3).

Initiale Behandlung

Achsen und Längen sollen im ersten Behandlungsschritt nur so weit wiederhergestellt werden, bis die Weichteile von Fragmentdruck befreit sind; keinesfalls sollten die Weichteile unnötigen Zugbeanspruchungen ausgesetzt werden.

Beim alten Menschen ist in ausgewählten Fällen mit schwerster Weichteilschädigung und kompletter Zerstörung der Metaphyse die primäre Verkürzung mit Resektion der Frakturzone angezeigt. Der Beinlängenausgleich erfolgt später durch die technische Orthopädie.

Tab. 3 Algorithmus der Behandlung der Pilonfraktur



Die initiale Ruhigstellung erfolgt mit einem gelenkübergreifenden Fixateur externe (Abb. 5).

Wiederherstellung der Fibula

Nur wenn es die Weichteile erlauben, sollte beim Primäreingriff die Rekonstruktion der Fibula erfolgen. Durch Wiederherstellung der Länge der Fibula wird die laterale Säule rekonstruiert. Die Reposition des anterolateralen Fragmentes (Chaput) wird dadurch erleichtert. Die Inzision erfolgt posterior der lateralen Be-

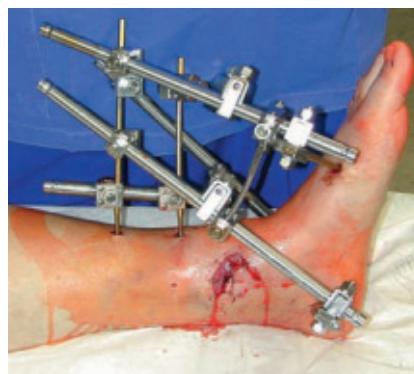

Abb. 5 Erstgradig offene Pilonfraktur. Primärversorgung mit gelenküberschreitendem Fixateur externe. Defektdeckung zunächst mit Kunsthaut.

grenzung der Fibula, um die Hautbrücke bei anteriorer Inzision möglichst breit zu lassen (Abb. 6).

Die absolute Länge der Fibula ist nicht interessant. Wie bei den Sprunggelenksfrakturen ist die relative Länge der Fibula in Bezug auf die Gelenkgabel entscheidend.

Beim osteoporotischen Knochen auftretende Kompressions- oder Zugkräfte erfordern die Applikation einer 3.5er Kleinfragmentplatte (LCDC- oder Reko-Platte oder LC-Platte mit winkelstabilen Schrauben) (Abb. 7). Diese lässt sich bei Knochendefekten auch als Brückenplatte einsetzen. Drittelrohrplatten sind bei diesen Frakturen eher ungeeignet.

Definitive Versorgung der Pilonfraktur

Erst sekundär nach Weichteilkonsolidierung (nach 7–10 Tagen) erfolgt in einem zweiten Schritt die definitive Versorgung der Tibia mit oder ohne Spongiosaplastik. Eine Brücke von 5–7 cm zur lateralen Inzision muss erhalten bleiben (Abb. 6).

Die Gelenkblockwiederherstellung erfolgt mit Kleinfragment-Spongiosaschrauben mit durchgehendem oder Teilgewinde oder mit entsprechend dimen-

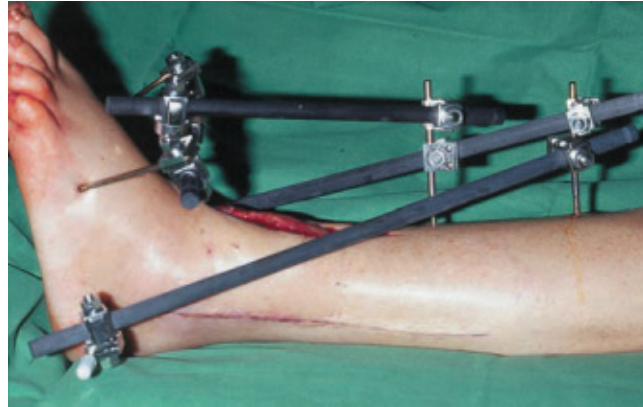
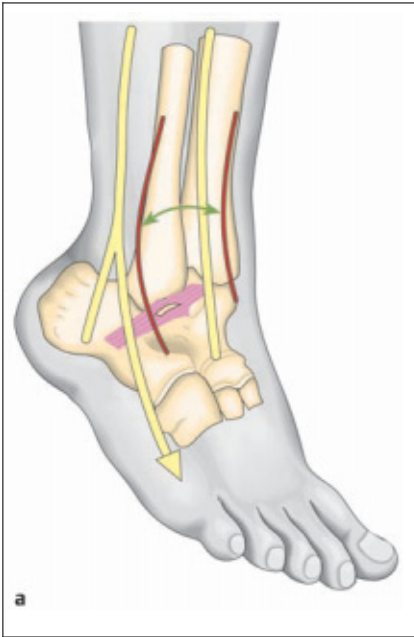


Abb. 6 (a) Zugangswege zur Versorgung der Pilonfraktur: anteromediale und posterolaterale Inzision. Die Hautbrücke muss dabei möglichst breit gelassen werden. (b) Posterolateraler Hautschnitt als Zugang zur Plattenosteosynthese der Fibula. Anteromedialer Zugang noch nicht verschlossen.

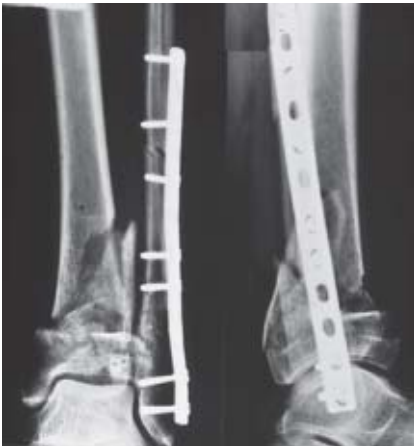

Abb. 7 Überbrückende Osteosynthese der Fibula mit Kleinfragmentplatte. Zusätzliche Montage eines Fixateur externe.

sionierten Platten (**Abb. 8**). Die Verbindung zwischen Gelenkblock und Diaphyse wird anschließend über den Fixateur oder eine Plattenosteosynthese wiederhergestellt (**Abb. 8–11**). Knochendefekte werden mit autologer Spongiosa, synthetischem Knochen oder resorbierbarem Knochenzement gefüllt.

Großfragmentplatten haben bei der Versorgung der Pilonfrakturen den Nachteil, dass sie zur unnötigen Hautspannung bei Verschluss der Inzision führen. Inzwischen haben sich insbesondere bei osteoporotischen Knochen die winkelstabilen

Kleinfragmentplatten, die auch als präformierte Platten erhältlich sind, hervorragend bewährt (**Abb. 11**).

Während der Versorgung ist unbedingt auf eine Schonung der Wundränder zu achten. Diese dürfen nur mit kleinen Wundhaken gehalten werden. Hohmann-Hebel sind streng kontraindiziert!

Beim osteoporotischen Knochen des alten Menschen wird kaum Übungsstabilität erreicht. Der Fixateur externe bleibt daher bis zur definitiven Frakturheilung in situ (**Abb. 8**). In aller Regel sind die Konsolidierung der Frakturen und die Einheilung des Spongiosatransplantats nach 12 Wochen so weit fortgeschritten, dass mit Belastung begonnen werden kann. Die mittlere Zeit im Fixateur externe beträgt 16 Wochen (9–23 Wochen) [1].

Sollten die Weichteile eine aufwändige Rekonstruktion nicht zulassen, muss versucht werden, durch möglichst minimal-invasive Maßnahmen eine primäre Arthrodeese des oberen Sprunggelenks zu erreichen. Oftmals wird dabei das untere Sprunggelenk in die Arthrodeese einbezogen.

Nachbehandlung

Nach dem ersten Verbandswechsel beginnen die krankengymnastischen

Übungsbehandlungen. Diese werden ergänzt durch manuelle Lymphdrainagen. Postoperativ wird zunächst nur der Bodenkontakt erlaubt.

Röntgenkontrollen erfolgen am 1. postoperativen Tag sowie nach 10 Tagen. In Zweifelsfällen sollte auch eine postoperative CT-Kontrolle stattfinden. Erneute Röntgenkontrollen erfolgen nach 6 Wochen.

Die abschließenden Röntgenkontrollen erfolgen 10–14 Wochen nach Sekundärversorgung. Danach wird der Fixateur externe abgenommen. Evtl. ist die Anlage eines geschlossenen Unterschenkelgipses erforderlich. Mit diesem kann jetzt eine initiale Abrollbelastung begonnen werden. Wird diese gut vertragen oder ist der Patient nicht in der Lage diese einzuhalten, wird auf Vollbelastung übergegangen.

Metallentfernung

Nach Pilonfrakturen beim alten Menschen wird die Indikation zur Metallentfernung zurückhaltend gestellt. Entscheidend ist der Wunsch des Patienten (**Abb. 8**). Da die Weichteildeckung über medial liegenden Platten schwach ist, können jedoch prominente Metallkonturen eine Metallentfernung notwendig machen.

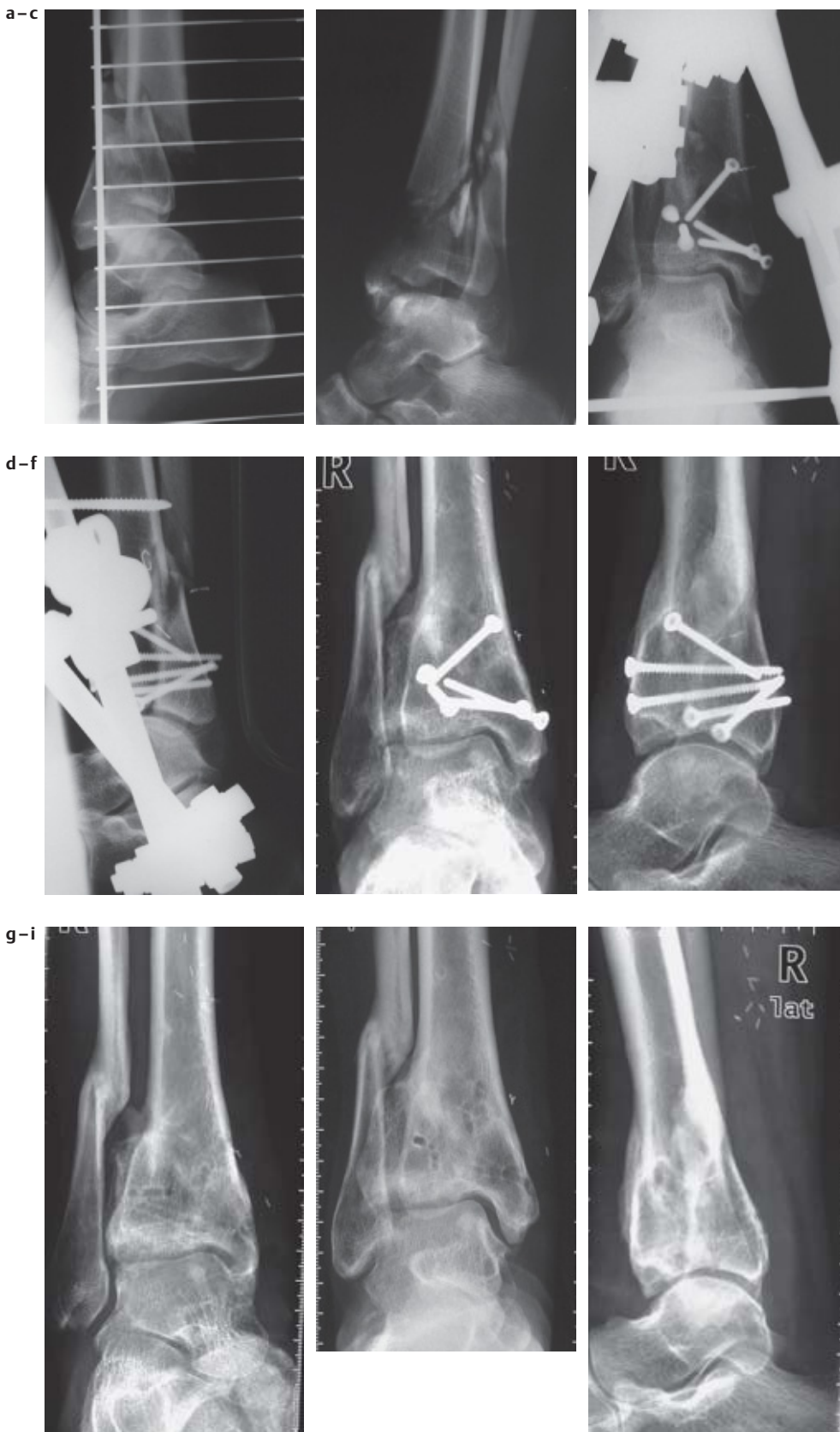

Abb. 8 Patientin mit Pilonfraktur durch Sturz von der Treppe. (a, b) Unfallbilder. (c, d) Rekonstruktion der Gelenkfläche mit Kleinfragmentschrauben unter Belassen des gelenkübergreifenden Fixateur externe. (e, f) Knöcherne Heilung der Pilonfraktur 1,5 Jahre nach Unfall. (g, h, i) Metallentfernung auf Wunsch der Patientin 2,5 Jahre nach dem Unfall. Beweglichkeit im OSG zu diesem Zeitpunkt 10/0/20 Grad. Mäßige Beschwerden bei längerer Belastung.

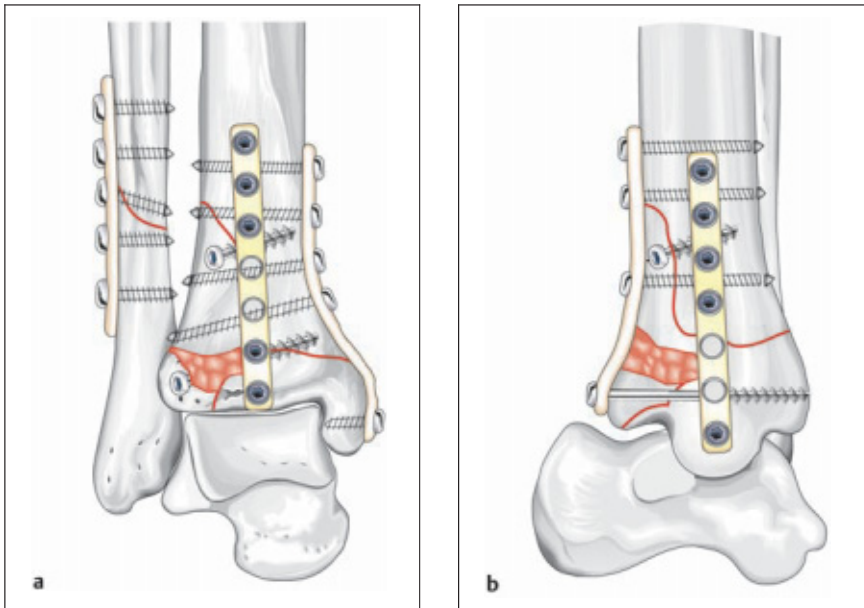


Abb. 9a,b Schematische Darstellung der Stabilisierung der Tibia mit einer anterioren und posterioren Platte in Abstütztechnik. Zugschraube für das anterolaterale Fragment. Plattenosteosynthese der Fibula.

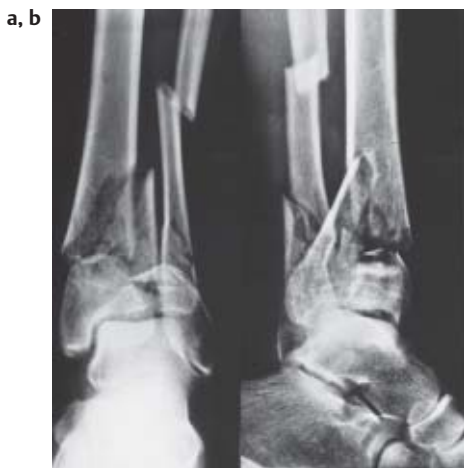


Abb. 10a,b Pilonfraktur einer 54-jährigen Patientin. (a) Unfallaufnahmen mit Valgusstellung, (b) Primärversorgung mit Fibulaplatte und sekundäre Osteosynthese über mediale eingeschobene T-Platte.

Komplikationen

Die häufigsten Komplikationen betreffen den Weichteilmantel und reichen von oberflächlichen Hautnekrosen bis zu tiefen Weichteilnekrosen und Infektionen [7,8,10,13]. Immer ist in diesen Fällen ein frühzeitiges ausgedehntes Debridement angezeigt. Falls die Durchblutungssituation es zulässt, werden die Defekte durch freie Lappen gedeckt. Häufig bleibt jedoch die Amputation die einzig rationale Therapie.

Das zweizeitige Vorgehen hat zu einer deutlichen Senkung der Pseudoarthrosenrate geführt [5,13]. Pseudoarthrosen

sind auf eine Denudierung der Knochenfragmente zurückzuführen. Sie werden mit Kompressionsosteosynthesen und Spongiosaplastiken behandelt.

Achsabweichungen oder Gelenkinkongruenzen treten als Folge einer unzureichenden Reposition oder insuffizienten

Retention auf. Die Rate der Achsabweichungen reicht bis zu 42% [12]. Auch hier kann die Inzidenz durch ein zweizeitiges Vorgehen drastisch gesenkt werden (1,3%) [10].

Achsabweichungen müssen korrigiert werden, wenn sie 10 Grad in der Frontalebene überschreiten. Die mediale Instabilität führt zu Varusfehlern mit Fußschmerzen und abnormer Schuhabnutzung. Gleichzeitig besteht ein erhöhter Knorpelabrieb. Da die Länge der lateralen Strukturen, speziell der Fibula, meist stimmt, sollten diese Achsfehler durch eine proximal aufklappende Osteotomie korrigiert werden (Abb. 12).

Eine gewisse Bewegungseinschränkung ist nach Pilonfrakturen zu erwarten. Diese ist auf die Verletzung der Weichteile, Arthrofibrose, Muskelkontrakturen und Narbenbildungen zurückzuführen.

Die posttraumatische Arthrose nach Pilonfrakturen ist auf eine Zerstörung des Gelenkknorpels durch das Trauma, eine avaskuläre Nekrose des subchondralen Knochens und eine verbliebene Gelenkstufe zurückzuführen [12].

Die fortgeschrittene Arthrose mündet häufig – nach Ausschöpfung aller konservativen Maßnahmen – in eine Arthrodesis oder in einen prothetischen Ersatz.

Prognose

Die Prognose hinsichtlich Komplikationen und posttraumatischer Arthrose ist direkt proportional dem Schweregrad der Verletzung, aber auch abhängig vom sorgfältigen Timing und korrekter Operationstechnik sowie den Komorbiditäten der älteren Menschen [2].

Aber auch bei sachgerechtem Vorgehen finden sich nach schweren Verletzungen der distalen Tibia Osteitiseraten in bis zu 30% der Fälle und posttraumatisch behindernde Arthrosen in bis zu 52% der Fälle. Bei einfacheren Verletzungen ist die Prognose mit Osteitiseraten um 5% und Arthrosen um 10–20% wesentlich günstiger (Tab. 4).

Tab. 4 Arthrose-, Arthrodesen- und Osteitiserate in Abhängigkeit vom Frakturtyp [2, 8]

	Typ C1	Typ C2	Typ C3
Arthroserate	20%	47%	52%
Arthrodeserate	0	2,5%	13%
Osteitiserate	5%	10–15%	30%

Dieses Dokument wurde zum persönlichen Gebrauch heruntergeladen. Vervielfältigung nur mit Zustimmung des Verlages.

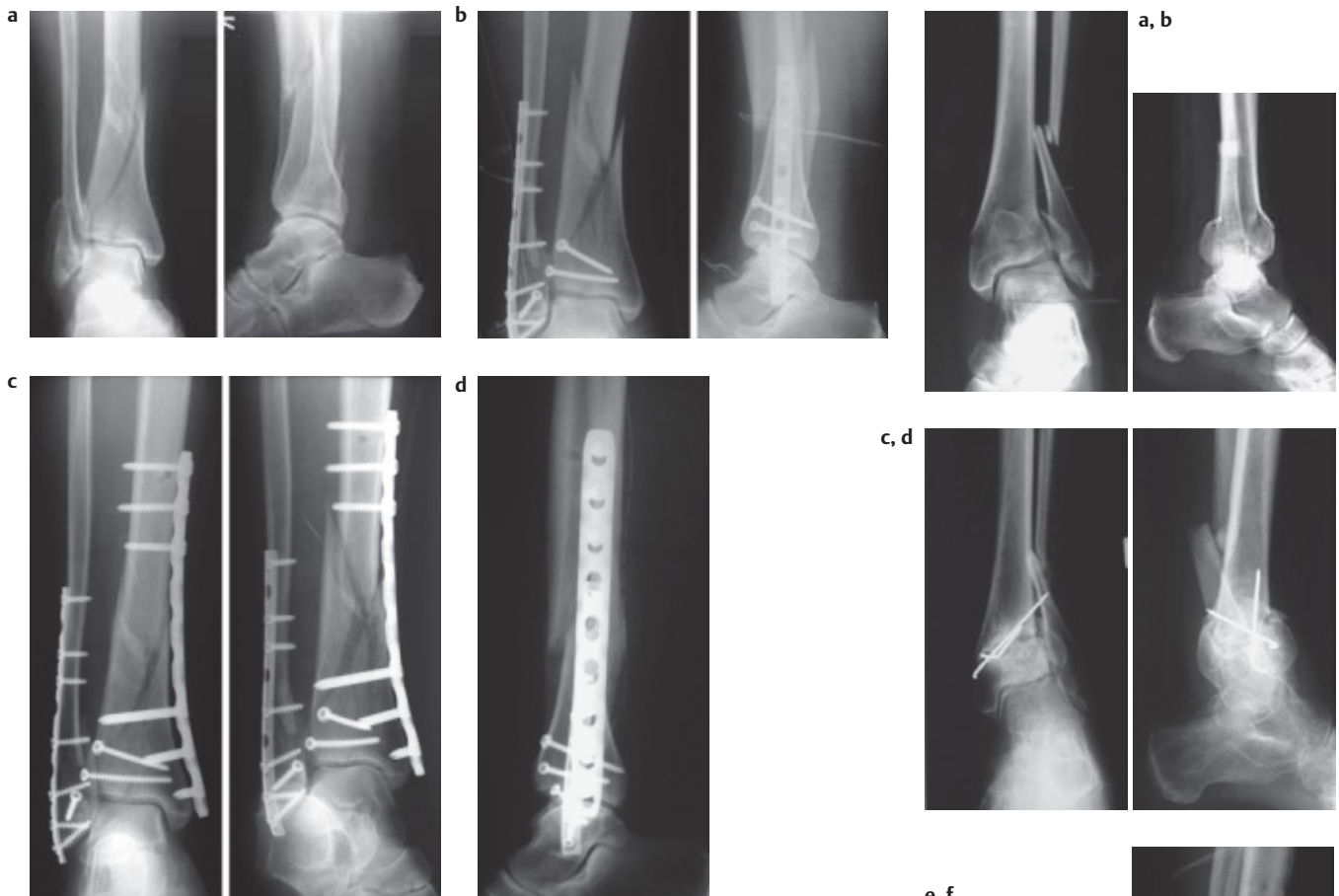

Abb. 11 63-jährige Patientin mit Pilonfraktur und weit distaler Fibulafaktur. Erstversorgung mit Fixateur, dann zunächst Osteosynthese der Fibula mit 1/3 Rohrplatte und Kortikaliszugschrauben. Eingeschobene winkelstabile mediale LC-Platte. (a) Unfallbild, (b) Fibulaplatte und 2 Schrauben für die Rekonstruktion der Gelenkfläche (3 Tage nach Unfall), (c) mediale Abstützplatte 10 Tage nach Unfall, (d) seitliche Darstellung

Zusammenfassung

Ein Behandlungsablauf mit sofortiger Reposition, interner Osteosynthese der Fibula und Anbringen eines transartikulären Fixateurs, gefolgt von einer verzögerten Versorgung der Tibiafraktur, ist als Methode der Wahl zur Behandlung der Pilon-tibial-Frakturen beim alten Menschen zu betrachten.

Dieses Vorgehen berücksichtigt die Komorbiditäten, die Weichteilsituation und die Notwendigkeit einer Wiederherstellung der Gelenkfläche als Voraussetzung für gute Ergebnisse. Das Vorgehen kann evidenzbasiert als gesichert betrachtet werden [1].

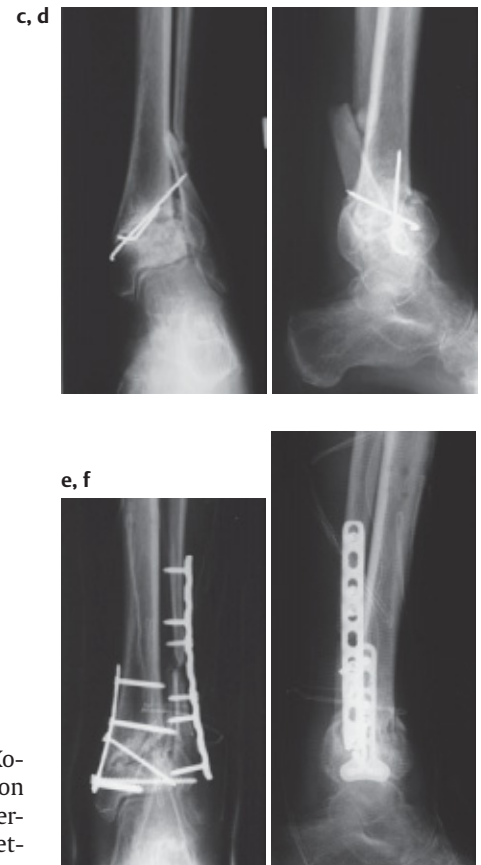

Abb. 12 68-jährige Patientin. (a, b) Unfallbilder a.-p. und seitlich. (c, d) Achsabweichung mit starker Valgisation 4 Monate nach Unfall. Insuffiziente Versorgung mit K-Drähten. (e, f) Achskorrektur, Osteosynthese der Fibula und Tibia mit Kleinfragment-LC-Platten 5 Monate nach dem Unfall.

Literatur

- ¹ Borrelli J, Ellis E. Pilon fractures: assessment and treatment. *Orthop Clin North Am* 2002; 33: 231–245
- ² DeCoster TA, Willis MC, Marsh JL, Williams T, Nepola JV, Hurwitz SR, Dirschl DR. Rank order analysis of tibial plafond fractures: does injury or reduction predict outcome? *Foot Ankle Int* 1999; 20: 44–49
- ³ Heim U. Die Pilon-tibiale-Fraktur. Klassifikation, Operationstechnik, Ergebnisse. Springer, Berlin: Heidelberg: New York, 1991
- ⁴ Kilian O, Bundner MS, Horas U, Heiss C, Schnettler R. Langzeitergebnisse nach operativer Versorgung von Pilon-tibial-Frakturen. Eine retrospektive Untersuchung. *Chirurg* 2002; 73: 65–72
- ⁵ Marsh JL, Saltzman CL. Ankle Fractures. In: Bucholz RW, Heckman JD (eds) *Rockwood and Green's Fractures in Adults*. Lippincott Williams and Wilkins, Philadelphia, 2001; pp 2001–2090
- ⁶ Müller ME. CCF Comprehensive Classification of Fractures. Pamphlet I and II. 1994. Bern, M.E. Müller Foundation
- ⁷ Patterson MJ, Cole JD. Two-staged delayed open reduction and internal fixation of severe pilon fractures. *J Orthop Trauma* 1999; 13: 85–91
- ⁸ Rommens PM, Claes P, De Boodt P, Stappaerts KH, Broos PL. Therapeutisches Vorgehen und Langzeitergebnisse bei der Pilonfraktur in Abhängigkeit vom primären Weichteilschaden. *Unfallchirurg* 1994; 97: 39–46
- ⁹ Siebert HR, Beck A. Unfallchirurgie im Alter. *Chirurg* 2005; 76: 139–150
- ¹⁰ Sirkin M, Sanders R, DiPasquale T, Herscovici D. A staged protocol for soft tissue management in the treatment of complex pilon fractures. *J Orthop Trauma* 1999; 13: 78–84
- ¹¹ Spiegel PG, et al. Fracture and Dislocation Compendium. *Journal of Orthopaedic Trauma*. Official Journal of the Orthopaedic Trauma Association and the International Society for Fracture Repair. 10 (Supp.1). 1996. Philadelphia, Lippincott-Raven
- ¹² Teeny S, Wiss DA. Open reduction and internal fixation of tibial plafond fractures. Variables contributing to poor results and complications. *Clin Orthop* 1993; 292: 108–117
- ¹³ Watson JT, Moed BR, Karges DE, Cramer KE. Pilon fractures: Treatment protocol based on severity of soft tissue injury. *Clin Orthop* 2000; 375: 78–90
- ¹⁴ Zwipp H. *Chirurgie des Fußes*. Springer, Wien: New York, 1994

Prof. Dr. med. Michael Paul Hahn
 Ärztlicher Direktor
Jan Wilhelm Thies
 Ltd. Oberarzt

Klinikum Bremen Mitte gGmbH
 Klinik für Unfall- und Wiederherstellungschirurgie
 St.-Jürgen-Str. 1
 D-28205 Bremen