

Arthroskopie des Hüftgelenks

■ Felix Bachelier, Oliver Steimer, Dieter Kohn, Michael Dienst

Zusammenfassung

Die Arthroskopie des Hüftgelenks hat sich in den vergangenen Jahren über ihre überlegene diagnostische Bedeutung hinaus als minimal invasives Operationsverfahren für eine Vielzahl von Verletzungen und Erkrankungen des Hüftgelenks bewährt. Das Indikationsspektrum wurde in den letzten Jahren erweitert und reicht von der Diagnosesicherung bei unklaren Hüftbeschwerden über klassische Operationstechniken wie die Entfernung von freien Körpern und Resektionen von Rupturen des Lig. capitis femoris bis hin zu rekonstruierenden Verfahren wie zur Taillierung des Femurkopf-Schenkelhals-Übergangs, Knorpelabrasionsarthroplastik, Mikrofrakturierung und Labrumrefixation. Der vorliegende Beitrag gibt einen Überblick über sinnvolle Indikationen zur Arthroskopie des Hüftgelenkes unter Berücksichtigung anatomischer und operationstechnischer Aspekte.

Hip Arthroscopy

For various traumatic and non-traumatic disorders of the hip joint, arthroscopy has been proven its value as a successful, minimally invasive operative treatment, in addition to its diagnostic precision. The list of indications has been growing over the past years: Hip arthroscopy is not only used as a diagnostic tool in unclear hip pain and as a therapeutic option for removal of loose bodies or resection of cartilage or ligamentous tears. Hip arthroscopy is also becoming a reconstructive technique for the treatment of cartilage defects, femoro-acetabular impingement or other pathological conditions of the hip joint. The following report presents the beneficial indications for arthroscopy of the hip joint under consideration of anatomic and surgical aspects.

Anatomische und technische Besonderheiten

Das Hüftgelenk bietet verschiedene anatomische Besonderheiten, die den operativen Hüftchirurgen wie sonst kein anderes Gelenk vor besondere Schwierigkeiten stellt: ein kräftiger Weichteilmantel, eine derbe Gelenkkapsel, die Nähe zu zwei neurovaskulären Bündeln, ein vergleichsweise kleiner Binnenraum, der permanente Kontakt von Femurkopf und Pfanne und die zusätzliche „Abdichtung“ des zentralen Gelenkbereichs durch das Labrum acetabulare. Das Labrum trennt das Gelenk in einen zentralen Gelenkbereich zwischen Femurkopf und

Azetabulum, der nur durch Zug am Bein (Traktion) inspiziert und therapeutisch angegangen werden kann, und einen peripheren Gelenkbereich zwischen Femurkopf, Schenkelhals und Gelenkkapsel, der ohne Traktion mit frei beweglichem Gelenk arthroskopiert wird. Das Hüftgelenk bietet keine direkt palpablen anatomischen Gelenkgrenzen, daher ist die Verwendung eines Röntgenbildwandlers zur Portalanlage vorteilhaft. Spezielle Instrumentarien wie kanülierte Zugangssysteme sind erforderlich, um beim Zugang empfindliche Strukturen wie das Labrum acetabulare und den Gelenkknorpel nicht zu verletzen. Die tiefe Lage des Gelenks und der kräftige Weichteilmantel machen die Verwendung von besonderen Arthroskop-Schaft-Systemen und besonderen, überlangen Instrumenten notwendig.

Lagerung und Portalanlage

Die Arthroskopie des Hüftgelenkes wird sowohl in Rückenlage als auch in Seitenlage durchgeführt. Die kombinierte Technik der Hüftarthroskopie mit und ohne Traktion mit beweglichem Hüftgelenk erfordert eine besondere Lagerungs- und Vorgehensweise (**Abb. 1 a und b**). Zur korrekten Portalanlage ist die Verwendung eines Röntgenbildverstärkers sinnvoll, zumindest zur Etablierung des Erstportals. Bei entsprechender Erfahrung ist es möglich, alle weiteren Portale unter arthroskopischer Kontrolle anzulegen. Zur Inspektion und Behandlung des erkrankten Hüftgelenks müssen für jeden Gelenkbereich mindestens 2 Portale, für den zentralen Gelenkbereich eher 3 Portale etabliert werden. Der zentrale Gelenkbereich kann nahezu vollständig über ein ventrales, ventrolaterales und dorsolaterales Portal eingesehen und instrumentiert werden. In der Fossa acetabuli finden sich nicht selten pathologische Veränderungen wie freie Körper, Synovitiden und Rupturen des Lig. capitis femoris, die vollständig nur über das ventrale und dorsolaterale Portal zu erreichen sind (**Abb. 2**). Nicht selten sind Schäden am ventrolateralen Labrum-Knorpel-Übergang, welche mit Shaver und HF-Instrumenten nur über die Kombination des ventralen und ventrolateralen Portals zu behandeln sind. In dysplastischen und sehr laxen Gelenken kann die Anlage von 2 Portalen ausreichend sein. Für den peripheren Gelenkbereich verwenden wir ein ventrales und ein proximales ventrolaterales Portal. Hierüber werden Eingriffe wie die Rekonturierung des Femurkopf-Hals-Übergangs beim femoroazetabulären Impingement durchgeführt.

Eine Standardisierung der Arthroskopie mir einem „Diagnostische Rundgang“ ist wie bei allen anderen Gelenken sinnvoll.

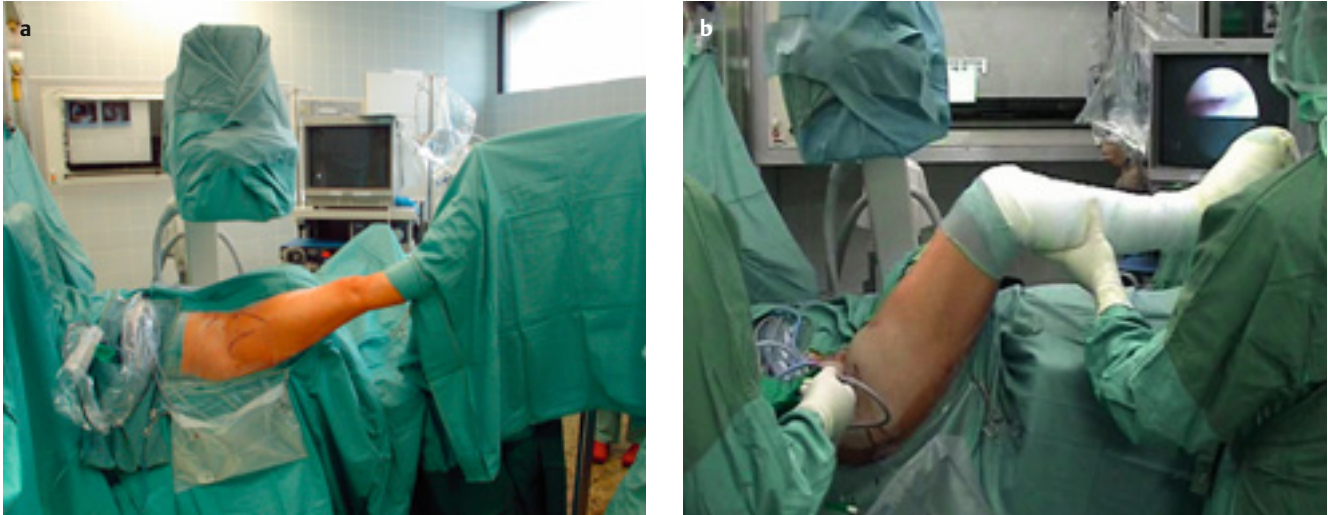

Abb. 1 a und b Rückenlagerung zur Hüftarthroskopie: Arthroskopie mit Traktion (a) und ohne Traktion (b).

Nur so können pathologische Veränderungen sicher ausgeschlossen, diagnostiziert und von Normvariationen abgegrenzt werden. In beiden Gelenkbereichen wird das Arthroskop dazu über jedes Portal eingeführt, hierbei ist je nach Sichtbedingungen auch der Wechsel zwischen der 30°- und 70°-Optik notwendig. Insbesondere im zentralen Gelenkbereich wird die 70°-Optik zur Hauptoptik, insbesondere um das Labrum und den Übergang zwischen Labrum und Facies lunata zu inspizieren. Für die Einstellung der Fossa acetabuli verwenden wir vorwiegend die 30°-Optik.

Präoperative Diagnostik

Grundlage der korrekten Indikationsstellung ist eine gute präoperative Anamneseerhebung, klinische Untersuchung und radiologische Diagnostik. Bereits die sorgfältige Befragung des Patienten kann in einem Großteil der Fälle die Verdachtsdiagnosen deutlich einschränken. Die klinische Untersuchung dient in erster Linie zur Abgrenzung einer intraartikulären Läsion von einer periartikulären Problematik. Hierbei sind insbesondere Entzündungen und Schmerzen im Bereich der Psoassehne, des M. piriformis und der Adduktoren zu beachten, die in der Regel klinisch gut erfasst werden können. Ferner gilt es, ausstrahlende Schmerzen seitens der Wirbelsäule, der Leistenregion und des Abdomens zu erkennen. Zur Differenzierung von Hüftschmerzen von anderen Beschwerden liefert die Infiltration des Hüftgelenks wertvolle Informationen. Wir führen diese in Rückenlage unter Röntgenbildverstärkerkontrolle über eine ventrolate-

rale Punktion am Kopf-Hals-Übergang mit 5–10 ml Lokalanästhetikum durch.

Eine Röntgenübersichtsaufnahme des Beckens gehört zur radiologischen Basisdiagnostik. Die axiale Röntgenaufnahme der betroffenen Seite kann als „Cross-table“-Axialaufnahme oder Lauenstein-Aufnahme in leichter Innenrotation erfolgen. Bereits auf diesen beiden Aufnahmen kann eine Vielzahl von Veränderungen erkannt werden. Das konventionelle Kernspintomogramm liefert Zusatzinformationen zum Ausschluss einer Nekrose oder eines Tumors, als Nachweis eines intraartikulären Ergusses, Darstellung eines subchondralen Ödems als Hinweis auf einen Knorpelschaden oder eine Pfannenerker- oder Kopf-Halszyste als Hinweis auf einen Schaden des Labrum-Knorpel-Übergangs. Eine adäquate Darstellung der intraartikulären Strukturen wie Knorpel, Labrum, Lig. capitis femoris und Kopf-Hals-Übergang und einen Nachweis von Chondromen liefert meist nur ein Kernspinarthrogramm durch einen hochauflösenden Magneten.

In der Fossa acetabuli finden sich öfter pathologische Veränderungen wie freie Körper, Synovitiden und Rupturen des Lig. capitis femoris.

„Unklare Hüftschmerzen“

Die Indikation zur diagnostischen Arthroskopie ist seit der Standardisierung der präoperativen Röntgendiagnostik, Verbesserung der MR-Tomographen und vermehrten Durchführung von MR-Arthrographien seltener geworden. Den-

noch werden trotz der verbesserten präoperativen Diagnostik manche Pathologien oftmals nicht erkannt. Eine partielle oder auch vollständige Ruptur des Lig. capitis femoris wie kleinere freie Körper ist auch auf einem guten MR-Arthrogramm nicht immer zu diagnostizieren. Ein wichtiges diagnostisches Kriterium zu Bestätigung einer vom Hüftgelenk ausgehenden Schmerzsymptomatik ist ein positiver Lokalanästhetikum-Test. Kommt es bei nicht anhaltender Besserung durch krankengymnastische, physikalische und antiphlogistische Maßnahmen und unauffälliger radiologischer Diagnostik zur deutlichen Schmerzreduktion im Injektionstest, wird die Indikation zur diagnostischen Arthroskopie

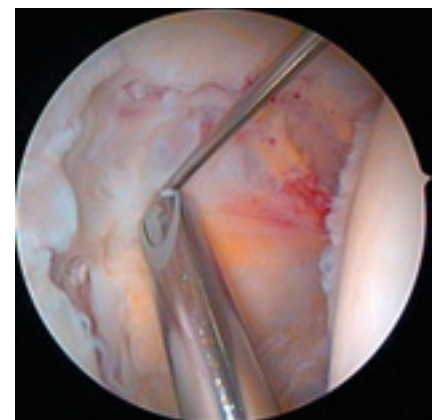


Abb. 2 Inspektion der rechten Fossa acetabuli nach Resektion des Lig. Capitis femoris über das ventrolaterale Portal mit einer 30°-Optik. Die ventralen Anteile der Fossa werden über das ventrale Portal (Draht), die dorsalen Anteile über das posterolaterale Portal (Shaver) erreicht.

gestellt. Die Arthroskopie bietet hier neben ihrer diagnostischen Überlegenheit die Option zur direkten minimalinvasiven Behandlung.

Freie Körper

Der radiologische Nachweis eines freien Körpers mit entsprechenden klinischen Symptomen stellt eine klassische Indikation zur Hüftarthroskopie dar. Freie Körper finden sich nicht selten nach einem Anpralltrauma, auf dem Boden einer Koxarthrose, bei der synovialen Chondromatose, dem M. Perthes und einer Osteochondrosis dissecans. Arthroskopisch können meist auch größere Körper entfernt werden, hierzu müssen diese mit geeigneten Instrumenten zerkleinert werden. Insbesondere die Entfernung größerer knöcherner Osteochondrome in der Fossa acetabuli kann technisch sehr anspruchsvoll sein, solche können nur über die Anlage einer Kanüle mit einem größeren Innendurchmesser bis vor die Gelenkkapsel und Einbringen eines kräftigeren Instruments wie einem Rängeur herausgebracht werden. Je nach Lagerungsart sammeln sich freie Körper bevorzugt in den dorsalen oder medialen Gelenkanteilen, oftmals versteckt unter den Schleimhautfalten im peripheren Gelenkbereich an (**Abb. 3**). Je nach Anzahl, Lage oder Größe der freien Körper ist alternativ ein offenes oder arthroskopisch-assistiertes Vorgehen zu erwägen.

Die Ergebnisse der arthroskopischen Entfernung von freien Körpern sind sehr gut.

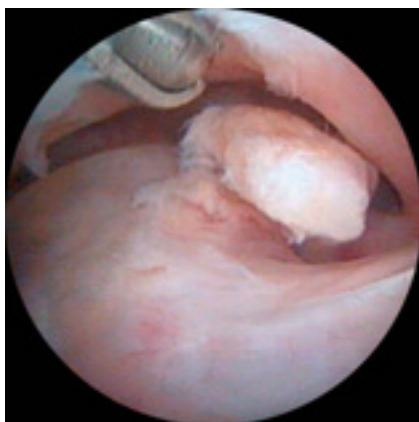

Abb. 3 Freier ossärer Körper im peripheren Kompartiment eines rechten Hüftgelenks. Der Shaver ist über das ventrale Portal eingeführt.

Labrumläsion

Das Risiko einer traumatischen Labrumläsion bei Luxationen oder höher energetischen Rotationsverletzungen ist groß. Häufig sind diese mit Knorpelabscherverletzungen oder Rupturen des Lig. capitis femoris kombiniert. Eine isolierte Labrumläsion durch ein niedrig energetisches Trauma stellt eine Rarität dar. Bei dem radiologischen Verdacht auf eine Veränderung des Labrums eines Patienten ohne hochenergetisches Trauma ist daher immer auf eine andere pathologische Veränderung des Hüftgelenks zu achten. An erster Stelle stehen hier das femoroacetabuläre Impingement, sekundäre Kopfdeformitäten, wie nach einer Epiphysenlösung oder dem Perthes, und die Hüftdysplasie. Klassische Beschwerdemuster für Labrumrupturen gibt es nicht. Als empfindlichere Provokationstests haben sich der Impingement- und Apprehensionstest etabliert.

Die Entscheidung zum arthroskopischen oder offenen operativen Vorgehen wird nach Diagnose der zugrunde liegenden Ursache festgelegt. Primär arthroskopisch würden wir bei isolierten traumatischen Rupturen vorgehen. Beim femoroacetabulären Impingement ist die Entscheidung von der Lokalisation und der Schwere der Veränderungen an Pfanne oder Femurkopf abhängig (s.u.). Bei Vorliegen einer Hüftdysplasie wird das Gelenk in der Regel zunächst arthroskopiert, um dann die Entscheidung für ein zweizeitiges, umstellendes Operationsverfahren zu treffen (s.u.). Neben

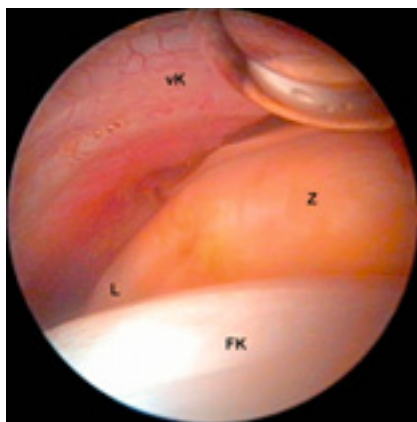


Abb. 4 Zystisch-degenerative Auftreibung des ventralen Labrums im linken peripheren Kompartiment. Zyste (Z), normales Labrumgewebe (L), Femurkopf (FK), ventrale Kapsel (vK).

ben der Resektion und Glättung von mechanisch irritierenden Labrumanteilen kann eine Labrumrefixation mit Nahtankern durchgeführt werden. Diese Indikation stellt sich jedoch nur selten. Die arthroskopische temporäre Labrumablösung mit späterer Refixation beim femoroacetabulären Pincer-Impingement befindet sich in der Entwicklungsphase, in unserer Routine führen wir diese noch offen durch. Wie bei der Meniskus Chirurgie am Kniegelenk gilt der Erhalt des Labrums als primäres Ziel der Behandlung. Es konnte gezeigt werden, dass es eine wichtige Rolle in der Hüftstabilität und Gelenkflüssigkeitsverteilung spielt. Eine vollständige Resektion bis auf den knöchern-knorpeligen Pfannenrand sollte nur bei bis auf die Basis gehenden Rissformen, einer schweren Degeneration und einer Labrumverkalkung erfolgen. Bei der Hüftdysplasie ist der Erhalt der „letzten Leitplanke“ des Hüftgelenks wichtig, auch hier gilt es, das Labrum als Ring zu erhalten. In der häufig anstehenden sekundären Umstellungsoperation wird das Labrum mit dem angrenzenden Knorpel aus der direkten Belastungszone herausgedreht. Nicht selten sind intra- und perilabrale Zysten (**Abb. 4**) und Verknöcherungen (**Abb. 5**), die häufig dekomprimiert bzw. aus dem Labrum herausgeschält werden können, ohne dieses zu entfernen.

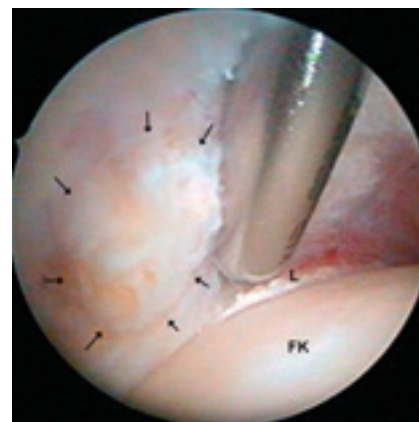


Abb. 5 Inspektion einer ventralen Labrumbasisossifikation (Pfeile) nach Darstellung mit dem Shaver (über ventrales Portal) im rechten peripheren Kompartiment. Labrum (L), Femurkopf (FK).

Rupturen des Ligamentum capitis femoris

Die genaue Funktion des Ligamentum capitis femoris (LCF) bleibt unbekannt. Während die zentrale Arterie beim Kleinkind für die Vaskularisation der Femurepiphyse noch wichtig ist, wurde in anatomischen Studien gezeigt, dass sie beim Erwachsenen keine Rolle mehr spielt. Immunohistochemische Studien belegten eine hohe Anzahl freier Nervenendigungen, welche auf eine vorwiegend propriozeptive Funktion des Ligaments hinweisen.

Rupturen des LCF können sowohl traumatischer als auch nicht traumatischer Genese sein. Bei Hüftluxationen kommt es meistens zu einer Komplet- oder Teilruptur des LCF. Rotationsverletzungen mit Subluxationen führen wahrscheinlich recht häufig zu Distorsionen, Partial- und sogar Komplett rupturen des Ligaments. Bei den nicht traumatischen Rupturen stehen Hüftdysplasien und Kopfdeformitäten nach einem Markus Perthes an erster Stelle. Die präoperative Diagnose einer Ruptur des LCF ist sehr schwierig. Häufig lässt sich eine solche nur anhand der Anamnese, einer assoziierten Läsion oder durch die entsprechende Gelenkdeformität vermuten. Bei Luxationen oder Subluxationen bzw. Rotationsverletzungen sind osteochondrale Abscherverletzungen oder knöcherne Avulsionen des Bands vom Femurkopf nicht selten. Solche sind MR-tomographisch besser zu erkennen. Problematisch ist die direkte radiologische Darstellung des rupturierten oder teilrupturierten Ligaments. Selbst in der hochauflösenden MR-Arthrographie sind Rupturen oftmals nicht zu erkennen.

Im Hinblick auf die präoperativ oftmals unsichere Diagnose ist der Verdacht auf eine Ruptur des LCF eine Indikation für die arthroskopische Intervention. Ein offenes Vorgehen ist nicht gerechtfertigt, zudem muss das Ligament zur chirurgischen Hüftluxation zumindest bei nicht laxen Patienten zugänglich gemacht werden. Arthroskopisch muss das Ligament unter Innen- und Außenrotation inspiziert werden. Die vollständige arthroskopische Entfernung gelingt über das Einbringen von abgewinkelten Zangen und Shavern über das ventrale und dorsolaterale Portal (**Abb. 6 a und b**). Die Ergebnisse der arthroskopischen Resektion sind bei guten Knorpelverhältnissen exzellent.

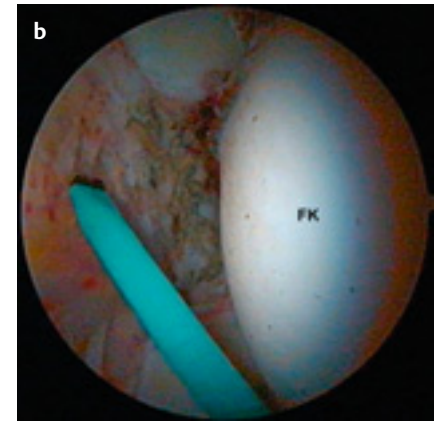
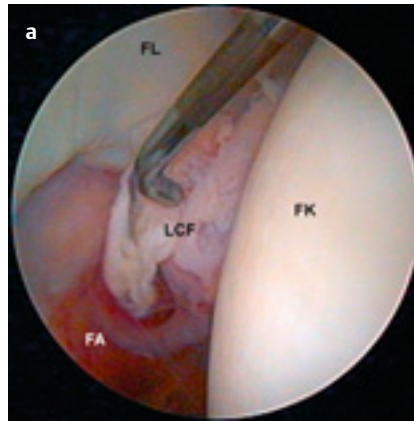


Abb. 6 a und b Degenerative Ruptur des rechten Lig. capitis femoris (LCF) vor (a) und nach Resektion (b). Femurkopf (FK), Fossa acetabuli (FA), ventrale Facies lunata (FL). Der Tasthaken ist durch das ventrale Portal eingeführt, das flexible HF-Instrument durch das dorsolaterale Portal.

Knorpelschaden

Isolierte traumatische Knorpelläsionen am Hüftgelenk sind selten.

Häufig sind diese mit anderen Verletzungen assoziiert, wie mit Rupturen des LCF oder Labrumrupturen nach Subluxationen oder Luxationen, oder nach direkten seitlichen Anpralltraumen. Am Hüftgelenk stehen jedoch die degenerativen Knorpelläsionen im Vordergrund. Es gelten die gleichen Prinzipien wie in anderen Gelenken. Bei fortgeschrittenen Veränderungen mit deutlicher Gelenkspaltverschmälerung, Inkongruenz von femoraler und acetabulärer subchondraler Grenzlamelle, doppelter Bodenbildung der Fossa acetabuli, Vorliegen subchondraler Zysten und deutlicher Bewegungseinschränkung sollte nicht mehr die Indikation zum arthroskopischen oder offenen Débridement gestellt werden. Bei initialen oder moderaten degenerativen Veränderungen gibt es häufig Indikationen zum arthroskopischen und gfs. offenen gelenkerhaltenden Vorgehen. Nicht selten finden sich assoziierte pathologische Veränderungen wie freie osteochondrale Fragmente, degenerative Rupturen des LCF, Läsionen des Labrum acetabulare, reaktiv-entzündliche Veränderungen der Gelenkschleimhaut und mechanisch störende Osteophyten. So wie in anderen Gelenken kann ein arthroskopisches Débridement mit entsprechender Behandlung der assoziierten Läsion zur deutlichen und anhaltenden Besserung der Beschwerden führen. Bei degenerativen Veränderungen und gleichzeitiger deutlicher Deformität wie bei einem ausgeprägten femoroacetabu-

lären Impingement oder nach einem Perthes oder einer Epiphyseolysis capitis femoris kann dagegen auch ein offenes Vorgehen empfehlenswert sein, um die mechanische Situation des Gelenks effizient zu verbessern. In diesen Fällen sind die Möglichkeiten der arthroskopischen Behandlung eingeschränkt. Gelegentlich bietet die Arthroskopie die Möglichkeit, den Schweregrad und die Ausdehnung der degenerativen Veränderungen zu beurteilen. Nicht selten findet sich bei der Arthroskopie ein schlechterer Zustand des Gelenkknorpels als präoperativ zu vermuten gewesen wäre. In solchen Situationen kann die Arthroskopie helfen, die Entscheidung für einen früheren endoprothetischen Ersatz zu stellen.

Synoviale Erkrankungen

Differenzialdiagnostische Bedeutung haben die Erkrankungen des rheumatoiden Formenkreises, die synoviale Chondromatose, die seltenere pigmentierte villonoduläre Synovitis (PVNS) und reaktive Synovitiden. Insbesondere bei monarthritischer Manifestation und unklarer Laborkonstellation liefert die nicht invasive Diagnostik oftmals nur eine Verdachtsdiagnose. Die Arthroskopie bietet die Möglichkeit zur genauen Inspektion der veränderten Gelenkschleimhaut und gezielten Biopsie. Das gewonnene Punktat kann zur weiteren Untersuchung auf Kristalle und Zellen weitergeleitet werden.

Die Weiterentwicklung der Technik und neue arthroskopische Instrumente ermöglichen ausgedehnte Synovektomien im zentralen und peripheren Ge-

lenkbereich. Die Schleimhaut der Fossa acetabuli kann vollständig entfernt werden. Auch in der Gelenkperipherie sind ausgedehnte Synovektomien möglich. Bei Vorliegen einer synovialen Chondromatose (**Abb. 7 a und b**) oder PVNS empfiehlt sich initial in der Regel ein arthroskopisches Vorgehen. Unter Verwendung von dickeren Portalhülsen können auch größere Chondrome entfernt, notfalls müssen sie zerkleinert werden. Primär offen würden wir bei Osteochondromatosen vorgehen, bei denen die Osteochondrome zu größeren Konglomeraten zusammengewachsen sind oder die Gelenkbeweglichkeit deutlich eingeschränkt ist. Bei Rezidivchondromatosen und diffusen Formen der PVNS erfolgte nach 6 bis 12 Wochen eine Radiosynovioorthese.

Femoroazetabuläres Impingement

Sowohl für die azetabuläre (Pincer) als auch für die femorale (Cam) Form des femoroazetabulären Impingements (FAI) wurde bisher ein offenes Vorgehen über eine digastrische Trochanterosteotomie mit anschließender z-förmiger ventrolateraler Arthrotomie empfohlen. Aufgrund der Morbidität und potenzieller Komplikationen der Trochanterosteotomie, Arthrotomie und Kopfluxation haben sich in den letzten 3 Jahren erste arthroskopische Techniken zur Behandlung des FAI entwickelt. Zum gegenwärtigen Zeitpunkt bevorzugen wir bei einem Pincer-FAI mit einer ausgeprägten Coxa profunda, Labrumverkalkung und deutlichen Bewegungseinschränkung weiterhin ein offenes Vorgehen. Hier ist ein zirkumferentielles paralabrales Release der Gelenkkapsel mit ausgedehnter

Pfannenrandtrimmung notwendig, was bei dem aktuellen Stand der arthroskopischen Technik mit Limitierung der Distraktionszeit besser offen durchzuführen ist. Auch bei einer deutlichen Über-Überdachung des ventrosuperioren Pfannenrandes und intaktem Labrum bevorzugen wir noch ein offenes Vorgehen, da zum Zurückfräsen des Pfannenrandes das intakte Labrum temporär abgesetzt und später wieder refixiert werden muss. Arthroskopische Techniken sind in Erprobung, aber noch nicht etabliert. Bei leichten Formen, die häufig mit einem Cam-FAI einhergehen, verbessern wir ausschließlich den Kopf-Hals-Offset des proximalen Femurs. Bei Vorliegen eines Cam-FAI gehen wir eher arthroskopisch vor (**Abb. 8 a und b**). Der vorwiegend ventrolateral liegende Offsetverlust lässt sich ohne Traktion nach einem Release der Zona orbicularis und Resektion des Lig. iliofemorale mit einer Kugelfräse gut wiederherstellen. Bei ausgeprägten Deformitäten wie nach einer Epiphyseolysis capitis femoris bevorzugen wir ein offenes Vorgehen. Die Sichtbedingungen sind in diesen Fällen häufig eingeschränkt, das notwendige Ausmaß der Resektion größer, zudem ist hier gelegentlich eine Schenkelhalsverlängerung oder eine gleichzeitige subkapitale oder intertrochantäre Osteotomie erforderlich. Beim Cam-FAI muss mit deutlichen Knorpelschäden des ventrosuperioren sublabilen Knorpels gerechnet werden. Nicht selten werden ausgedehnte Knorpellappen auch durch eine hochauflösende MRA nur unzureichend dargestellt. Eine alleinige Taillierung des Kopf-Hals-Übergangs, z.B. arthroskopisch in der Technik ohne Traktion, ist nicht ausreichend. Eine Inspektion des Gelenkpfanne und der zentralen Seite des Labrums ist in diesen Fällen obligat.

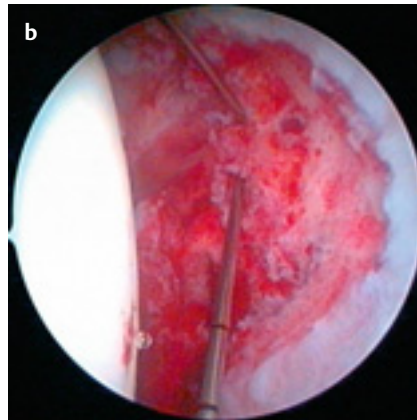
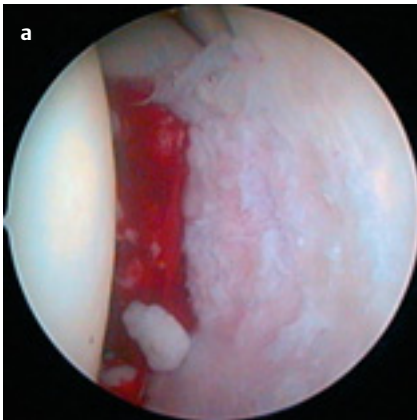


Abb. 7 a und b Osteochondromatose der linken Hüfte mit lateraler doppelter Bodenbildung und medialer Synovitis der Fossa acetabuli sowie einzelner freier Osteochondrome vor (a) und nach (b) Entfernung, Synovektomie und Ausfräsen der Fossa.

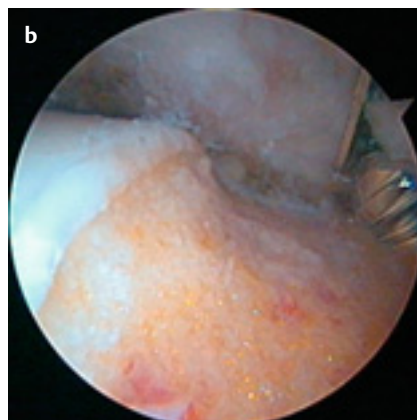
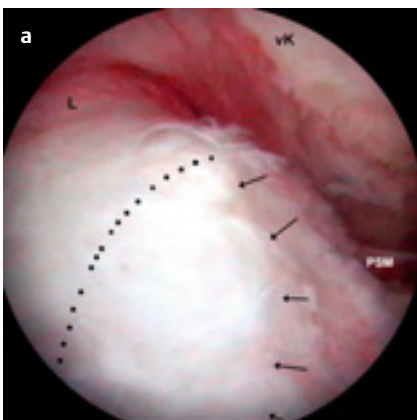


Abb. 8 a und b Femoroazetabuläres Cam-Impingement vor (a) und nach (b) Kopf-Hals-Taillierung: Typischer ventrolateraler Bump (Pfeile), regulärer Knorpel-Knochen-Übergang (Punkte), Labrum (L), ventrale Kapsel (vK), Plica synovialis medialis (PSM).

Hüftdysplasie

Häufig wird eine Hüftdysplasie durch einen instabilen Labrumappen oder Ruptur des Lig. capitis femoris symptomatisch. Verschiedene Studien konnten zeigen, dass Umstellungsosteotomien zu schlechten Ergebnissen führten, falls Labrumabriss präoperativ per Arthrographie diagnostiziert, aber nicht behandelt wurden. Zudem können radiologische Verfahren das genaue Ausmaß der Knorpelschäden im Hüftgelenk nicht ausreichend darstellen. Vor der Durchführung einer Korrekturosteotomie stellen wir häufig die Indikation zur Arthroskopie. Die Arthroskopie dient hierbei

durch ihre präzise Darstellung des Knorpelstatus als Entscheidungshilfe über die weitere operative gelenkerhaltende oder gelenkeretzende Therapie. Darüber hinaus bietet sie die Möglichkeit, die assoziierten Läsionen zu behandeln.

Seltene Indikationen

In den seltenen Fällen einer persistierenden *Psoastendinitis* oder *schmerzhaft springenden Psoassehne* trotz physiotherapeutischer Therapie kann eine Tenotomie indiziert sein. Offene Verfahren zeigten Komplikationsraten bis zu 40% wie Rezidive, eine bleibende Schwäche der Hüftbeugung und Parästhesien im ventralen Oberschenkel. Byrd berichtete zuletzt von einer extraartikulär endoskopischen Tenotomie am Trochanter minor mit guten klinischen Resultaten. Wir führen diese Technik nach endoprothetischer Versorgung mit entsprechenden Psoasproblemen durch (**Abb. 9**), bevor-

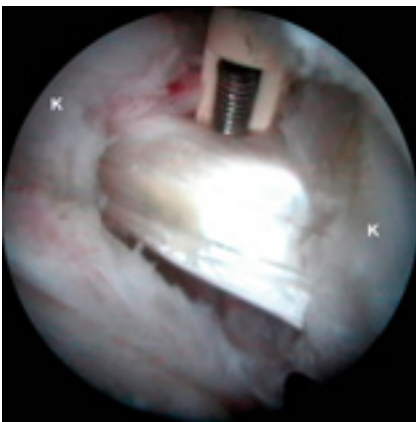

Abb. 9 Inspektion der rechten Psoassehne nach Inzision der ventralen Gelenkkapsel (K) vom peripheren Kompartiment.

zugen in den meisten anderen Fällen aber eine Tenotomie ausgehend von der Gelenkperipherie (**Abb. 10**). Hier lässt sich die Psoassehne leicht durch eine kleine Inzision der ventromedialen Kapsel identifizieren und selektiv durchtrennen.

Die *akute septische Arthritis* ist eine gute Indikation zur arthroskopischen Lavage und Débridement.

Der Keim kann isoliert und passend antibiotisch behandelt werden. Nach 2 bis 3 Tagen führen wir hier immer eine geplante Rearthroskopie durch. Die Indikation zur Arthroskopie kann bei kleinen *Hüftkopfnekrose*-Herden mit darüberliegenden instabilen Knorpellappen, freien Körpern oder im Vorfeld einer Umstellungsosteotomie bestehen. Die Arthroskopie kann in Sonderfällen wichtige Informationen zur Entscheidungsfindung über das weitere operative Vorgehen liefern. Seltene Indikationen finden sich bei Vorliegen eines *Markus Perthes* und einer trotz physiotherapeutischer Behandlung persistierenden Bewegungseinschränkung. Hier kann die arthroskopische Dehnung der Gelenkkapsel durch Erhöhung des Flüssigkeitsdrucks indiziert sein. Häufiger kommt die Arthroskopie bei Spätkomplikationen wie dem Auftreten von freien osteochondralen Fragmenten oder Rupturen des Lig. capitis femoris zum Einsatz. Die *Osteochondrosis dissecans* des Hüftgelenks ist selten, sie betrifft meistens den Femurkopf. Die Arthroskopie bietet hier, wie in anderen Gelenken, die Möglichkeit des Débridements, Anbohrung oder Entfernung des Dissekats. Über die Psoassehne hinaus können weitere periartikuläre Struktu-

ren und pathologische Veränderungen wie *periartikuläre Ossifikationen* arthroskopisch erreicht und entfernt werden (**Abb. 11 a–d**).

Kontraindikationen

Nicht sinnvoll ist ein arthroskopisches Vorgehen bei bereits fortgeschrittenen degenerativen Veränderungen, insbesondere auch wenn diese bereits mit einem schlechten Bewegungsumfang, insbes. einer Rotationskontraktur kombiniert sind. Bei einer deutlichen Bewegungseinschränkung ohne degenerative Veränderungen ist meistens ein offenes Verfahren zu bevorzugen. Die Kapsel kann bei diesem labrumnah zirkumferent inzidiert werden, gleichzeitig können in kürzerer Operationszeit auch andere Probleme angegangen werden.

Fazit

Die Hüftarthroskopie hat sich in den letzten Jahren in Hüftzentren als fester Bestandteil des operativen Spektrums der Behandlung von Verletzungen und Erkrankungen des Hüftgelenks etabliert. Sie bietet für eine Vielzahl pathologischer Veränderungen des Gelenkknorpels, der Bandstrukturen, der Gelenkschleimhaut und der knöchernen Form über ihre diagnostische Genauigkeit hinaus die direkte Therapieöglichkeit zur Entfernung freier Körper, Knorpel- und Labrumglättung, Synovektomie, Kapsel- und Bandsplattung und -resektion, Ersatzknorpelbildung wie die Mikrofrakturierung und Abrasionsarthroplastik und Rekonturierung des Femurkopf-Schenkelhals-Übergangs. Als jüngstes Verfahren der Arthroskopie großer Gelenke ist sie aus dem Schatten der Knie- und Schul-

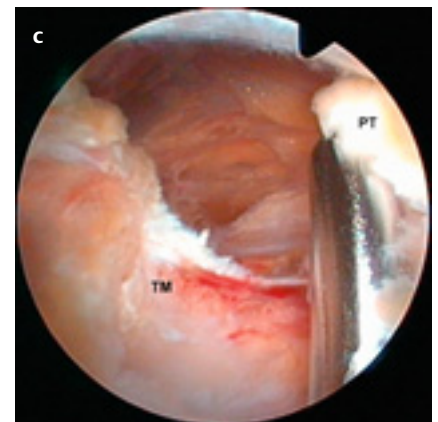
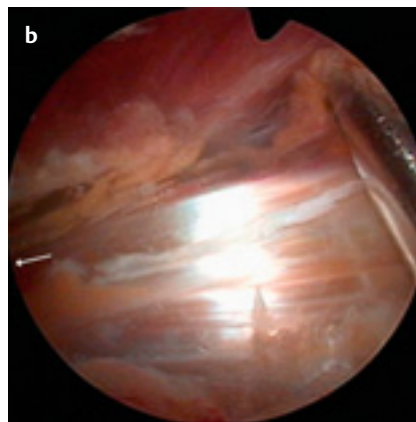
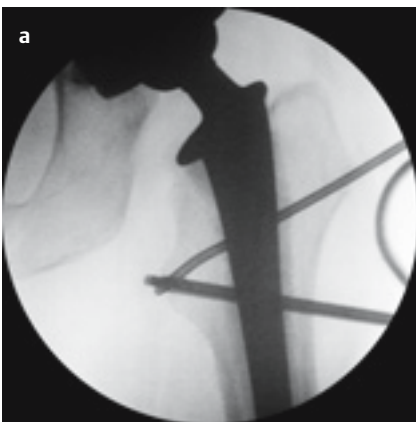


Abb. 10 a–c Bursoskopie der Psoassehne bei liegender Hüft-TEP: Fluoroskopiebild (a) Darstellung der Psoassehne (b) Pfeil zeigt in Richtung Trochanter minor, Ablösung der Psoassehne (PT) vom Trochanter minor (TM).

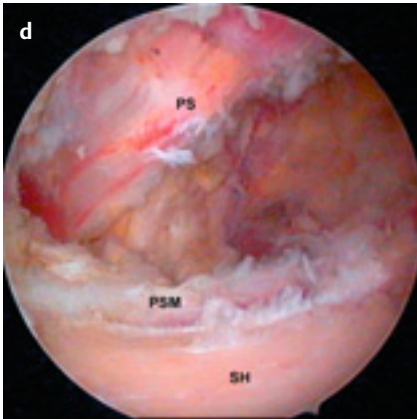
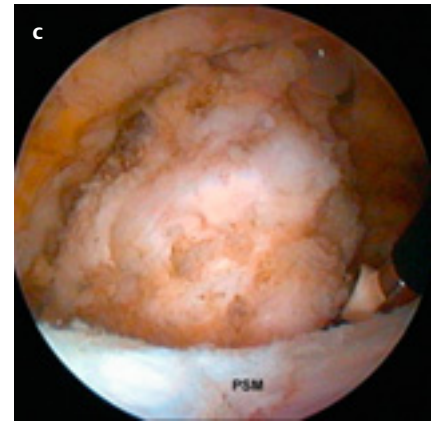
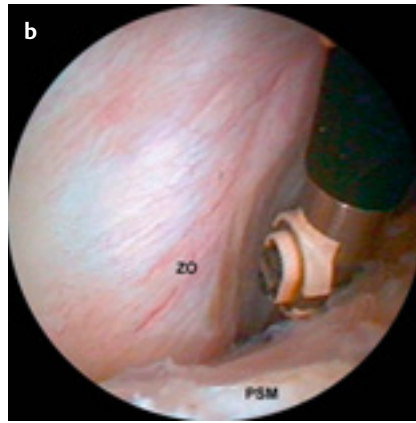
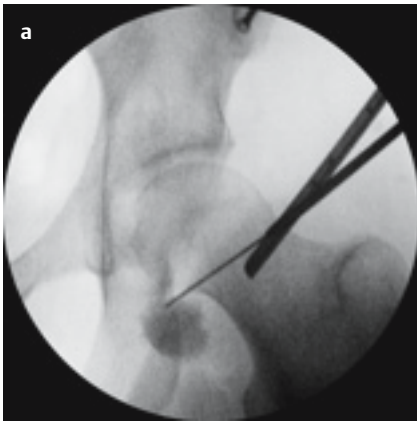


Abb. 11 a–d Entfernung einer periartikulären heterotopen Ossifikation zwischen linker ventromedialer Gelenkkapsel und Psoassehne: Lokalisation im Fluoroskop (a), Eröffnung der ventromedialen Zona orbicularis (ZO) mit einem HF-Instrument über das ventrale Portal (b) Plica synovialis medialis (PSM)), Darstellung im periartikulären Weichgewebe (c) und Resultat (d) Psoassehne (PS), Schenkelhals (SH).

terarthroskopie hervorgetreten und bietet im Hinblick auf in Entwicklung befindliche Verfahren zur Knorpelregeneration und Knorpelersatz eine spannende Zukunft.

Literatur

- 1 Verschiedene Autoren. Themenheft zur Hüftarthroskopie: Der Orthopäde. 2006; 35
- 2 Verschiedene Autoren. Themenheft zur Arthroskopie: Arthroskopie. 2006; 19
- 3 Dienst M, Kohn D. Hüftarthroskopie. Minimal-invasive Diagnostik und Therapie des erkrankten und verletzten Hüftgelenks. Unfallchirurg 2001; 104: 2–18
- 4 Byrd JW. Operative Hip Arthroscopy, Springer Berlin 2005

Felix Bachelier

Assistenzarzt

Dr. med. Oliver Steimer

Assistenzarzt

Prof. Dr. med. Dieter Kohn

Direktor der Klinik

Priv.-Doz. Dr. med. Michael Dienst

Geschäftsführender Oberarzt

Klinik für Orthopädie und
Orthopädische Chirurgie
Universitätskliniken des Saarlandes
66421 Homburg-Saar