

Die Endoprothetik des oberen Sprunggelenkes – derzeitiger Stand

■ Sebastian Lieske, Katja Schenk, Michael John, Hans Wolfram Neumann

Zusammenfassung

In den letzten Jahren zeigen sich zunehmend bessere Mittel- und Langzeitergebnisse nach Endoprothesenimplantation am Sprunggelenk. Sowohl die verbesserten Implantate und Oberflächenbeschichtungen als auch die wachsende Erfahrung der Operateure haben einen großen Anteil an diesem Erfolg. In der Orthopädischen Universitätsklinik Magdeburg wurden zwischen 1996 und 2006 570 Sprunggelenkendoprothesen implantiert. In 178 Fällen (31,2%) bestand eine primäre, in 73 Fällen (12,8%) eine Arthrose bei rheumatoider Arthritis und in 319 Fällen (56%) eine posttraumatische Arthrose. Subjektiv waren 82% der Patienten mit dem postoperativen Ergebnis zufrieden bzw. sehr zufrieden und 18% mäßig bzw. nicht zufrieden. Der Range of motion (ROM) verbesserte sich von präoperativ 27° auf postoperativ 33°. Neben der präoperativen Planung und dem Erfahrungslevel des Operateurs („learning curve“), ist das postoperative Management (inkl. Physiotherapie) von entscheidender Bedeutung für den Erfolg der Behandlung.

Endoprosthetics for the Ankle Joint – Current Status

Recently, an increasing number of good middle- and long-term results have been reported after implantations of ankle joint prosthetics. Not only improved implants and surface treatments but also the increasing experience of surgeons has made a major contribution to this success. In the Department of Orthopaedics of Magdeburg University between 1996 and 2006 570 ankle joint replacements were carried out. In 178 cases (31.2%) there was primary arthrosis, in 73 cases (12.8%) arthrosis with rheumatoid arthritis, and in 319 (56%) cases post-traumatic arthrosis. Subjectively, 82% of the patients were satisfied or very satisfied with the postoperative results whereas 18% were only moderately or not satisfied. The range of motion (ROM) improved from preoperatively 27.0° to 33.0° postoperatively. Besides preoperative planning and the learning curve of the surgeon, the postoperative management (including physiotherapy) is of decisive importance for the success of the treatment.

Operation aufgrund der gut erhaltenen Gelenkanatomie auf den ersten Blick einfacher. Leider hatten wir mit den ersten 5 Fällen Patienten mit schwer destruierten Gelenken gewählt. Die „Niederlage“ war hier vorprogrammiert. Wir implantierten diesen Patienten 1990 eine Buechel-Pappas-Prothese. Innerhalb kurzer Zeit wurden 4 revidiert, die Endoprothese entfernt und eine Arthrodeese durchgeführt. Lediglich bei einem Patienten hatten wir eine Überlebenszeit der Prothese von 15 Jahren, allerdings mit einer Revision im Verlauf. Daraufhin führten wir von 1991 – 1996 nur noch Arthrodesen durch.

Bis dato gilt vielerorts die Arthrodeese als der Goldstandard ohne Alternativen. Sie führt bei verschiedenen Techniken zu guten Ergebnissen [7,13]. Einige Autoren sprechen ihr auch eine Überlegenheit zur Endoprothese zu [3]. Jedoch ist der Verlust der Gelenkmobilität für viele Patienten nicht zu tolerieren. Deshalb wird von vielen Patienten die Arthrodeese auch aus irrationalen Ängsten abgelehnt.

Der heutige Stand der Sprunggelenkendoprothetik erlaubt uns eine Kombination der adäquaten Schmerzreduktion und eine nahezu erhaltene Beweglichkeit des Gelenkes.

Einleitung

Vor einigen Jahren war die Sprunggelenkendoprothetik ein Verfahren, das nur wenige Protagonisten hatte. Obwohl bereits 1973 die erstmalige Implantation einer Endoprothese durch G. Lord und J. H. Marotte erfolgte, und somit schon über 30 Jahre Innovation und Entwicklung hinter uns lagen, konnte sie sich zunächst nur schwerlich

behaupten [12]. Sie blieb lange Zeit ein Eingriff für spezialisierte Zentren. In unserer Einrichtung haben wir 1990 die ersten Erfahrungen mit Sprunggelenkprothesen gesammelt. Folgende Kriterien für eine Implantation waren damals für uns ausschlaggebend: Zum einen gab es die Patientengruppe, bei denen die Gelenkdestruktion soweit fortgeschritten war, dass – bis auf eine Arthrodeese – keine weiteren Therapieoptionen vorhanden waren. Zum anderen gab es die Patienten die bei geringen radiologischen Veränderungen über massive Beschwerden klagten. Hier war also die

Viele Patienten treten an uns heran, denen mehrfach auswärtig eine Arthrodeese als Therapieoption angeboten wurde, besonders dann, wenn die benachbarten Gelenke (unteres Sprunggelenk und Chopart'sches) zum Zeitpunkt der Arthrodeese nicht gesund sind. Die neuesten Publikationen zeigen gute Resultate nach Endoprothesenimplantation, stammen aber häufig aus den Autorengruppen und verbinden vielfach kleine Fallzahlen und kurze Nachuntersuchungszeiten.

Waren Sprunggelenksprothesen vor einigen Jahren bei jungen Patienten noch mehr oder weniger kontraindiziert [8], zeigen aktuelle Untersuchungen auch bei ihnen gute Resultate [11]. Die ebenfalls vertretene Meinung, dass zementlose Prothesenmodelle den zementierten in der Haltbarkeit unterlegen sind, wurde widerlegt [9].

Das Prothesendesign hat sich seit der Ersteinführung 1973 verändert. Waren früher viele Prothesen als 2-Komponenten-Modelle konzipiert, zeigte sich in letzter Zeit ein zunehmender Trend zum 3-Komponenten-Modell mit mobilem Inlay (**Tab. 1**).

Patientengut

Zwischen 1996 und 2006 wurden in der Orthopädischen Universitätsklinik Magdeburg 570 ESKA-, STAR- und SALTO-Sprunggelenksendoprothesen implantiert (**Abb. 1**). Initial begannen wir Erfahrungen mit der ESKA-Prothese (ESKA Implants GmbH & Co. KG) zu sammeln, arbeiteten dann mit der STAR-Prothese (LINK® S.T.A.R, Waldemar Link, Hamburg, Deutschland) und nahmen dann im Jahr 2001 die SALTO-Sprunggelenksendoprothese (Tornier SA, Saint Ismier, Frankreich) in unser Implantatespektrum auf. Diese beiden letztgenannten Prothesen unterscheiden sich an der Taluskomponente. Hier werden bei der STAR-Prothese alle Seiten künstlich ersetzt, während die SALTO-Prothese medial die natürliche Gelenkfläche beibehält. Seit 1997 implantieren wir in unserer Einrichtung ausschließlich STAR- und SALTO-Sprunggelenksendoprothesen.

Diese verteilten sich auf 311 Frauen und 259 Männer. Der jüngste Patient war 18 Jahre (mit rheumatoider Arthritis) und der Älteste 84 Jahre (**Abb. 2**).

Das Durchschnittsalter belief sich auf 55,6 Jahre (18–84 Jahre).

In 178 Fällen (31,2%) bestand zur Aufnahmeuntersuchung eine primäre und in 73 Fällen (12,8%) eine Arthrose bei rheumatoider Arthritis. Erwartungsgemäß machen die posttraumatischen Arthrosen mit 319 Fällen (56%) den Großteil des Patientengutes aus (**Abb. 3**).

Die mittlere Nachuntersuchungszeit beträgt 4,8 Jahre (0,5–11 Jahre). Alle unsere Patienten konnten entweder durch

Tab. 1 3-Komponenten-Sprunggelenksprothesen

Prothesenmodell	Autor	Jahr
LCS	Buechel	1978
STAR	Kofoed	1986
Buechel-Pappas	Buechel, Pappas	1989
SALTO	Judet	1998
RAMSES	Mendolia	1998
AES	Asencio	1998
HINTEGRA	Hintermann	2000
MOBILITY	Rippstein	2004

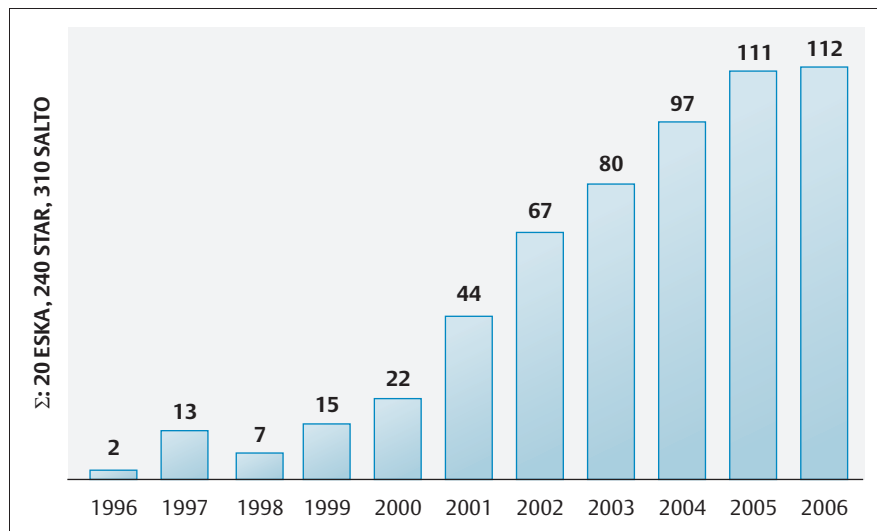


Abb. 1 Implantationshäufigkeit im eigenen Krankengut zwischen 1996 und 2006.

uns, oder bei zu weiten Anreisewegen, durch niedergelassene Kollegen nachuntersucht werden.

Operationstechnik

Sowohl die STAR-, als auch die SALTO-Endoprothese wird über einen ventralen Zugang implantiert. Hierbei ist keine Osteotomie der Fibula (wie bei der ESKA-Prothese) notwendig, was sich unter anderem positiv auf die Nachbehandlung auswirkt.

Die Präparation des Retinaculum extensorum muss subtil durchgeführt werden, da am Ende des Eingriffs eine sichere Naht erreicht werden soll.

Nach Gelenkeröffnung Abtragung eventuell vorhandener ventraler Osteophyten und Platzierung des tibialen Führungsinstrumentariums mit anschließender Pinfixierung. Nach tibialer Re-

sektion wird, nach Referenzierung, die entsprechende Resektion am Talusdom vorgenommen. Nach Festlegung und Aufbohrung des Verankerungszapfens erfolgt das Auswählen der Taluskomponente. Nach Schaffung der tibialen Finne Setzen der Probeimplantate und Auswahl des Inlays. Nach einer Bewegungsprüfung Präparation der Verankerung für die tibiale Prothesenkomponente. Bei zufriedenstellender Dorsalextension und Plantarflexion werden dann die Originalimplantate zementlos verankert. Nach Einlage einer Redon-Drainage erfolgt der schichtweise Wundverschluss, wobei wir besonderen Wert auf den subtilen Verschluss des Retinaculum extensorum legen. **Abb. 4** zeigt das postoperative Bild nach Implantation einer SALTO-Endoprothese.

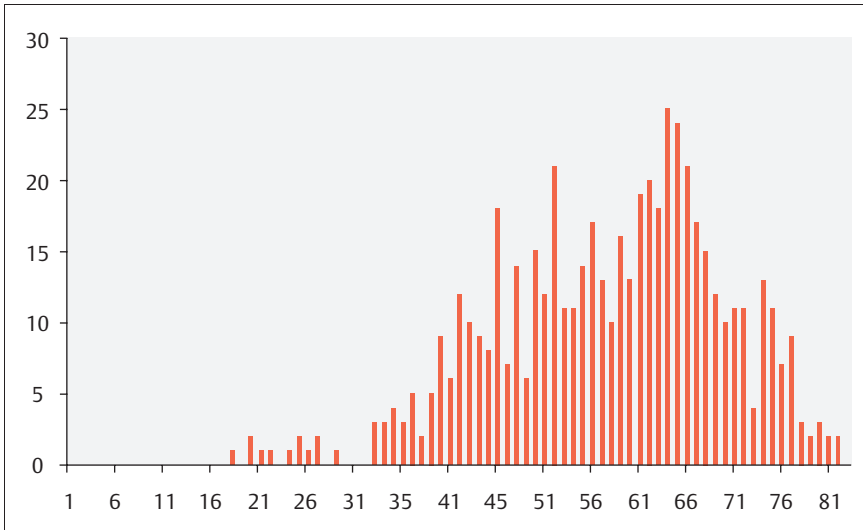


Abb. 2 Altersverteilung

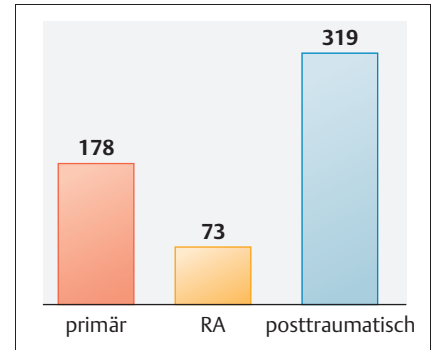


Abb. 3 Ätiologie

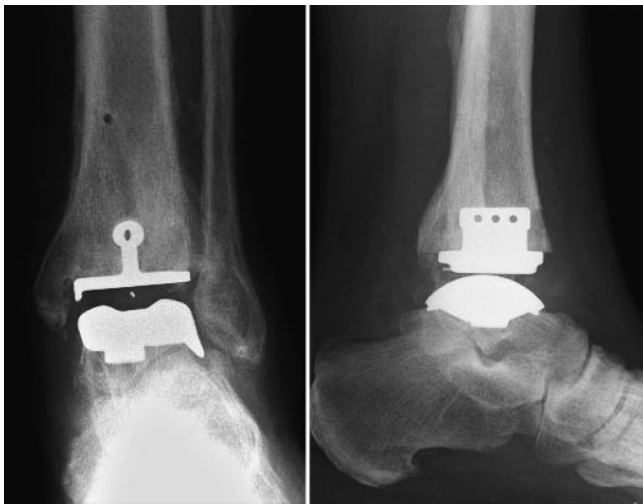

Abb. 4 Postoperatives Bild nach SALTO-Endoprothese.

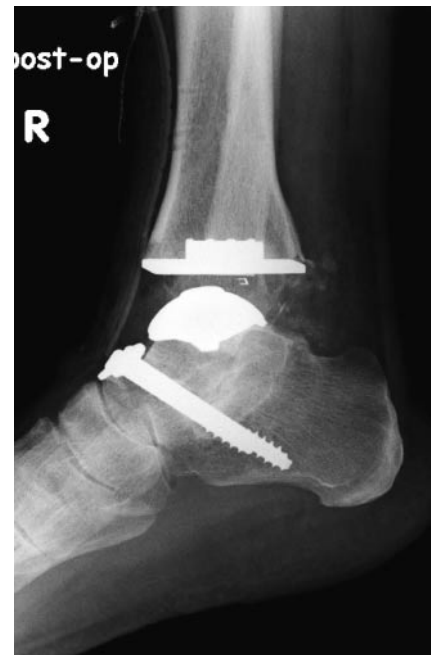

Abb. 5 Postoperative Röntgenkontrolle nach additiver USG-Arthrodesese.

Zusatzeingriffe

Im Rahmen der Primärimplantation führten wir in Abhängigkeit vom Befund additive Maßnahmen durch (Abb. 6). Bei 126 Patienten (22,1%) erfolgte bei weiterhin bestehendem Dorsalexensionsdefizits nach Prothesenimplantation eine selektive perkutane Achillotenotomie. Bei 17 Patienten (3,0%) mit einer gleichzeitig klinisch wirksamen USG-Arthrose wurde eine subtalare Arthrodesese (mittels Schrauben) (Abb. 5) und bei 3 Patienten (0,5%) eine talonavikuläre Arthrodesese durchgeführt.

Des Weiteren wurde bei 3 Patienten (0,5%) eine mediale Malleolusverlängerungsosteotomie und bei einem Patienten (0,2%) eine Kalkaneuskorrektur-

osteotomie bei Rückfußfehlstellung durchgeführt.

Bei weiterhin bestehendem Dorsalexensionsdefizit nach Prothesenimplantation empfehlen wir die Durchführung einer selektiven, perkutanen Achillotenotomie.

Nachbehandlung

Einen komplikationslosen Operationsverlauf vorausgesetzt, gilt für die STAR- und SALTO-Endoprothesen in unserer Klinik das gleiche Nachbehandlungsprogramm. Spitzfußprophylaxe in einer Unterschenkelschiene. Bei reizlosen Wundverhältnissen erfolgt ab dem 1. postoperativen Tag die physiotherapeutische Beübung mit täglicher manu-

eller Lymphdrainage und Kompressionsverbänden. Dieses Vorgehen sehen wir als Hauptursache für die sehr geringe Anzahl an Wundheilungsstörungen (Abb. 10). Aufstehen unter Zuhilfenahme von zwei UA-Gehstützen. Bei reizlosen Wundverhältnissen wird nach 8–10 Tagen das Nahtmaterial entfernt und ein zirkulärer Unterschenkelcast oder eine Walker-Orthese angelegt. Hierin ist, bei normalem Heilungsverlauf ohne Komplikationen, eine schmerzadaptierte Vollbelastung erlaubt.

Eine Thromboseprophylaxe wird i. d. R. mit niedermolekularen Heparinen durchgeführt.

Eine ambulante Verlaufskontrolle in unserer Klinik erfolgt 6 Wochen postope-

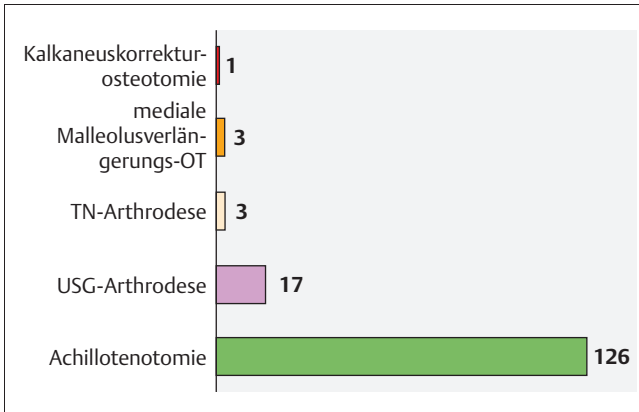


Abb. 6 Zusatz-eingriffe

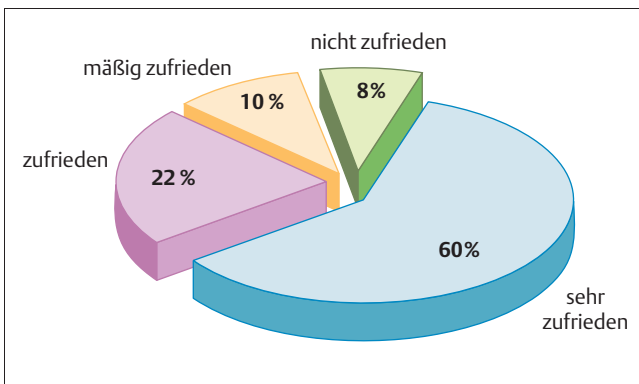


Abb. 7 Subjektive Patientenzufriedenheit.

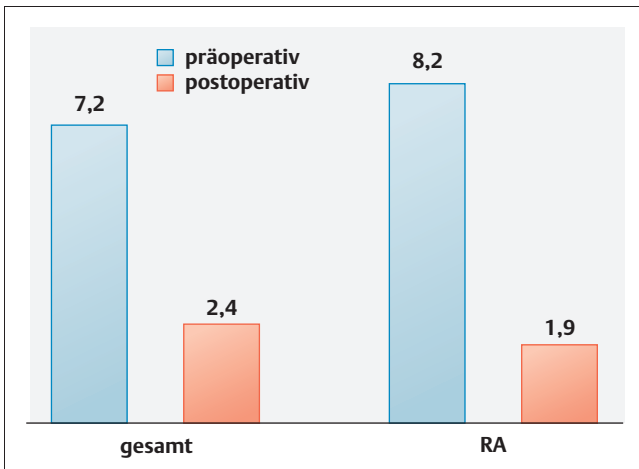


Abb. 8 Subjektive Schmerzbeurteilung mittels VAS.

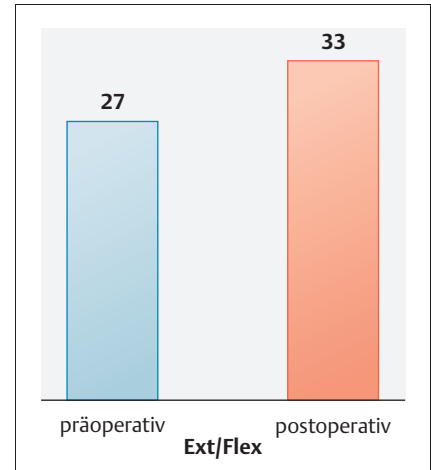


Abb. 9 Prä- und postoperativer ROM (in °).

Es zeigte sich einer Schmerzreduktion von präoperativ 7,2 auf postoperativ 2,4 (Abb. 8). Besonders auffällig sind hier die guten Ergebnisse der Rheumatiker mit einer Reduktion von präoperativ 8,2 auf postoperativ 1,9 (Abb. 8).

Eine Steigerung war ebenfalls im Bereich der Sprunggelenksbeweglichkeit zu beobachten. Es zeigte sich eine Verbesserung des Range of motion (ROM) von präoperativ 27° auf postoperativ 33° (Abb. 9), wobei sich eine Korrelation zwischen der präoperativen Beweglichkeit und den postoperativen Ergebnissen zeigte.

Komplikationen

Bei 37 Patienten (6,5%) zeigten sich perioperative Komplikationen (Abb. 10).

In 23 Fällen (4%) kam es intraoperativ zu einer medialen Malleolusfraktur, welche wir sowohl konservativ im Gips als auch mit einer primären Osteosynthese (Schrauben, K-Drähte) behandelten. Bei diesen Patienten wurde das Nachbehandlungsprogramm nur in der postoperativen Belastung (Teilbelastung) modifiziert. Alle Frakturen heilten ohne Pseudarthrose aus. Des Weiteren zeigten 12 Patienten (2,1%) eine postoperative Wundheilungsstörung. Bei 2 Patienten (0,4%) wurde postoperativ eine Läsion des N. fibularis (Ramus superficialis) festgestellt. Diese war nur partiell und bildete sich im Verlauf vollständig zurück.

71 Patienten (12,5%) mussten sich aufgrund von postoperativen Komplikationen oder persistierenden Schmerzen

rativ. Nach dieser Zeit wird der Cast bzw. die Walker-Orthese entfernt und eine Röntgenkontrolle durchgeführt. Es folgen eine mehrwöchige Rehabilitationsphase im Rahmen einer stationären AHB oder eine erweiterte ambulante Physiotherapie.

Eine adäquate und intensive physiotherapeutische Nachbehandlung ist ein entscheidender Faktor für das postoperative Ergebnis.

Ergebnisse

Subjektiv waren 82% der Patienten mit dem postoperativen Ergebnis zufrieden bzw. sehr zufrieden und nur 18% mäßig bzw. nicht zufrieden (Abb. 7).

Des Weiteren wurde präoperativ anhand einer visuellen Skala (VAS) das Schmerzniveau der Patienten validiert. Dieses wurde im Rahmen der planmäßigen Nachuntersuchungen wiederholt.

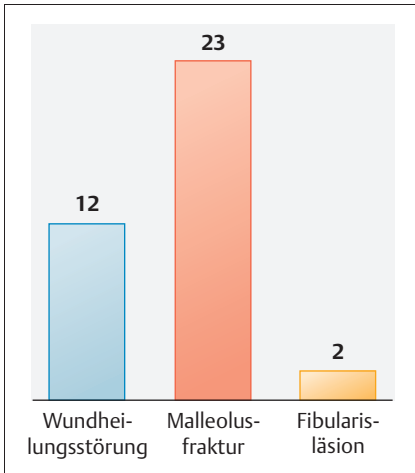


Abb. 10 Komplikationen

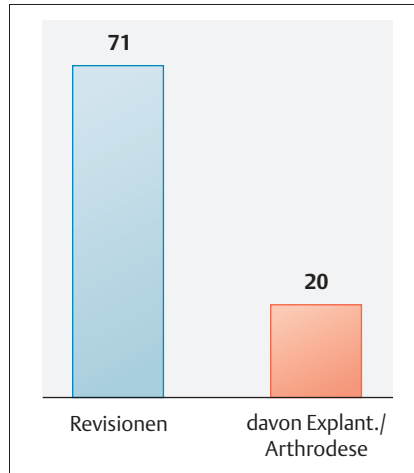


Abb. 11 Revisionen

Unsere geringe Komplikationsrate führen wir auf die sorgfältige und vollständige Rekonstruktion des Retinakulums bei gleichzeitiger Gelenkdrainage, unser postoperatives Wundmanagement (Ruhigstellung in Walker-Orthese/Gips), sowie unsere gute Zusammenarbeit mit der physiotherapeutischen Abteilung (inkl. Lymphdrainage) zurück.

Ein weiterer wichtiger Punkt ist die „learning curve“. Während wir bei den ersten 50 implantierten Prothesen eine Frühkomplikations-/Revisionsrate von 22% hatten, reduzierte sie sich in den Folgejahren auf 6%. Auch Henricson et al. beschrieben in den ersten 4 Jahren Revisionsraten von 33%, welche sich mit größeren Implantationszahlen auf 15% reduzierten [4].

Ebenfalls muss man sich vor Augen führen, dass das postoperative Outcome stark von der Arthroseätiologie abhängig ist. Die Ergebnisse bei Patienten mit rheumatoider Arthritis sind sowohl in puncto Schmerzreduktion als auch in der Beweglichkeit gut. Im Gegensatz dazu zeigen Patienten mit einer posttraumatischen Arthrose eine im Vergleich dazu schlechtere postoperative Beweglichkeit.

Des Weiteren zeigen unsere Untersuchungen, dass das Outcome nach Implantation einer Sprunggelenksendoprothese bei primärer Arthrose abhängig von der präoperativen tibiotalaren Achse ist. So zeigte sich, dass die Implantation einer Endoprothese bei Fehlstellungen (varus/valgus) von mehr als 15° zu einer Revisionsrate von über 33% führte. In diesen Fällen empfehlen wir eine supramalleoläre Korrekturosteotomie der Tibia, der im späteren Verlauf eine Sprunggelenkendoprothese folgen kann. In den letzten 5 Jahren führten wir dieses Prozedere in 3 Fällen von insgesamt 42 supramalleolären Korrekturosteotomien durch.

Die Sprunggelenksendoprothetik sollte kein Eingriff sein, der wenige Male im Jahr durchgeführt wird. Kontinuierliche Implantation sichert ein adäquates Erfahrungslevel!

Dies umso mehr, als die OP-Technik und die Weichteilbehandlung wichtiger zu sein scheinen, als die in den letzten Jahren sprunghaft wachsende Zahl verschiedenster Endoprothesenmodelle.

Tab. 2 Literaturübersicht

Autor	Jahr	n	NU (Jahre)	Ergebnisse (%) (sehr gut)	Revisionen (%)
Pjevich	1998	98	4,8	83	5,1
Schill	2002	33	4,1	94	6
Wood	2003	200	3,8	73	11
Anderson	2003	51	3–8	61	23,5
Hinterman	2004	122	1–3	84	6,6
Kofoed	2004	58	9,4		17,2
Hinterman	2006	278	8,3		14,4
Ali	2007	35	5	97	2,9

einer Revision unterziehen (Abb. 11). Ursache für eine Revision konnte unter anderem eine Impingementsymptomatik, eine Lockerung der tibialen bzw. talaren Prothesenkomponente, Talusnekrosen oder tiefe Infektionen sein. Anteilig waren die Revisionen infolge einer Impingementsymptomatik (besonders bei posttraumatischen Arthrosen) am häufigsten vertreten. Patienten mit einer rheumatoiden Arthritis mussten in keinem Fall wegen eines Impingement revidiert werden.

Von diesen 71 Patienten erfolgte in 20 Fällen (3,5%) eine Konversion auf eine Arthrodeese (Abb. 11).

Diskussion

Während früher mit zunehmenden Standzeiten der Endoprothesen die Lockerungsraten stiegen [16], zeigen sich in den letzten Jahren bessere Mittel- und

Langzeitergebnisse nach Implantation [1,2,5,6,10,14,15,17]. Eine Literaturübersicht zeigt Tab. 2. Unsere eigenen Erfahrungen bestätigen diese Ergebnisse.

Sicherlich haben sowohl die Fortschritte im Prothesendesign, als auch die stark verbesserten Instrumentarien einen großen Anteil an diesem Erfolg. Optimierte Oberflächenbeschichtungen der Komponenten zeigen ein besseres Osteointegrationsverhalten [16] und der Übergang zu einer zementlosen Fixation gestattet eine sparsamere Resektion mit einem geringeren lokalen Trauma durch Hitzenekrosen. Trotzdem sind noch viele Fragen in puncto Prothesendesign offen und zu klären.

Die in der Literatur oftmals beschriebene Problematik der Wundheilungsstörung konnten wir im eigenen Krankengut kaum beobachten.

Literatur

- 1 Ali MS, Higgins GA, Mohamed M. Intermediate results of Buechel Pappas unconstrained cemented total ankle replacement for osteoarthritis. *J Foot Ankle Surg* 2007; 46: 16 – 20
- 2 Anderson T, Montgomery F, Carlsson A. Uncemented STAR total ankle prostheses. Three to eight-year follow-up of fifty-one consecutive ankles. *J Bone Joint Surg [Am]* 2003; 85: 1321 – 1329
- 3 Bolton-Maggs BG, Sudlow RA, Freeman MA. Total ankle arthroplasty. A long-term review of the London Hospital experience. *J Bone Joint Surg [Br]* 1985; 67: 785 – 790
- 4 Henricson A, Agren P-H. Secondary surgery after total ankle replacement. The influence of preoperative hindfoot alignment. *J Foot Ankle Surg* 2007; 13: 41 – 44
- 5 Hintermann B, Valderrabano V, Derey-maeker G, Dick W. The HINTEGRA ankle: rationale and short-term results of 122 consecutive ankles. *Clin Orthop Relat Res* 2004; 424: 57 – 68
- 6 Hintermann B, Valderrabano V, Knupp M, Horisberger M. [The HINTEGRA ankle: short- and mid-term results]. *Orthopäde* 2006; 35: 533 – 545
- 7 Jerosch J, Fayaz H, Senyurt H. [Ankle arthrodesis versus ankle replacement: a comparison]. *Orthopäde* 2006; 35: 495 – 505
- 8 Kitaoka HB, Patzer GL, Ilstrup DM, Wallrichs SL. Survivorship analysis of the Mayo total ankle arthroplasty. *J Bone Joint Surg [Am]* 1994; 76: 974 – 979
- 9 Kofoed H. [The evolution of ankle arthroplasty]. *Orthopäde* 1999; 28: 804 – 811
- 10 Kofoed H. Scandinavian Total Ankle Replacement (STAR). *Clin Orthop Relat Res* 2004; 73 – 79
- 11 Kofoed H, Lundberg-Jensen A. Ankle arthroplasty in patients younger and older than 50 years: a prospective series with long-term follow-up. *Foot Ankle Int* 1999; 20: 501 – 506
- 12 Lord G, Marotte JH. [Total ankle prosthesis. Technic and 1st results. Apropos of 12 cases]. *Rev Chir Orthop Reparatrice Appar Mot* 1973; 59: 139 – 151
- 13 McGuire MR, Kyle RF, Gustilo RB, Premer RF. Comparative analysis of ankle arthroplasty versus ankle arthrodesis. *Clin Orthop Relat Res* 1988; 226: 174 – 181
- 14 Pyevich MT, Saltzman CL, Callaghan JJ, Alvine FG. Total ankle arthroplasty: a unique design. Two to twelve-year follow-up. *J Bone Joint Surg [Am]* 1998; 80: 1410 – 1420
- 15 Schill S, Biehl C, Thabe H. [Ankle prostheses. Mid-term results after Thompson-Richards and STAR prostheses]. *Orthopäde* 1998; 27: 183 – 187
- 16 Thermann H, Saltzman CL. [Prosthetic replacement of the upper ankle joint]. *Unfallchirurg* 2002; 105: 496 – 510
- 17 Wood PL, Deakin S. Total ankle replacement. The results in 200 ankles. *J Bone Joint Surg [Br]* 2003; 85: 334 – 341

Dr. med. Sebastian Lieske

Assistenzarzt

Dr. med. Katja Schenk

Oberärztin

Dr. med. Michael John

Facharzt/Stationsarzt

Prof. Dr. med. Hans Wolfram Neumann

Ärztlicher Direktor

Orthopädische Universitätsklinik

Otto-von-Guericke-Universität

Magdeburg

Universitätsklinikum Magdeburg A. ö. R.

Leipziger Straße 44

39120 Magdeburg