3 % Diclofenac in 2,5 % Hyaluronsäuregel zur Behandlung der Cheilitis actinica*

3 % Diclofenac in 2,5 % Hyaluronic Acid in the Treatment of Actinic Cheilitis

Autoren C. Ulrich[1], T. Forschner[1], M. Ulrich[1], E. Stockfleth[1], W. Sterry[1], C. Termeer[2]

Institute
[1] Haut Tumor Centrum der Hautklinik der Charité, Berlin
[2] Stuttgart

Bibliografie
DOI 10.1055/s-2007-995665
Akt Dermatol 2008; 34: 67–71 © Georg Thieme Verlag KG Stuttgart · New York
ISSN 0340-2541

Korrespondenzadresse
Prof. Dr. med. Christian Termeer
Rennstr. 2
70499 Stuttgart
praxis@hautarzt-termeer.de

Zusammenfassung

Die Cheilitis actinica stellt eine häufig vorkommende aktinische Dysplasie dar, die ein frühzeitiges Eingreifen erfordert, um den Übergang in ein Plattenepithelkarzinom zu verhindern. Die Behandlungsoptionen reichen von der unspezifischen Zerstörung des befallenen Gewebes, z. B. mit dem Laser bis hin zur operativen Sanierung des gesamten Lippenrots (Vermillektomie). In letzter Zeit hinzugekommen sind Behandlungstechniken, die eine gezieltere Zerstörung der dysplastischen Zellen ermöglichen, wie die photodynamische Therapie oder die Behandlung mit Imiquimod-Creme. 3 % Diclofenac in einem 2,5 %igen Hyaluronsäuregel ist eine zugelassene Therapie zur Behandlung von aktinischen Keratosen, es gab aber bislang noch keine Erfahrung bei Cheilitis actinica. Wir haben daher 6 Patienten mit einer histologisch gesicherten aktinischen Cheilitis zweimal täglich über einen Zeitraum von 6 Wochen mit 3 % Diclofenac in 2,5 % Hyaluronsäuregel behandelt. 4 von 6 Patienten zeigten eine weitgehende Abheilung ihrer aktinischen Cheilitis 2–4 Wochen nach Beendigung der Behandlung. Der klinisch festgestellte Erfolg wurde anhand von Probebiopsien aus dem behandelten Areal bei der letzten Visite bestätigt. Die meisten Patienten entwickelten unter der Therapie eine leichte Rötung und eine schmerzlose, aber deutliche Schwellung der Lippe. Zusammenfassend könnte 3 % Diclofenac in 2,5 % Hyaluronsäuregel eine leicht anzuwendende, effektive und kosmetisch ansprechende alternative Therapieoption bei Cheilitis actinica darstellen.

Einführung

Die Cheilitis actinica ist eine klinische Variante aktinischer Keratosen am Lippenrot (Übergangsepithel). Häufig können die beiden Hautschädigungen bei demselben Patienten beobachtet werden, wobei offenbar Rauchen und intensive UV-Exposition die Hauptrisikofaktoren für die Cheilitis actinica darstellen. Daher findet sich die Cheilitis actinica in den meisten Fällen an der Unterlippe [1]. Wie aktinische Keratosen hat auch die Cheilitis actinica das Potential zur malignen Entartung in ein Plattenepithelkarzinom. Es gibt bislang keine Daten zur Progressionsrate, aber mit einer Inzidenz von 1,8 Fällen auf 100 000 Einwohner pro Jahr ist das Plattenepithelkarzinom der Lippe der häufigste Krebs der Mundhöhle [2]. In einer Fallserie von 65 Patienten mit Cheilitis actinica aus der Mund- und Kieferchirurgie in Thessaloniki, Griechenland, zeigten 11 Patienten (16,9 %) bereits histologische Anzeichen eines invasiven Plattenepithelkarzinoms [1]. Das klinische Bild der Cheilitis actinica reicht von einem milden Erythem und lokalen oder diffusen weißlichen Belägen bis hin zu fokalen Hyperkeratosen und Erosionen. Da das Plattenepithelkarzinom der Lippe im Gegensatz zum Plattenepithelkarzinom der Haut eine erhöhte Metastasierungsrate aufweist, sollte unbedingt bereits frühzeitig behandelt werden. Wie zur Therapie von aktinischen Keratosen sind bei Cheilitis actinica chirurgische und nicht chirurgische Verfahren verfügbar (**Tab. 1**). Aus den oben genannten Gründen haben sich daher vor allem radikal-destruktive Verfahren, wie die Vermillektomie, die Behandlung mit dem ablativen CO_2-Laser, die Kontaktkryotherapie oder die Behandlung mit dem Elektrokauter bewährt [3,4]. Mit dem CO_2-Laser behandelte Patienten zeigten in dieser Studie ein kosmetisch besseres Ergebnis verglichen mit der Exzision, trotz histologisch ge-

* Modifiziert nach der englischen Erstpublikation in: Br J Dermatol 2007; 156 (Suppl 3): 43–46.

Dieses Dokument wurde zum persönlichen Gebrauch heruntergeladen. Vervielfältigung nur mit Zustimmung des Verlages.

Tab. 1 Aktuelle Therapieoptionen bei der Cheilitis actinica

Therapieoption	Literatur
chirurgische Behandlung	
Vermillektomie	Satorres Nieto M, Gargallo Albiol J, Gay Escoda C. Surgical management of actinic cheilitis. Med Oral 2001; 6: 205 – 217, Sarachev EL, Ananostev NH. Surgical treatment of squamous cell carcinoma of the lower lip. Folia Med 2001; 43: 145 – 149
Kryotherapie	Terezhalmy GT, Naylor GD. Actinic cheilitis. J Indiana Dent Assoc 1993; 72: 12 – 15
Elektrokaustik	Laws RA, Wilde JL, Grabski WJ. Comparison of electrodessication with CO_2 laser for the treatment of actinic cheilitis. Dermatol Surg 2000; 26: 349 – 353
CO_2-Laser	Zelickson BD, Roenigk RK. Actinic cheilitis. Treatment with the carbon dioxide laser. Cancer 1990; 15;65: 1307 – 1311, Laws RA (siehe oben)
Topische Behandlung „field management“	
Imiquimod	Chakrabarty AK, Mraz S, Geisse JK, Anderson NJ. Aphthous ulcers associated with imiquimod and the treatment of actinic cheilitis. J Am Acad Dermatol 2005; 52: 35 – 37, Smith KJ, Germain M, Yeager J, Skelton H. Topical 5 % imiquimod for the therapy of actinic cheilitis. J Am Acad Dermatol 2002; 47: 497 – 501
Photodynamische Therapie	Hauschild A, Lischner S, Lange-Asschenfeldt B, Egberts F. Treatment of actinic cheilitis using photodynamic therapy with methyl aminolevulinate: report of three cases. Dermatol Surg 2005; 31: 1344 – 1347, Alexiades-Armenakas MR, Geronemus RG. Laser-mediated photodynamic therapy of actinic cheilitis. J Drugs Dermatol 2004; 3: 548 – 551
5-Fluorouracil	Epstein E. Treatment of lip keratoses (actinic cheilitis) with topical fluorouracil. Arch Dermatol 1977; 113: 906 – 908

sicherter kompletter Abheilung. Interessanterweise schaffte die Behandlung mit 5-Fluorouracil-Creme in dieser Studie keine komplette Abheilung der Präkanzerosen [3]. Für die Anwendung von topischem, 5 %igem Imiquimod wurden in einer Studie gute Ergebnisse bei Cheilitis actinica erzielt [5], eine andere Arbeitsgruppe beschreibt das Auftreten von aphtösen Ulzerationen durch die starke Entzündungsreaktion im Rahmen der Behandlung [6].

3 % Diclofenac in 2,5 % Hyaluronsäuregel ist in Europa und den USA für die Behandlung von aktinischen Keratosen zugelassen. In einer kürzlich veröffentlichten Studie wurde eine mit 5-Fluorouracil vergleichbare Wirksamkeit bei aktinischen Keratosen festgestellt, wobei die Therapie mit Diclofenac und Hyaluronsäure aufgrund der besseren Verträglichkeit von den Patienten bevorzugt wurde [7].

In dieser nichtverblindeten, unkontrollierten Fallserie haben wir die Wirksamkeit von 3 % Diclofenac in 2,5 % Hyaluronsäuregel bei Cheilitis actinica untersucht.

Patienten und Methoden

Sechs Patienten mit einer histologisch gesicherten Cheilitis actinica wurden mit 3 % Diclofenac in 2,5 % Hyaluronsäuregel (Solaraze®) behandelt (**Tab. 2**). Die meisten (5) Patienten litten unter einer aktinischen Schädigung mit der typischen Lokalisation an der Unterlippe; nur ein Patient wies Hautveränderungen an der Oberlippe auf. Vor der Behandlung wurde eine 3 – 4 mm Stanzbiopsie aus klinisch betroffener Haut entnommen, um ein Plattenepithelkarzinom auszuschließen. Die Patienten trugen das Diclofenacgel ein-, zweimal täglich über einen Zeitraum von 6 Wochen auf. Fünf Patienten entwickelten eine signifikante Schwellung der Lippe nach den ersten 1 – 2 Wochen der Therapie, sodass die Behandlung in zwei Fällen auf einmal jeden zweiten Tag reduziert wurde (**Abb. 1**).

Ergebnisse

Alle Patienten beendeten die 6-wöchige Behandlung. Fünf von sechs Patienten entwickelten eine signifikante, aber schmerzlose Schwellung der Lippe nach den ersten 1 – 2 Wochen der Behandlung (**Abb. 1**) – diese Reaktion weist auf eine lokale Immunreaktion gegen die dysplastischen Keratinozyten hin. Es wurden keine Erosionen oder Ulzerationen im Therapieverlauf beobachtet, wie sie für andere Formen nicht invasiver Behandlungen (z. B. Imiquimod, 5-FU) beschrieben wurden.

Nach dem Absetzen des Diclofenacgels nach 6 Wochen hielt die Schwellung der Lippe im Durchschnitt für 2 weitere Wochen an, was möglicherweise die komplette Abheilung der Dysplasie anzeigt. Um eine erfolgreiche Behandlung sicherzustellen, wurden erneut Biopsien entnommen, die eine vollständige Abheilung in 4 von 6 Fällen bestätigten. Damit zeigte sich eine 100 %ige Korrelation zwischen den klinischen und histologischen Befunden. Bei zwei Patienten konnte eine teilweise Verbesserung der aktinischen Dysplasie in der Histologie unter der topischen Diclofenac-Therapie festgestellt werden, welche auch klinisch mit einer nur teilweisen Verbesserung der aktinischen Cheilitis korrelierte.

Wundinfektionen oder Narbenbildungen traten nicht auf; insgesamt kann das kosmetische Ergebnis der Behandlung mit 3 % Diclofenac in 2,5 % Hyaluronsäuregel als sehr gut bezeichnet werden.

Dieses Dokument wurde zum persönlichen Gebrauch heruntergeladen. Vervielfältigung nur mit Zustimmung des Verlages.

Tab. 2 Demografie und Behandlungsergebnisse

Alter	Geschlecht	Lokalisation	Anwendungshäufigkeit/pro Tag	Nebenwirkungen	Behandlungsdauer (Wochen)	Klinisches Ansprechen	Histologisches Ansprechen
64	W	Ober- und Unterlippe	2	Mildes Erythem, leichte Schwellung	6	PA	Deutliche Verbesserung mit Resten solarer Elastose
81	W	Unterlippe	1 (nach der dritten Woche nur noch jeden zweiten Tag)	Mildes Erythem, deutliche Schwellung	6	KA	Komplette Abheilung ohne Zeichen einer solaren Elastose
65	M	Unterlippe	1 (nach der dritten Woche nur noch jeden zweiten Tag)	Mildes Erythem, deutliche Schwellung	6	KA	Komplette Abheilung ohne Zeichen einer solaren Elastose
75	M	Unterlippe	1	Kein Erythem, leichte Schwellung	6	KA	Komplette Abheilung ohne Zeichen einer solaren Elastose
61	W	Unterlippe	1	Kein Erythem, leichte Schwellung	6	KA	Komplette Abheilung ohne Zeichen einer solaren Elastose
72	M	Unterlippe	1	Mildes Erythem, leichte Schwellung	6	KA	Abheilung mit Resten einer solaren Elastose

Partielles Ansprechen (PA) = Abheilung von ≥ 75 % der Läsionen.
Komplette Abheilung (KA) = 100 %ige Abheilung der Läsionen.

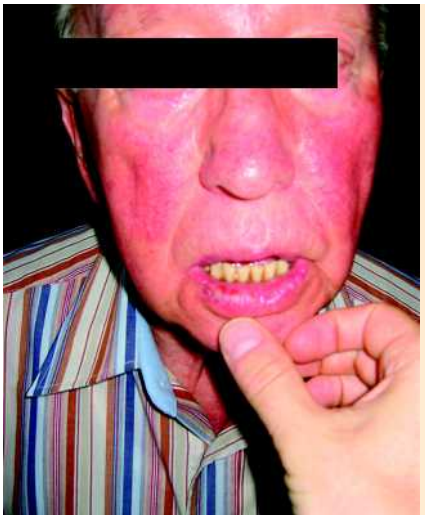

Abb. 1 Milde Schwellung der Unterlippe nach einer 2-wöchigen Behandlung mit 3 % Diclofenac in 2,5 % Hyaluronsäuregel.

Diskussion

Wir konnten zeigen, dass 3 % Diclofenac in 2,5 % Hyaluronsäuregel eine gut verträgliche, effektive Therapiealternative für die Behandlung der Cheilitis actinica darstellt. 3 % Diclofenac in 2,5 % Hyaluronsäuregel ist momentan in Europa und den USA zur Behandlung aktinischer Keratosen zugelassen, es liegen aber auch zwei Fallbeobachtungen zur Behandlung eines Morbus Bowen vor [8].

Die Anwendung von Solaraze® für die Behandlung von aktinischen Keratosen wurde bislang in Studien an 364 Patienten dokumentiert; zu einer kompletten Abheilung der Läsionen kam es in ca. 50 % der Fälle und ein teilweises Ansprechen zeigten 79 %. Um diese Ansprechrate zu erreichen, sollte die Behandlung über 90 Tage durchgeführt werden [9]. Eine weitere Verbesserung wurde beim anschließenden follow-up nach Therapieende am Tag 120 gesehen [10]. Über den genauen Wirkmechanismus des Gels ist dagegen wenig bekannt. Es erscheint auf den ersten Blick widersinnig, einen entzündungshemmenden Wirkstoff aus der Substanzklasse der NSAID (non steroidal anti-inflammatory drug) wie Diclofenac zur Behandlung von Krebsvorstufen einzusetzen. Diclofenac hemmt sowohl die Cyclooxygenase-1 wie auch 2 (COX-2 mehr als COX-1) und blockiert damit die Bildung von Prostaglandinen in einer Menge von patho-physiologischen Prozessen.

Neben der Aktivierung im Rahmen entzündlicher Prozesse wird eine COX-2-Aufregulation auch bei einer ganzen Reihe von malignen Tumoren beobachtet, z. B. beim Lungen-, Blasen- und Ösophaguskarzinom. Daher wurden Studien durchgeführt, um eine Inhibition der COX-2 als mögliche, neue Tumortherapie zu testen [11 – 13]. Zusammenfassend konnte in keiner dieser Studien gezeigt werden, dass die ausschließliche COX-2-Inhibition zur Behandlung von Tumoren ausreicht. Die Mehrzahl der Studien beschreibt einen positiven Effekt in der adjuvanten Therapie, d. h. in Kombination mit einer Chemotherapie.

Die genaue Rolle von aktivierten oder aufregulierten COX-2-Proteinen während der Tumorentstehung und Metastasierung ist noch nicht verstanden. Studien an humanen Zelllinien zeigen einen kausalen Zusammenhang zwischen der Aufregulation von COX-2 und einer Vermehrung des anti-apoptotischen Proteins Bcl-2 [14]. Die Höhe der COX-2-Expression konnte ebenfalls mit der von Vascular Endothelial Growth Factor (VEGF) und der damit verbundenen anschließenden Neo-Vaskularisierung von Tumoren korreliert werden [15]. Die Bedeutung von VEGF bei Plattenepithelkarzinomen der Lippen wurde kürzlich nachgewiesen [16].

Interessanterweise wurde eine Aufregulation von COX-2 auch bei frühen und fortgeschrittenen Stadien des Plattenepithelkarzinoms und bei aktinischen Keratosen beschrieben [17,18]. Nicht-sonnenexponierte Haut, die in dieser Studie als Kontrolle diente, und Basaliome, obwohl ebenfalls zur Gruppe der nichtmelanozytären Hauttumoren gehörig, zeigten dagegen keine Expression von COX-2 in der Immunhistologie und im Western Blot [19].

Ein prinzipielles Ergebnis unserer Studie ist, dass die Wirksamkeit des Gels an eine Immunantwort in Form einer leichten Rö-

Dieses Dokument wurde zum persönlichen Gebrauch heruntergeladen. Vervielfältigung nur mit Zustimmung des Verlages.

tung und Schwellung der Lippe gebunden ist. Offensichtlich ist die Dicke der Hautbarriere ein zweiter wichtiger Faktor für einen guten Therapieerfolg. Trotz der geringen Patientenzahl und der damit verbundenen eingeschränkten Aussagekraft der Studie finden wir in 66% der Fälle eine komplette Abheilung der Läsionen.

Aber wie kann ein antientzündlich wirkender COX-2-Hemmer eine Entzündungsreaktion fördern? Unsere Ergebnisse zeigen große Ähnlichkeit mit der Behandlung von aktinischen Keratosen und Basaliomen mit Imiquimod. Imiquimod bindet an den Toll-like Rezeptor 7 (TLR-7) auf dendritischen Zellen in der Epidermis und induziert eine T-Zell-mediierte Entzündungsreaktion, die letztendlich innerhalb von 4–6 Wochen zur Zerstörung der Tumorzellen führt.

An dieser Stelle ist möglicherweise der zweite Bestandteil des Diclofenac-Gels von Bedeutung. Hyaluronsäure ist ein ubiquitär vorhandener Bestandteil der extrazellulären Matrix, insbesondere der Haut. In normaler Haut dient hochmolekulare Hyaluronsäure zur Wasserspeicherung und Erhaltung der extrazellulären Matrix. In dieser Form, die auch in Solaraze® enthalten ist, ist Hyaluronsäure immunologisch inert [20]. Kommt es allerdings zur Entzündung oder bakteriellen Infektion, unterliegt Hyaluronsäure einem schnellen Abbau [21]. Die entstehenden niedermolekularen Spaltprodukte der Hyaluronsäure verstärken die Entzündung z.B. durch die Aktivierung von Alveolarmakrophagen in der Lunge oder dendritischen Zellen in der Haut. Vergleichbar mit Imiquimod vermitteln auch hier Toll-like Rezeptoren die Aktivierung, in diesem Fall TLR-2 und TLR-4. Es wurde daher vermutet, dass die niedermolekularen Spaltprodukte ein endogenes Gefahrensignal für den Körper darstellen und das Zusammenspiel der beiden Formen der Hyaluronsäure als eine Art Gewebereparaturmechanismus angesehen werden kann [22–25]. Trotz des kompletten Fehlens von Daten zur immunologischen Wirkung von Diclofenac in Hyaluronsäuregel, ist eine Spaltung des Gels durch Hyaluronidasen aus Streptokokken durchaus vorstellbar, die sich auf den aktinischen Hyperkeratosen befinden. Dies wiederum könnte die in dieser Studie beobachtete Entzündungsreaktion auslösen und gleichzeitig das im Gel enthaltene Diclofenac freisetzen, welches als Adjuvans zur Elimination der Tumorzellen sorgt. Für diese Hypothese spricht, dass bislang keine einzige erfolgreiche Behandlung eines Basalioms mit Diclofenac in Hyaluronsäuregel publiziert wurde, das – wie oben beschrieben – keine COX-2-Überexpression aufweist.

Es sind einige Studien verfügbar, die die Effektivität und vor allem gute Verträglichkeit der Feldbehandlung (field therapy) von aktinischen Keratosen mit 3% Diclofenac in 2,5% Hyaluronsäuregel zeigen [26]. Trotz der niedrigen Patientenzahl und aufgrund der kurzen Studiendauer begrenzten Aussagekraft zeigt unsere Studie, dass Diclofenac in Hyaluronsäuregel sinnvoll bei der Cheilitis actinica verwendet werden kann. Nichtsdestotrotz sollte trotz aller Vorteile dieser neuen, kosmetisch ansprechenden, nicht-invasiven Therapie immer eine Probebiopsie erfolgen, wenn die Hautläsionen eine gewisse Dicke, Induration oder sogar Ulzerationen entwickelt haben, um ein invasives Plattenepithelkarzinom und das damit verbundene Risiko von Metastasen auszuschließen [27].

Insgesamt zeigte sich in dieser Untersuchung, dass 3% Diclofenac in 2,5% Hyaluronsäuregel eine gut verträgliche, effektive Therapiealternative für die Behandlung der Cheilitis actinica darstellt. Weitere Studien sind notwendig, um eine optimierte Behandlungsstrategie für die Cheilitis actinica mit Diclofenac in Hyaluronsäure zu entwickeln. Von besonderer Bedeutung wäre unserer Meinung nach die Entwicklung von speziellen Galeniken, die eine Anwendung an der Lippe/Schleimhäuten erleichtern. Nützlich wäre hier z.B. ein Lippenstift, der Diclofenac/Hyaluronsäure enthält und nicht nur zur Heilung einer bereits vollständig ausgebildeten aktinischen Dysplasie eingesetzt werden könnte, sondern ggf. auch zu deren Vorbeugung bei Hochrisikopatienten.

Abstract

3% Diclofenac in 2,5% Hyaluronic Acid in the Treatment of Actinic Cheilitis

▼

Actinic cheilitis is a frequent manifestation of actinic dysplasia and requires early therapy to prevent its progression into invasive squamous cell carcinoma. A multitude of therapies, ranging from unspecific lesion adapted destructive techniques like laser to ambitious surgical field-management (vermillionectomy), are used. Field adapted, non destructive therapies like photodynamic therapy or, imiquimod recently got increasing awareness. 3% diclofenac in 2.5% hyaluronic acid has been used in actinic keratoses but has not been tested for the treatment of actinic cheilitis so far. We report about the treatment of actinic cheilitis with 3% diclofenac in 2.5% hyaluronic acid twice daily for 6 weeks in 6 patients with histological verified actinic cheilitis. 4 out of 6 patients showed clinical clearing of their actinic cheilitis 2–4 weeks after the end of treatment. Biopsies were taken from the treated areas at the final visit to verify clinical clearance. Side effects in most of the patients included a mild erythema and a mild to moderate swelling of the lips. In conclusion 3% diclofenac in 2.5% hyaluronic acid gel may be an easy to use, efficient, cosmetically more appealing alternative treatment of actinic cheilitis.

Literatur

1 *Markopoulos A, Albanidou-Farmaki E, Kayavis I.* Actinic cheilitis: clinical and pathological characteristics in 65 cases. Oral Dis 2004; 10: 212–216

2 *Baker SR.* Current management of cancer of the lip. Oncology 1990; 4: 107–120

3 *Dufresne RG Jr, Curlin MU.* Actinic cheilitis. A treatment review. Dermatol Surg 1997; 23: 15–21

4 *Wright K, Dufresne R.* Actinic cheilitis. Dermatol Surg 1998; 24: 490–491

5 *Smith KJ, Germain M, Yeager J, Skelton H.* Topical 5% imiquimod for the therapy of actinic cheilitis. J Am Acad Dermatol 2002; 47: 497–501

6 *Chakrabarty AK, Mraz S, Geisse JK, Anderson NJ.* Aphthous ulcers associated with imiquimod and the treatment of actinic cheilitis. J Am Acad Dermatol 2005; 52: 35–37

7 *Smith SR, Morhenn VB, Piacquadio DJ.* Bilateral comparison of the efficacy and tolerability of 3% diclofenac sodium gel and 5% 5-fluorouracil cream in the treatment of actinic keratoses of the face and scalp. J Drugs Dermatol 2006; 5: 156–159

8 *Dawe SA, Salisbury JR, Higgins E.* Two cases of Bowen's disease successfully treated topically with 3% diclofenac in 2.5% hyaluronan gel. Clin Exp Dermatol 2005; 30: 712–713

9 *Pirard D, Vereecken P, Melot C, Heenen M.* Three percent diclofenac in 2.5% hyaluronan gel in the treatment of actinic keratoses: a meta-analysis of the recent studies. Arch Dermatol Res 2005; 297: 185–189

10 *Nelson C, Rigel D, Smith S, Swanson N, Wolf J.* Phase IV, open label assessment of the treatment of actinic keratosis with 3,0% diclofenac sodium topical gel (Solaraze®). J Drugs Dermatol 2004; 3: 401–407

11 *Meric JB, Rottey S, Olaussen K, Soria JC, Khayat D, Rixe O, Spano JP.* Cyclooxygenase-2 as a target for anticancer drug development. Crit Rev Oncol Hematol 2006; 59: 51–64

Dieses Dokument wurde zum persönlichen Gebrauch heruntergeladen. Vervielfältigung nur mit Zustimmung des Verlages.

12 *Mizutani Y, Nakanishi H, Li YN, Sato N, Kawauchi A, Miki T.* Enhanced sensitivity of bladder cancer cells to cisplatin mediated cytotoxicity and apoptosis in vitro and in vivo by the selective cyclooxygenase-2 inhibitor JTE-522. J Urol 2004; 172: 1474 – 1479
13 *Tanaka T, Delong PA, Amin K, Henry A, Kruklitis R, Kapoor V, Kaiser LR, Albelda SM.* Treatment of lung cancer using clinically relevant oral doses of the cyclooxygenase-2 inhibitor rofecoxib: potential value as adjuvant therapy after surgery. Ann Surg 2005; 241: 168 – 178
14 *Dannenberg AJ, Altorki NK, Boyle JO, Lin DT, Subbaramaiah K.* Inhibition of cyclooxygenase-2: an approach to preventing cancer of the upper aerodigestive tract. Ann N Y Acad Sci 2001; 952: 109 – 115
15 *Gallo O, Franchi A, Magnelli L, Sardi I, Vannacci A, Boddi V, Chiarugi V, Masini E.* Cyclooxygenase-2 pathway correlates with VEGF expression in head and neck cancer. Implications for tumor angiogenesis and metastasis. Neoplasia 2001; 3: 53 – 61
16 *Kyzas PA, Stefanou D, Agnantis NJ.* Immunohistochemical expression of vascular endothelial growth factor correlates with positive surgical margins and recurrence in T1 and T2 squamous cell carcinoma (SCC) of the lower lip. Oral Oncol 2004; 40: 941 – 947
17 *Pentland AP, Schoggins JW, Scott GA, Khan KN, Han R.* Reduction of UV-induced skin tumors in hairless mice by selective COX-2 inhibition. Carcinogenesis 1999; 20: 1939 – 1944
18 *Chan G, Boyle JO, Yang EK, Zhang F, Sacks PG, Shah JP, Edelstein D, Soslow RA, Koki AT, Woerner BM, Masferrer JL, Dannenberg AJ.* Cyclooxygenase-2 expression is up-regulated in squamous cell carcinoma of the head and neck. Cancer Res 1999; 59: 991 – 994
19 *Vogt T, McClelland M, Jung B, Popova S, Bogenrieder T, Becker B, Rumpler G, Landthaler M, Stolz W.* Progression and NSAID-induced apoptosis in malignant melanomas are independent of cyclooxygenase II. Melanoma Res 2001; 11: 587 – 599
20 *Laurent TC, Fraser JR.* Hyaluronan. FASEB J 1992; 6: 2397 – 2404
21 *Termeer C, Hennies J, Voith U, Ahrens T, Weiss JM, Prehm P, Simon JC.* Oligosaccharides of hyaluronan are potent activators of dendritic cells. J Immunol 2000; 165: 1863 – 1870
22 *Termeer C, Benedix F, Sleeman J, Fieber C, Voith U, Ahrens T, Miyake K, Freudenberg M, Galanos C, Simon JC.* Oligosaccharides of Hyaluronan activate dendritic cells via toll-like receptor 4. J Exp Med 2002; 195: 99 – 111
23 *Taylor KR, Trowbridge JM, Rudisill JA, Termeer CC, Simon JC, Gallo RL.* Hyaluronan fragments stimulate endothelial recognition of injury through TLR4. J Biol Chem 2004; 279: 17 079 – 17 084
24 *Jiang D, Liang J, Fan J, Yu S, Chen S, Luo Y, Prestwich GD, Mascarenhas MM, Garg HG, Quinn DA, Homer RJ, Goldstein DR, Bucala R, Lee PJ, Medzhitov R, Noble PW.* Regulation of lung injury and repair by Toll-like receptors and hyaluronan. Nat Med 2005; 11: 1173 – 1179
25 *Scheibner KA, Lutz MA, Boodoo S, Fenton MJ, Powell JD, Horton MR.* Hyaluronan fragments act as an endogenous danger signal by engaging TLR2. J Immunol 2006; 177: 1272 – 1281
26 *Asgari M, White E, Chren MM.* Nonsteroidal anti-inflammatory drug use in the prevention and treatment of squamous cell carcinoma. Dermatol Surg 2004; 30: 1335 – 1342
27 *Sober AJ, Burstein JM.* Precursors to skin cancer. Cancer 1995; 75: 645 – 650

Buchbesprechung

Wundfibel. Das moderne Wundmanagement. Arbeitskreis der Wundambulanzen

J. Dissemond

Verlag: Phadimed GmbH & Co. KG, Industriestraße 40, 44628 Herne. 65 S.

Herr Priv.-Doz. Dr. med. Dissemond beschreibt in seiner Wundfibel kurz und prägnant in 10 Kapiteln die Entstehung und Behandlung von chronischen Wunden sowie die Begleitumstände, die zur Ausbildung und Verstärkung von chronischen Wunden führen. Im ersten Kapitel wird kurz und schematisch auf die einzelnen Phasen der Wundheilung in verständlicher Form eingegangen. Dieses Basiswissen führt zum Verständnis, warum und wie welche Wunde behandelt werden soll. Insbesondere macht es klar, dass es DIE Wundauflage für DAS Stadium der Wunde nicht geben kann, sondern dass es sich hierbei um ein kompliziertes Geschehen handelt, das individueller und stadiengerechter Therapie bedarf. Im zweiten Kapitel werden übersichtlich die drei wichtigsten Wundheilungsstörungen Dekubitus, Ulcus cruris und diabetisches Fußsyndrom sowie deren Entstehung, Risikofaktoren und Prophylaxe beschrieben. Dabei wird stichpunktartig auf die einzelnen Faktoren eingegangen. Ausführlich hingegen wird auf die einzelnen Wundtherapien und Verbandsstoffe sowie deren Indikationen und Kontraindikationen eingegangen, was sicherlich den Schwerpunkt dieses Buches darstellt. Hierbei ist Dissemond sehr aktuell, was zum Beispiel die wundheilungsfördernden Eigenschaften der Hyaluronsäure betrifft. Meines Wissens ist hier der Überblick vollständig. In kurzer Zeit kann die ideale Wundauflage und deren Wirkungsweise nachgeschlagen werden. Die hierbei aufgeführten Handelsnamen sind hilfreich für Verordnungen, ohne dabei firmenspezifisch zu sein. Neben den Verbandsstoffen werden auch in dem Kapitel „Moderne Therapieoptionen" die Biochirurgie und die Vakuumversiegelung ausführlich und klar beschrieben. Ein kurzer Ausblick auf neue hoffnungsvolle Therapieträger, wie Zytokine, pH-Wert Modulatoren und Bakteriophagen werden gewährt. Hierbei wäre eine Einschätzung dieser Therapieverfahren wünschenswert. Die Kapitel über Wundinfektionen/Kontamination und Ernährung komplettieren das Gesamtbild. Dieses Buch eignet sich sehr gut für einen Einstieg des an Wundversorgung interessierten Arztes. Für den Niedergelassenen ist insbesondere die Übersicht über die einzelnen Wundauflagen hilfreich. Das Buch ist ausschließlich über die Phadimed GmbH & Co. KG zum Selbstkostenpreis zu beziehen.

T. Walker, Wiesbaden

Dieses Dokument wurde zum persönlichen Gebrauch heruntergeladen. Vervielfältigung nur mit Zustimmung des Verlages.