

Erratum

Nölle, C., T. Stöver, Th. Lenarz: Der interessante Fall Nr. 6.
Laryngo-Rhino-Otol. 76 (1997) 568 – 570

Auf Seite 569 wurde die Abb. 3a falsch wiedergegeben. Folgende Abbildung ist richtig:

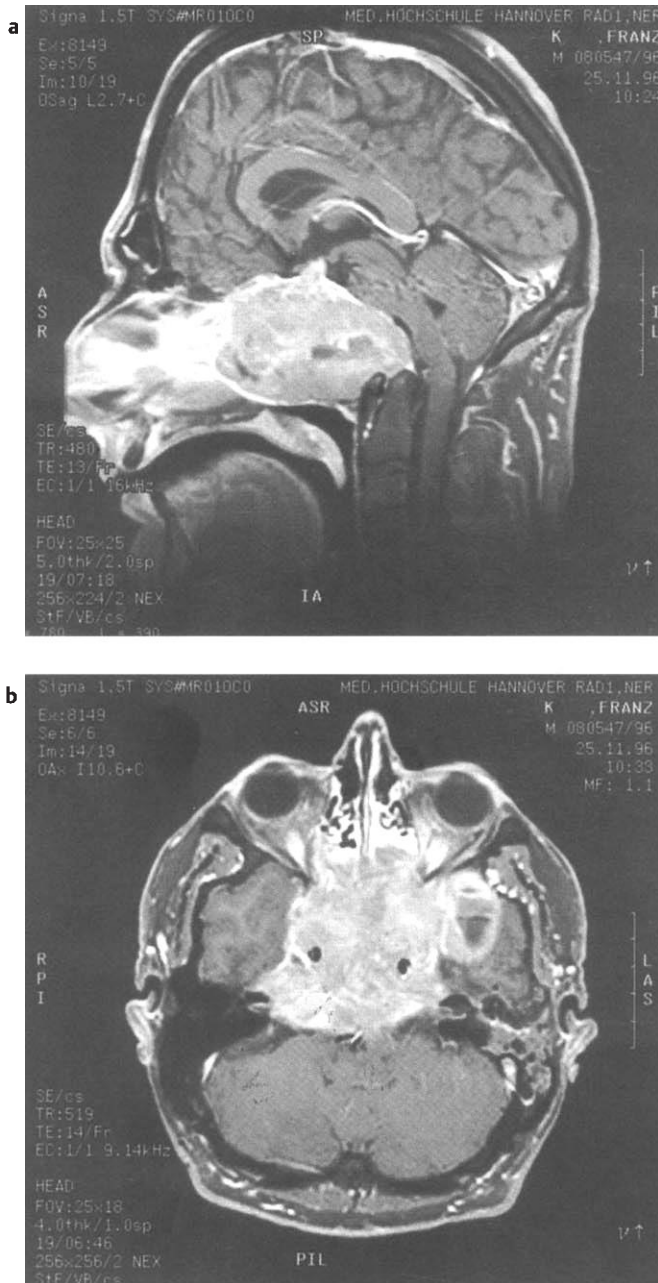


Abb.3 MRT des Schädels mit Darstellung eines ausgedehnten Gadolinium aufnehmenden Tumors **a** sagittale Schnittführung **b** axiale Schnittführung.