

Primäres Sarkom auf der Kopfhaut*

Kasuistik eines seltenen Weichteiltumors in untypischer Lokalisation

Primary Sarcoma of the Scalp Case of a Rare Sarcoma in an Atypical Location

Autoren

E. Makrantonaki^{1,2}, F. Tsatsou¹, Y. Kröning¹, M. Brunner¹, D. Trebing¹, P. Seele¹, U. Krause³, J. Knolle³, C. C. Zouboulis^{1,2}

Institute

¹ Klinik für Dermatologie, Venerologie und Allergologie/Immunologisches Zentrum, Städtisches Klinikum Dessau
² Laboratorium für Biogerontologie, Dermatopharmakologie und Dermatoendokrinologie, Institut für klinische Pharmakologie und Toxikologie, Charité Universitätsmedizin Berlin
³ Institut für Pathologie, Städtisches Klinikum Dessau

Bibliografie

DOI 10.1055/s-2008-1077701
 Akt Dermatol 2008; 34:
 490–493 © Georg Thieme
 Verlag KG Stuttgart · New York
 ISSN 0340-2541

Korrespondenzadresse

Dr. med. Eugenia Makrantonaki
 Klinik für Dermatologie,
 Venerologie und Allergologie/
 Immunologisches Zentrum des
 Städtischen Klinikums Dessau
 Auenweg 38
 06847 Dessau-Roßlau
 eugenia.makrantonaki@
 charite.de

Zusammenfassung

▼ Weichteilsarkome treten in der Kopf-Hals-Region mit einer Häufigkeit von 10–15% aller Sarkome auf. Insbesondere primäre Sarkome auf der Kopfhaut gehören zu den seltensten Tumoren. Wir präsentieren einen 61-jährigen Mann mit einem symptomlosen, subkutanen, 3 × 4 cm großen, derben, hautfarbenen – zum Teil erythematösen, mit Teleangiektasien belegten, leicht verschieblichen Tumor im linken frontalen Bereich. Nach Angaben des Patienten habe der Tumor in den letzten 6 Monaten deutlich an Größe zugenommen. Die histologische Untersuchung zeigte das Vorliegen eines Tumors, der aus Spindelzellen mit hoch pleomorphen Kernen und reichlichen Mitosenatypien zusammengesetzt war. Die immunhistochemische Untersuchung ergab kein spezifisches Muster für Weichteilsarkome. Die Zytokeratine, der myoepithelia-

le Marker S-100, CD34 und Desmin wurden nicht detektiert; der Proliferationsmarker Ki67 zeigte eine Proliferationsrate von 80%. Ein NOS (not otherwise classified - nichtklassifizierbares) Sarkom mit Malignitätsgrad G2 nach Coindre, T1aN0M0, Stadium IA niedriggradig wurde diagnostiziert. Im Rahmen der präoperativen Diagnostik zeigte sich kein Hinweis für Metastasen oder eine Infiltration des Schädels. Die Exzision des Tumors erfolgte mittels Schnellschnitt mit 3 cm Sicherheitsabstand bis zur Muskelfaszie im Gesunden. Zusätzlich wurde eine Fräsung der Kalotte durchgeführt. Die Wunde wurde primär offen gelassen. Eine komplette Epithelisierung trat ca. 9 Monaten nach der Operation ein, sodass eine Hauttransplantation nicht notwendig war. Zwei Jahre postoperativ zeigte sich kein Lokalrezidiv, und in der Durchuntersuchung ergab sich kein Nachweis von Metastasen.

Einleitung

▼ Weichteilsarkome sind durch eine ausgesprochene Heterogenität gekennzeichnet. Sie können aus mesodermalem oder ektodermalem Gewebe entstehen und werden den Ausgangsgewebe zugeordnet. Leiomyosarkome und Rhabdomyosarkome sind z.B. muskulären Ursprungs, Liposarkome sind lipomatösen Ursprungs, Fibrosarkome sind fibrösen Ursprungs, maligne fibröse Histiozytome (MFH) sind fibrohistiozytären Ursprungs [1]. Die nicht klassifizierten Weichteilsarkomen sind durch ihr pleomorphes histologisches Bild charakterisiert und können zu keinen der o.g.

histologisch differenzierten Sarkomarten zugeordnet werden. Weichteilsarkome treten relativ selten auf und machen etwa 2% aller malignen Neubildungen im Erwachsenenalter aus [2]. In Deutschland kommen ca. 2200 Neuerkrankungen im Erwachsenenalter und 200 Neuerkrankungen im Kindesalter pro Jahr vor. Männer sind etwas häufiger betroffen als Frauen und die Inzidenz steigt in der zweiten Lebenshälfte. Weichteilsarkome treten überwiegend an den unteren Extremitäten mit einer Häufigkeit von 40% auf, gefolgt vom Körperstamm, dem Retroperitoneum, der oberen Extremität und der Kopf-Hals-Region mit jeweils ca. 15% der Fälle. Insbesondere gehören die nicht klassifizierten Sarkome im Kopf-Hals Bereich mit einer Inzidenz von 0,002% zu den seltensten Tumoren [3].

* Nach einem Vortrag gehalten anlässlich des Symposiums „Moderne Aspekte der Dermatoonkologie“ organisiert vom Tumorzentrum und der Klinik für Dermatologie, Venerologie und Allergologie – Immunologisches Zentrum, Städtisches Klinikum Dessau, März 2007.

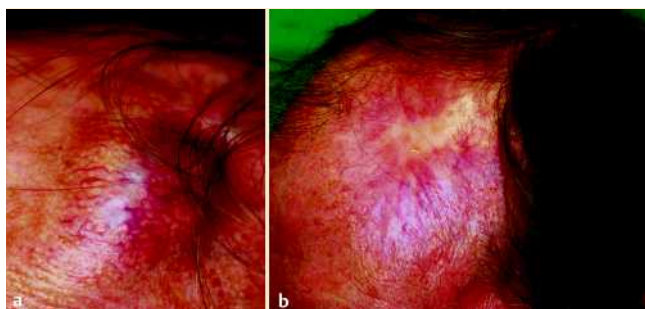


Abb. 1 NOS (not otherwise classified - nichtklassifizierbar) Sarkom Malignitätsgrad G2 nach Coindre, T1aN0M0, Stadium IA niedriggradig (Stadiengruppierung nach TNM-Klassifikation und Grading UICC 6. Auflage 2002) frontal links vor (a) und 9 Monate nach der Behandlung (b).

Fallbericht



Anamnese

Wir präsentieren einen 61-jährigen Mann von gutem Allgemeinzustand, der sich bei uns mit einem subkutanen Tumor im linken frontalen Bereich vorstellte (● **Abb. 1 a**). Nach Angaben des Patienten habe der Tumor in den letzten 6 Monaten deutlich an Größe zugenommen. Im betroffenen Areal wurden keine Schmerzen beklagt.

Lokalbefund

Frontal links fand sich ein symptomloser, 3 × 4 cm großer, derber, hautfarbener – zum Teil erythematöser, mit Teleangiektasien belegter, leicht verschieblicher Tumor.

Histologie

Die histologische Untersuchung zeigte das Vorliegen eines Tumors, der aus Spindelzellen mit hoch pleomorphen Kernen und reichlichen Mitosenatypien zusammengesetzt war (● **Abb. 2 a, b**). Im unteren Dermis und Subkutisbereich zeigte sich ein unscharf begrenztes Tumordinfiltrat. Es bestand eine Atrophie der Epidermis und der oberen Dermis und Talgdrüsenhyperplasien.

Die immunhistochemische Untersuchung ergab kein spezifisches Muster für Weichteilsarkome. Die Zytokeratine, der myoepitheliale Marker S-100, CD34 und Desmin wurden nicht detektiert; der Proliferationsmarker Ki67 zeigte eine Proliferationsrate von 80% (● **Abb. 2 c–g**). Ein NOS (not otherwise classified - nichtklassifizierbares) Sarkom von Malignitätsgrad G2 nach Coindre, T1aN0M0, Stadium IA niedriggradig (Stadiengruppierung nach TNM-Klassifikation und Grading UICC 6. Auflage 2002) wurde diagnostiziert.

Präoperative Diagnostik

Im Rahmen der von uns durchgeführten präoperativen Diagnostik zeigte sich mittels CT-Thorax, Ultraschall Abdomen und Lymphknoten sowie Röntgen- und CT-Schädel kein Hinweis für eine Infiltration des Schädels oder Fernmetastasen.

Therapie

Die Exzision des Tumors erfolgte mittels Schnellschnitt mit 3 cm Sicherheitsabstand bis zur Muskelfaszie im Gesunden, allerdings in der Tiefe sehr knapp (● **Abb. 3 a**). Demzufolge wurde zusätzlich eine Fräsung der Kalotte durchgeführt (● **Abb. 3 b, c**). Die Wunde wurde primär offen gelassen. Der Wundverschluss erfolgte komplikationslos. Eine komplette Epithelisierung trat

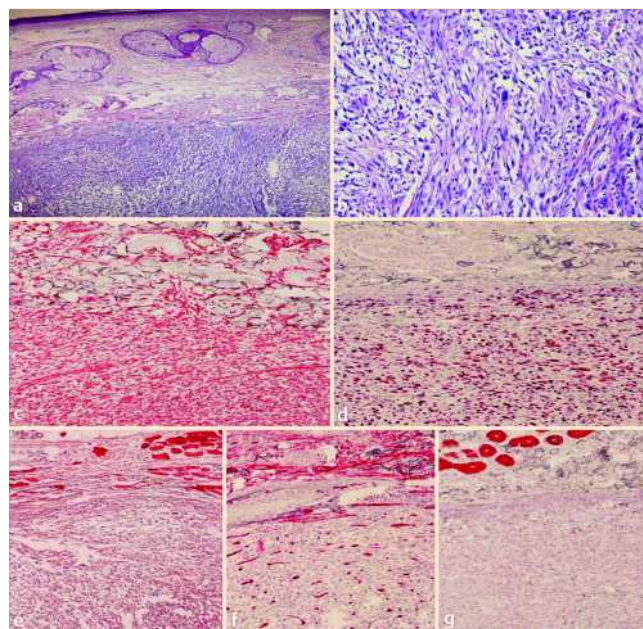


Abb. 2 Histologischer Befund des Tumors (a, b): Spindelzellen mit hoch pleomorphen Kernen und reichlichen Mitosenatypien. Immunhistochemische Untersuchung: Vimentin (c), Ki 67 (d), Aktin (e), CD34 (f) und Panzytokeratin (g).

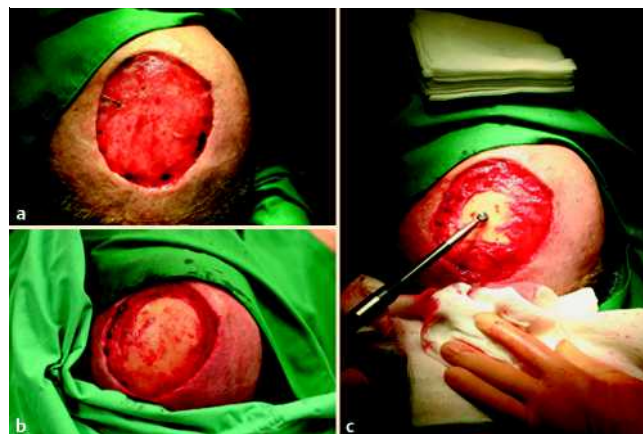

Abb. 3 Exzision des Tumors mittels Schnellschnitt mit 3 cm Sicherheitsabstand bis zur Muskelfaszie im Gesunden (a) und Fräsung der Kalotte (b, c).

ca. 9 Monate nach der Operation ein, sodass wir auf eine Hauttransplantation verzichtet haben (● **Abb. 1 b**). 24 Monate postoperativ zeigte sich kein Lokalrezidiv, und in der Durchuntersuchung ergab sich kein Nachweis von Metastasen.

Diskussion



Die Ätiologie für die Entstehung von Weichteilsarkomen ist bisher unklar. Bekannte Risikofaktoren sind eine vorausgegangene Bestrahlung und eine Exposition gegenüber chemischen Substanzen wie Asbest, Vinylchlorid und 2,3,7,8-Tetrachlorodibenzo-p-dioxin [1,4]. Weichteilsarkome treten in der Regel sporadisch auf, genetische Prädispositionen liegen beim Li-Fraumeni Syndrom, bei der erblichen Neurofibromatose (Morbus Reck-

linghausen), beim hereditären Retinoblastom, beim Gardner und beim Werner Syndrom vor [5]. Neuere Studien sprechen für eine mögliche Rolle von Mutationen im RB-1 Gen und im Tumorsuppressorgen p53 [6–8]. Die Art der Mutation besitzt prognostische Aussagekraft [9]. Mittels cDNA-Microarrays ist es heutzutage möglich, das Expressionsprofil der Weichteilsarkome zu analysieren, spezifische Marker zu identifizieren und die Weichteilsarkome präziser zu klassifizieren [10]. Darüber hinaus stellt diese Technologie eine Möglichkeit dar, das Ansprechen des Tumors auf eine neoadjuvante/adjuvante Therapie vorhersagen zu können. Wie für andere maligne Tumoren steigt auch bei Weichteilsarkomen mit zunehmendem Alter das Risiko an.

Zur Bestimmung des Malignitätsgrades bei Weichteilsarkomen werden international verschiedene Beurteilungskriterien und Klassifikationen verwendet [11–13]. Diese beruhen vorrangig auf Parametern wie Zellularität und zellulärem Pleomorphismus, Mitoserate und Nekrosegrad. Meist werden drei Malignitätsgrade/Differenzierungsgrade unterschieden [14].

Die chirurgische Therapie von Weichteilsarkomen ist im Erwachsenenalter im nicht metastasierten Stadium der Erkrankung (Stadium I–III, UICC) die Therapie der Wahl unter kurativer Intention [15]. Die R0-Resektion in Kombination mit einer adjuvanten Radiotherapie gilt hierbei als Standard bei primär resektablen, hochmalignen Weichteilsarkomen. Die Wirksamkeit einer Chemotherapie bei Weichteilsarkomen ist eingeschränkt [16]. Die beste Effektivität ist mit einer Ansprechrate von 25–30% für Anthrazykline (Doxorubicin, Epirubicin) gegeben, die als Monotherapie oder in Kombination mit dem vergleichbar wirksamen Ifosfamid gegeben werden. Bei Metastasierung führt die Polychemotherapie gegenüber der Monotherapie mit Anthrazyklinen zwar zu höheren Remissionsraten, erzielt aber keinen Überlebensvorteil.

Die Prognose von Weichteilsarkomen hängt entscheidend von der histologischen Klassifizierung des Primärtumors, der Tumorgroße, einer tiefen Tumorlokalisation, dem Lokalrezidiv und dem Vorhandensein einer Metastasierung ab. Bei gut differenzierten Tumoren haben fünf Jahre nach abgeschlossener Behandlung 75% der Patienten keinen Rückfall ihrer Erkrankung, bei mäßig differenzierten Tumoren sind es nur 50% und bei schlecht differenzierten Tumoren 25% [1]. Dabei kommen lokale Rückfälle am Ort des Primärtumors nur bei 10 bis 20% der Patienten vor, häufiger (40 bis 60% aller Patienten) sind Absiedelungen in anderen Organen, vor allem in der Lunge, seltener in den Knochen oder der Leber. Lymphknotenabsiedelungen sind (außer bei Synovialsarkomen und Rhabdomyosarkomen) sehr ungewöhnlich. Eine Indikation zur Lymphadenektomie besteht nur bei sonografisch auffällig vergrößerten Lymphknoten.

Weichteilsarkome in der Kopf-Hals-Region sind häufig wegen ihrer Lokalisation und Ausdehnung nicht radikal resektabel. Auf der anderen Seite sind die Konditionen für eine postoperative hochdosierte Strahlentherapie durch die Nähe zu strahlensensiblen Organen limitiert. Die lokalen Kontrollraten und das Gesamtüberleben nach 5 Jahren liegen bei ca. 55%. Der Resektionsstatus hat einen erheblichen Einfluss auf die Kontrollraten [17,18]. Bei einer R0-Resektion können lokale Kontrollen bis zu 90% erzielt werden.

Abstract

Primary Sarcoma of the Scalp



Soft tissue sarcomas of the head and neck constitute about 10–15% of all sarcomas. Particularly primary sarcomas of the scalp are one of the most rare tumours. We present a 61-year-old male with a subcutaneous 3 × 4 cm large, firm, flesh- to reddish-brown coloured tumour with teleangiectasias at the left supra-orbital/temporal scalp area. The first sign was a painless lump and swelling, increasing in size in the following 6 months. Histologically, the tumour was composed of spindle cells with highly pleomorphic nuclei and abundant mitoses. The immunohistochemical analysis did not fit into any specific soft tissue sarcoma patterns: cytokeratins, the myoepithelial marker S-100, CD34 and desmin were not expressed; labelling with the proliferation-associated antigen Ki67 showed a proliferation rate of 80%. A NOS (not otherwise classified) sarcoma G2 stage according to Coindre was diagnosed. No tumour metastases were detected by means of X-rays, CT scan, and ultrasound sonography. Microscopically controlled surgery with a 3 cm safety margin was performed. The base of the tumour was bordering the periosteum; therefore, scalp milling was necessary in order to ensure complete removal of the tumour and minimize the probability for recurrence. Due to optimal wound epithelisation, split-skin grafting could be avoided. In a two-year follow-up period the patient is free of tumour metastases or recurrence.

Literatur

- 1 Clark , MA , Fisher C, Judson I, Thomas JM. Soft-tissue sarcomas in adults. *N Engl J Med* 2005; 353: 701–711
- 2 Katenkamp D, Stiller D. Weichgewebstumoren, 1. Aufl. Leipzig: JA Barth, 1990: 11–20
- 3 Tunn PU, Andreou D, Tiedke C, Fehlberg S. Diagnostik und chirurgische Therapie von Weichgewebssarkomen der Extremitäten. *Onkologie heute* 2008; 2: 10–19
- 4 Brennan MF. Soft tissue sarcoma: advances in understanding and management. *Surgeon* 2005; 3: 216–223
- 5 Fletcher CD, Unni KK, Mertens F. Pathology and Genetics: Tumours of Soft Tissue and Bone. IARC/World Health Organization Classification of Tumours. New York: 2002
- 6 Andreassen A, Oyjord T, Hovig E, Holm R, Florenes VA, Nesland JM, Myklebost O, Hoie J, Bruland OS, Borresen AL, Fodstad O. p53 abnormalities in different subtypes of human sarcomas. *Cancer Res* 1993; 53: 468–471
- 7 Wadayama B, Toguchida J, Yamaguchi T, Sasaki MS, Kotoura Y, Yamamuro T. P53 expression and its relationship to DNA alterations in bone and soft tissue sarcomas in bone and soft tissue sarcomas. *Br J Cancer* 1993; 68: 1134–1139
- 8 Cordon-Cardo C, Latres E, Drobnjak M, Oliva M, Pollack D, Woodruff JM, Marechal V, Chen J, Brennan MF, Levine A. Molecular abnormalities of mdm2 and p53 genes in adult soft tissue sarcomas. *Cancer Res* 1994; 54: 794–799
- 9 Taubert H, Würfl P, Bache M, Meye A, Berger D, Holzhausen H-J, Hinze R, Schmidt H, Rath F-W. The p53 gene in soft tissue sarcomas: prognostic value of DNA sequencing versus immunohistochemistry. *Anticancer Res* 1998; 18: 183–188
- 10 Segal NH, Pavlidis P, Antonescu CR, Maki RG, Noble WS, DeSantis D, Woodruff JM, Lewis JJ, Brennan MF, Houghton AN, Cordon-Cardo C. Classification and subtype prediction of adult soft tissue sarcoma by functional genomics. *Am J Pathol* 2003; 163: 691–700
- 11 Myhre-Jensen O, Kaae S, Madsen EH, Sneppen O. Histopathological grading in soft-tissue tumours. Relation to survival in 261 surgically treated patients. *Acta Pathol Microbiol Immunol Scand* 1983; [A] 91: 145–150

- 12 Trojani M, Contesso G, Coindre JM, Rouesse J, Bui NB, de Mascarel A, Goussot JF, David M, Bonichon F, Lagarde C. Soft-tissue sarcomas of adults; study of pathological prognostic variables and definition of a histopathological grading system. *Int J Cancer* 1984; 33: 37–42
- 13 van Unnik JA, Coindre JM, Contesso C, Albus-Lutter CE, Schiodt T, Sylvester R, Thomas D, Bramwell V, Mouridsen HT. Grading of soft tissue sarcomas: experience of the EORTC Soft Tissue and Bone Sarcoma Group. *Eur J Cancer* 1993; 29A : 2089–2093
- 14 Guillou L, Coindre JM. Pathology- case reviews, How should we grade soft tissue sarcomas and what are the limitations? Lippincott Raven Publishers, 1998
- 15 Dickinson IC, Whitwell DJ, Battistuta D, Thompson B, Strobel N, Duggal A, Steadman P. Surgical margin and its influence on survival in soft tissue sarcoma. *J Surg* 2006; 76: 104–109
- 16 Coindre JM, Terrier P, Bui NB, Bonichon F, Collin F, Le Doussal V, Mandard AM, Vilain MO, Jacquemier J, Duplay H, Sastre X, Barlier C, Henry-Amar M, Mace-Lesech J, Contesso G. Prognostic factors in adult patients with locally controlled soft tissue sarcoma. A study of 546 patients from the French Federation of Cancer Centers Sarcoma Group. *J Clin Oncol* 1996; 14: 869–877
- 17 Penel N, Mallet Y, Robin YM, Fournier C, Grosjean J, Ceugnart L, Clisant S, Lefebvre JL. Prognostic factors for adult sarcomas of head and neck. *Int J Oral Maxillofac Surg* 2008; 37: 428–432
- 18 Barker JR, Paulino AC, Feeney S, McCulloch T, Hoffman H. Locoregional treatment for adult soft tissue sarcomas of the head and neck: an institutional review. *Cancer J* 2003; 9: 49–57

Buchbesprechung



Nahrungsmittelallergien und -intoleranzen. Immunologie – Diagnostik – Therapie – Prophylaxe

Jäger L, Wüthrich B, Ballmer-Weber B, Vieths S (Hrsg)
München: Urban & Fischer bei Elsevier, 3. Auflage. 2008. 310 S.
Geb. 69,95 €
ISBN 978-3-437-21362-5

In der dritten Auflage unter breiterer Herausgeberschaft findet sich nun das beliebte deutschsprachige Buch zu Nahrungsmittelallergien und -intoleranzen mit aktualisiertem und erweitertem Inhalt. Neben den Herausgebern wurden als Kapitelautoren dazugewonnen Dr. Kirsten Bayer, Pädiatrie und Pneumologie, Dr. Ulrich Busch, Bayerisches Landesamt für Gesundheit und Lebensmittelsicherheit, Prof. Dr. Bodo Niggemann, Pädiater und Pneumologe und Prof. Ulrich Wahn, Pädiater und Pneumologe. Der Weiterentwicklung des Buches hat dies genutzt.

Zu den Kapiteln im Einzelnen: An den Begriffsbestimmungen ändert sich wenig. Aber sie sind notwendig zu Beginn eines Buches, das auch Lehrbuch sein will. Das Kapitel Prävalenzen lebt von neuen Studiendaten und ist nunmehr wieder aktuell. Die Rolle des Magen-Darm-Traktes füllt ein weiteres Kapitel. Es folgen Kapitel zur Pathogenese, zur Klinik der Nahrungsmittelallergien, zu Nahrungsmittelintoleranzen und entzündlichen Magen-Darm-Erkrankungen und zur Diagnostik. Hier finden sich klare Worte zu nicht überprüften Methoden. Das größte Kapitel umfasst die Nahrungsmittelallergene mit Seiten zu versteckten Allergenen, Deklarationsnotwendigkeiten, Beeinflussung der Allergenaktivität durch Verarbeitung und zu genetisch veränderten Nahrungsmitteln. Danach folgen systematisch die Allergenfamilien in sehr detaillierter Darstellung. Da fehlt nichts. Danach folgen Kapitel zu Nahrungsmittelzusatzstoffen, zu Therapie und Prävention, zu Nahrungsmittelallergien im Kindesalter und zu den lebensmittelrechtlichen Bestimmungen zum Schutz der Verbraucher.

Das Buch ist textlich und abbildungsmäßig übersichtlich gestaltet und bietet trotz der vielen Autoren ein sehr einheitliches Bild. Auf den 310 Seiten findet der allergologisch Tätige alles, was man im klinischen Alltag sucht. Ein größeres Lob gibt es wohl nicht für ein Lehrbuch und ein Nachschlagewerk.

Christiane Bayerl, Wiesbaden