Kutane Lymphome 2008*

Cutaneous Lymphomas 2008

Autor R. Stadler

Institut Dermatologie, Johannes Wesling Klinikum Minden

Bibliografie
DOI 10.1055/s-2008-1077766
Akt Dermatol 2008; 34: 475–481 © Georg Thieme Verlag KG Stuttgart · New York
ISSN 0340-2541

Korrespondenzadresse
Prof. Dr. med. Rudolf Stadler
Dermatologie
Johannes Wesling Klinikum
Hans-Nolte-Str. 1
32429 Minden
hautklinik@klinikum-minden.de

Zusammenfassung

Kutane Lymphome werden mit dem Jahr 2008 weltweit einheitlich von Dermatologen, Onkologen und Pathologen klassifiziert. Inzwischen werden zwei Varianten von subkutanen Pannikulitis-ähnlichen T-Zell-Lymphomen mit unterschiedlicher Überlebensprognose unterschieden. Eine neue Entität stellt das blastische plasmazytoide dendritische T-Zell-Lymphom dar. Kutane B-Zell-Lymphome werden durch neue molekulare Marker, z. B. MUM1, genauer klassifiziert. Die aktuellen Therapiekonzepte kutaner Lymphome wurden kürzlich in der Deutschen Kurzleitlinie im Journal der Deutschen Dermatologischen Gesellschaft veröffentlicht.

Einleitung

Kutane Lymphome werden mit dem Jahr 2008 weltweit einheitlich klassifiziert. Primär kutane Lymphome werden als spezifische maligne Lymphome des Hautorgans definiert, sodass eigenständige Klassifikationen primärer kutaner Lymphome überflüssig sind. Die in diesem Jahr vorliegende WHO-Klassifikation wird der Standard sein nicht nur für die Dermatologen, sondern ebenso für Pathologen und Onkologen weltweit. Diese einheitliche Klassifikation ist die Voraussetzung, dass Patienten mit primären kutanen T- und B-Zell-Lymphomen nicht unnötigerweise mit systemischer Chemotherapie behandelt werden (**Tab. 1**).

Die wichtigsten Neuerungen in der WHO-Klassifikation 2008

Primär kutane T-Zell-Lymphome

Mycosis fungoides

Die Hälfte aller primären kutanen Lymphome manifestiert sich als Mycosis fungoides, betroffen sind vor allem ältere Patienten, im Mittel zwischen 55 und 60 Jahre. Klinisch entwickelt sich die Mycosis fungoides in der klassischen Form über Jahre, von Maculae über Plaques hin bis zu Tumoren, üblicherweise am Stamm und sonnengeschützten Körperregionen. Die Diagnose der frühen Stadien der Mycosis fungoides und des Sézary-Syndroms ist schwierig und die Abgrenzung gegenüber Ekzemen und Arzneimittelreaktionen extrem schwierig. Nur durch systematische Aufarbeitung der Histologie, Charakterisierung des Immunphänotyps als CD3-positiv, CD4-positiv, CD8-negativ, CD45R0-positiv und CD30-negativ, ermöglicht im Zusammenschluss mit der T-Zell-Rezeptor-Analyse die klinische Diagnosestellung als kutanes T-Zell-Lymphom bzw. Sézary-Syndrom [32, 34].

CD30-lymphoproliferative Erkrankungen

Unter dieser Gruppe wird die lymphomatoide Papulose wie das CD30-positive anaplastisch großzellige Lymphom zusammengefasst. Diese klinischen Formen sind charakterisiert durch das Kommen und Gehen der Einzeleffloreszenzen. Während bei der lymphomatoiden Papulose nur wenige aggregierte CD30-positive Tumorzellen in einem hochgradig entzündlichen Infiltrat von Neutrophilen und Eosinophilen gefunden werden, stellt sich das CD30-positive großzellig anaplastische Lymphom durch zahlreiche großzellig anaplastisch CD30-positive Lymphozyten charakterisiert dar (**Abb. 1**). Durch Einsatz monoklonaler Antikörper gegen Aktivitätsmar-

* Nach einem Vortrag gehalten anlässlich des Symposions „Moderne Aspekte der Dermatoonkologie“ organisiert vom Tumorzentrum und der Klinik für Dermatologie, Venerologie und Allergologie – Immunologisches Zentrum, Städtisches Klinikum Dessau, März 2007.

Dieses Dokument wurde zum persönlichen Gebrauch heruntergeladen. Vervielfältigung nur mit Zustimmung des Verlages.

Tab. 1 Klassifkation WHO 2008.

Kutane T-Zell-Lymphome
Mycosis fungoides
Mycosis fungoides Varianten und Subtypen follikulotrope MF pagetoide Retikulose elastolytisches Lymphom
Sézary-Syndrom
Adulte T-Zell-Leukämie/Lymphom
Primär kutane CD30-positive lymphoproliferative Erkrankung primär kutanes anaplastisches großzelliges Lymphom lymphomatoide Papulose
Subkutanes Pannikulitis-ähnliches Lymphom
Extranodales NK/T-Zell-Lymphom, nasaler Typ
Primär kutane periphere T-Zell-Lymphome, unspezifiziert (NOS) primär kutanes aggressives epidermotropes CD8-positives T-Zell-Lymphom kutanes γ/δ T-Zell-Lymphom primär kutanes CD4-positives klein-/mittelgroßes pleomorphes T-Zell-Lymphom

ker wie MUM1 ist darüber hinaus die Abgrenzung gegenüber systemischen Formen des anaplastischen großzelligen Lymphoms möglich. Eine differenzierte Diagnostik, klinisch, histologisch wie immunhistologisch als auch auf molekularer Ebene, ist notwendig, um eine korrekte Diagnosestellung zu ermöglichen und Übertherapien zu vermeiden [33,35].

Subkutanes Pannikulitis-ähnliches T-Zell-Lymphom

Das subkutane Pannikulitis-ähnliche T-Zell-Lymphom ist eine sehr seltene Manifestation einer Subgruppe kutaner T-Zell-Lymphome. In der vorliegenden WHO-Klassifikation wird als subkutan Pannikulitis-ähnliches T-Zell-Lymphom (SPTL) nur die klinische Manifestation mit alpha/beta T-Zell-Phänotyp und in der Immunhistologie CD4-negativ, CD8-positiv, CD56-negativ und beta-F1-positiv eingeordnet. Diese klinische Variante des SPTL zeigt ein gutes 5 Jahre krankheitsfreies Überleben. Die Therapie der Wahl stellt die systemische Gabe von Kortikoiden dar (**Abb. 2**).

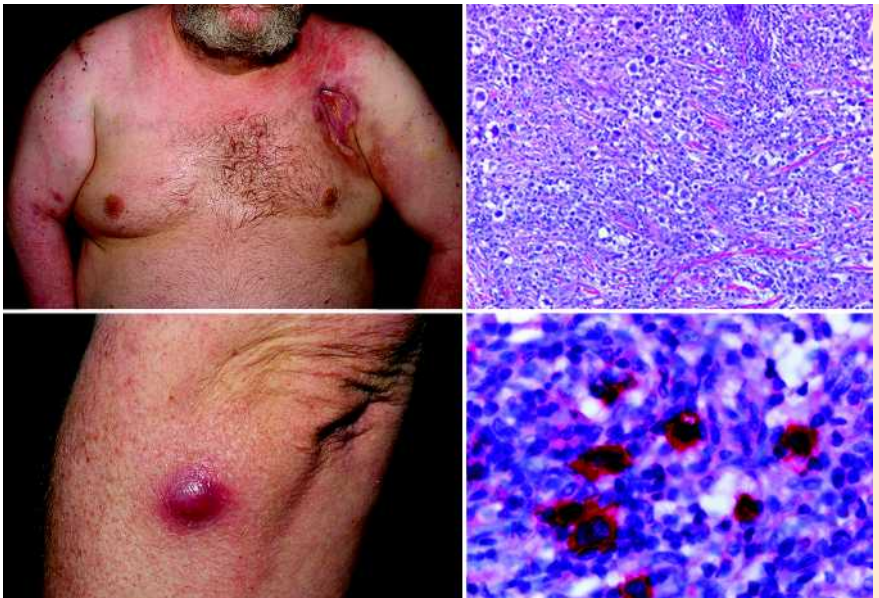

Abb. 1 CD30 großzelliges anaplastisches Lymphom.

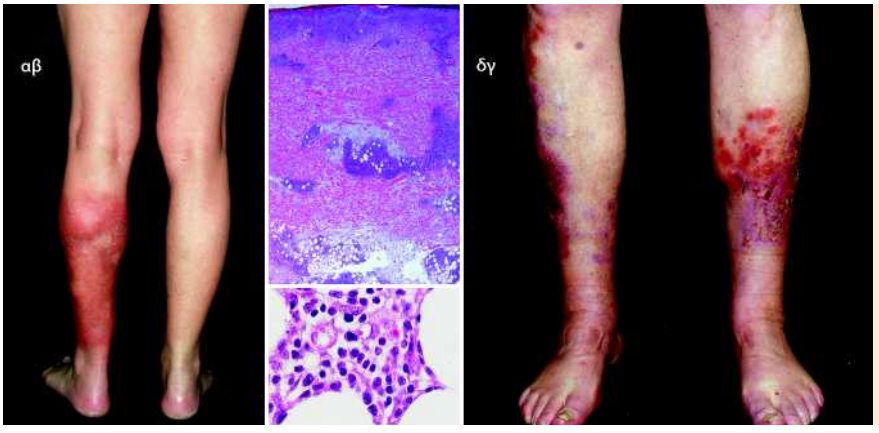

Abb. 2 Subkutanes Pannikulitis-ähnliches T-Zell-Lymphom versus γδ T-Zell-Lymphom

Dieses Dokument wurde zum persönlichen Gebrauch heruntergeladen. Vervielfältigung nur mit Zustimmung des Verlages.

Primär kutanes follikuläres B-Zell-Lymphom	Primär kutanes großzelliges B-Zell-Lymphom, Bein-Typ
Häufig große Zentrozyten besonders bei diffusem Wachstumsmuster Zentroblasten vorhanden Follikuläres, follikuläres und diffuses oder diffuses Wachstumsmuster	Mittelgroße bis große Tumorzellen Diffuses Wachstumsmuster
Bcl-2: –/+ Bcl-6: + CD10: –/+ Mum-1: –; **FOXP1 prognostischer Faktor**	**Bcl-2: ++** Bcl-6: +/– CD10: – **Mum-1: +; Deletion CDKN2A, p16**
Mittleres Lebensalter Solitäre Läsionen an Stamm oder Kopf (90%) Disseminierte Läsionen selten	Ältere Frauen Lokalisation an den Unterschenkeln Selten andere Lokalisationen (10%)

Abb. 3 Differenzierung kutaner B-Zell-Lymphome.

Hiervon abzugrenzen ist der gamma/delta T-Zell-Phänotyp, dessen maligne Zellen gewöhnlich charakterisiert sind als CD8-negativ, CD56-positiv und mit Expression zytotoxischer Proteine, z. B. Perforin und damit in der Regel einhergehende dermale Beteiligung (Ulzeration). Diese Variante wird als kutanes gamma/delta T-Zell-Lymphom klassifiziert und ist mit einer sehr schlechten Prognose behaftet [34].

Blastisches plasmazytoides dendritisches Zell-Lymphom

Die CD56-Expression und das blastenförmige Erscheinungsbild suggerierte, dieses Lymphom als natürliches Killerzell-Lymphom einzuordnen [1]. Studien der letzten Jahre zeigen, dass diese Tumoren von plasmozytoiden dendritischen Zellen abstammen und der Begriff des blastischen NK-Zell-Lymphoms eine Fehldesignation darstellt. Plasmozytoide dendritische Zellen haben eine wichtige Rolle in der angeborenen Immunantwort, der Interferonproduktion nach Stimulation der Toll-like-Rezeptoren auf z. B. virale Infektionen. Die assoziierten Antigene plasmazytoider dendritischer Zellen sind der CD123: Interleukin-3-alpha-Rezeptor; TTL-1: T-Zell-Leukaemia-1-Antigen und BDCA-2 (CD303), das dendritische Zell-Antigen-2. Die klinische Prognose dieser plasmazytoiden dendritischen Zell-Lymphome ist äußerst schlecht. Die Überlebensrate ist für Patienten mit extrakutenen Manifestationen ungünstiger (7,6 Monate) als für solche ohne (44,9 Monate). [11].

Kutane B-Zell-Lymphome

Primär kutane B-Zell-Lymphome sind gekennzeichnet durch die Proliferation maligner B-Zellen in der Haut. Sie stellen ca. 25% der primären kutanen Non-Hodgkin-Lymphome dar. In der neuen WHO-Klassifikation werden folgende Entitäten unter den kutanen B-Zell-Lymphomen zusammenfasst:

1. das primäre kutane Marginalzonen-B-Zell-Lymphom
2. das primär kutane follikuläre B-Zell-Lymphom
3. das primär kutane diffuse großzellige B-Zell-Lymphom, Beintyp
4. das primär kutane diffuse großzellige B-Zell-Lymphom
5. das biologisch sehr aggressive primär kutane intravaskuläre großzellige B-Zell-Lymphom

Diese kutanen B-Zell-Lymphome sind inzwischen auf molekularer Ebene gut definiert und durch Einsatz immunhistologischer Marker wie molekularer Expressionsmuster sicher voneinander zu differenzieren. Beispielhaft sei genannt, dass das primär kutane großzellige B-Zell-Lymphom, Beintyp, durch die Expression von MUM-1 von der diffusen Manifestation des primär kutanen follikulären B-Zell-Lymphoms abzugrenzen ist. Darüber hinaus ist der Verlust oder die Abnahme von p16 beim diffusen großzelligen B-Zell-Lymphom vom Beintyp ein Marker, der mit einer ungünstigen klinischen Prognose assoziiert wird [34]. Die entsprechende nosologische Einordnung ist wiederum Grundlage für die jetzt zugrunde liegenden Therapieempfehlungen [25] (**Abb. 3**).

Die Marginalzonen B-Zell-Lymphome werden als kutane Äquivalente der MALT-Lymphome betrachtet. Klinisch sind sie bevorzugt am Stamm an den oberen Extremitäten lokalisiert. Ein molekulares Rearrangement des IG-H-Gens wird in der Mehrzahl der Fälle nachgewiesen, vor allem bei Beteiligung des Magens, der okkulären Adnexe, der Speicheldrüsen und der Schilddrüse. Die Translokation t(14;18), q32, q21 wird in einer Größenordnung von 5–50% nachgewiesen. Die molekulare Grundlage der kutanen Variante ist jedoch noch nicht geklärt.

Stadieneinteilung

Die Stadieneinteilung der kutanen T-Zell-Lymphome beruht seit 1978 auf der TNM-Klassifikation. Auch hier wurde eine überarbeitete Version der TNM-Klassifikation von Olsen und Ko-Autoren im Jahr 2007 veröffentlicht [20]. Hierbei wurde im Wesentlichen das nodale Stadium überarbeitet und das frühere N2-Stadium mit klinisch unauffälligen Lymphknoten durch klinisch palpable Lymphknoten, die histologisch Infiltrate eines T-Zell-Lymphoms zeigen, ersetzt. Darüber hinaus wurde eine Beteiligung des Blutes mit atypischen Lymphozyten unterteilt in solche mit geringerer und solche mit höherer Tumorlast (**Tab. 2**). In zukünftigen Erhebungen und Studien sollte diese überarbeitete Klassifikation Anwendung finden. Darüber hinaus wird für die nicht MF/Sézary-Syndrome der kutanen Lymphome von der Internationalen Gesellschaft für kutane Lymphome und der EORTC eine eigenständige Klassifikation vorgeschlagen, die jedoch keine prognostische Wertung besitzt, sondern nur die anatomische Ausbreitung widerspiegelt und ebenfalls in zukünftigen Erhebungen und Studien Anwendung finden sollte, damit hierüber eine Validierung dieses Vorschlages erfolgen kann [16].

Pathogenese kutaner T-Zell-Lymphome

Das Verständnis in der Pathogenese kutaner T-Zell-Lymphome ist in den letzten Jahren substanziell gewachsen [6,18,26,31]. Dennoch ist die Ursache und der Zeitpunkt der malignen Transformation stimulierter T-Lymphozyten in ein genuines T-Zell-Lymphom nicht bekannt. Die Interaktion und Migration der T-Zellen in die Haut ist abhängig von einer großen Anzahl unterschiedlicher Moleküle, die auf der Oberfläche der T-Zelle und in der Haut exprimiert werden. Zu ihnen zählen Moleküle, wie die Chemokin-Rezeptoren 4 und 10, die im Zusammenspiel mit CXCR3 das sog. skin-homing vermitteln.

Lokale T-Zell-Wachstumsfaktoren, hauptsächlich Interleukine, führen zu einem kontinuierlichen Aufrechterhalten der T-Zell-Proliferation in der Haut. Audokrine Sekretion von Interleukin-2, Keratinozyten-sezerniertes Interleukin-7 und von Antigen-präsentierenden Zellen sezerniertes Interleukin-15 sind die wichtigsten Wachstumsfaktoren und Überlebenssignale für die kutanen T-Lymphozyten. Eine Reihe von Veränderungen im Signaltransduktionsweg, vermittelt durch sog. STAT-Moleküle (signal transducers and activators of transcription), wurden in den letzten Jahren beschrieben. Hierzu zählen eine konstitutive Aktivierung von STAT-3, ein Verlust von STAT-1 und STAT-4-Proteinex-

Dieses Dokument wurde zum persönlichen Gebrauch heruntergeladen. Vervielfältigung nur mit Zustimmung des Verlages.

Tab. 2 ISCL/EORTC Revision der Klassifikation und Stadieneinteilung der Mycosis fungoides und des Sézary-Syndroms.

Kategorie	Definition
T	**Haut**
T1	Makulae Plaque und Makulae
T2	Makulae, Papeln und Plaques = 10 % der Hautoberfläche a) Makulae b) Plaque ± Makulae
T3	Ein oder mehrere Tumore (≥ 1 cm)
T4	Erythrodermie (≥ 80 % Körperoberfläche
N	**Lymphknoten**
N0	Klinisch keine Lymphknoten palpabel
N1	Klinisch palpable Lymphknoten; histologisch kein Anhalt für CTCL ($NCILN_{0-2}$) a) Klon negativ b) Klon positiv
N2	Klinisch palpable Lymphknoten; histologisch Infiltrate eines T-Zell-Lymphoms ($NCILN_3$) a) Klon negativ b) Klon positiv
N3	Palpable Lymphknoten; histologisch Infiltrate eines T-Zell-Lymphoms (NCILN4); Klon positiv oder negativ
N4	Klinisch abnormale Lymphknoten; keine histologische Bestätigung
B	**Peripheres Blut**
B0	Keine atypischen Lymphknoten im peripheren Blut (< 5 %) a) Klon negativ b) Klon positiv
B1	Atypische Lymphknoten im peripheren Blut (> 5 %) a) Klon negativ b) Klon positiv
B2	Hohe Tumorlast (≥ 1000/ml Sézary-Zellen mit positivem Klon)
M	**Viszerale Organe**
M0	Keine Beteiligung viszeraler Organe
M1	Histologisch gesicherte viszerale Beteiligung mit Organspezifizierung

pression. Aus Veränderungen im Signaltransduktionsweg resultiert eine Verschiebung des Th1-zellmediierten Zytokinprofils in Richtung eines Th2-induzierten Zytokinprofils und damit zu einer verstärkten Sekretion auch von immunsuppressiv wirkenden Zytokinen wie z. B. Interleukin-10. Darüber hinaus erscheinen sog. T-regulatorische Zellen innerhalb des pathophysiologischen Prozesses kutaner T-Zell-Lymphome von Bedeutung zu sein. Die sog. T-regs, charakterisiert als CD4-positiv und CD25-positiv, sind hauptsächlich verantwortlich für die Suppression der Autoimmunität. Während Berger et al. kutane T-Zell-Lymphome als eine maligne Proliferation von T-regulatorischen Zellen begreifen möchten, besagt eine andere Theorie, dass der Verlust funktional aktiver regulatorischer T-Zellen (CD4-positiv, CD25-positiv, FOXp3-positiv) von grundsätzlicher Bedeutung in der Pathogenese des Sézary-Syndroms ist.

In Zusammenschau der jüngsten Befunde führen unbekannte Signale in der Epidermis zu einer konstitutiven Dauerstimulation des T-zellulären Systems mit Verschiebung T-regulatorischer T-Zellen, einer Verschiebung der Th1 in Richtung Th2-Immunantwort sowie einem schleichenden Apoptoseverlust. Parallel zu diesen Veränderungen entwickelt sich eine chromosomale Instabilität, die zusätzlich zur Malignisierung des T-Lymphozyten beiträgt.

Von der finnischen Arbeitsgruppe um Annamari Ranki wurde beispielhaft eine Deletion/Translokation des Neuronavigator-3-Gens auf Chromosom 12q, 21 in 50 % der Patienten mit frühem kutanen T-Zell-Lymphom und 85 % der Patienten mit fortgeschrittenem kutanen T-Zell-Lymphom nachgewiesen. NAV3 fungiert als Tumorsuppressor in der Differenzierung der T-Helfer-Zellen durch Stimulation der Interleukin-2-Zytokinproduktion.

Therapie kutaner Lymphome

In der kürzlich erschienenen Kurzleitlinie „Kutane Lymphome" wird detailliert die Therapie der kutanen malignen Lymphome dargestellt [25] (**Abb. 4**). Zu unterscheiden ist die stadiengerechte Therapie bei kutanen T-Zell-Lymphomen von der kutaner

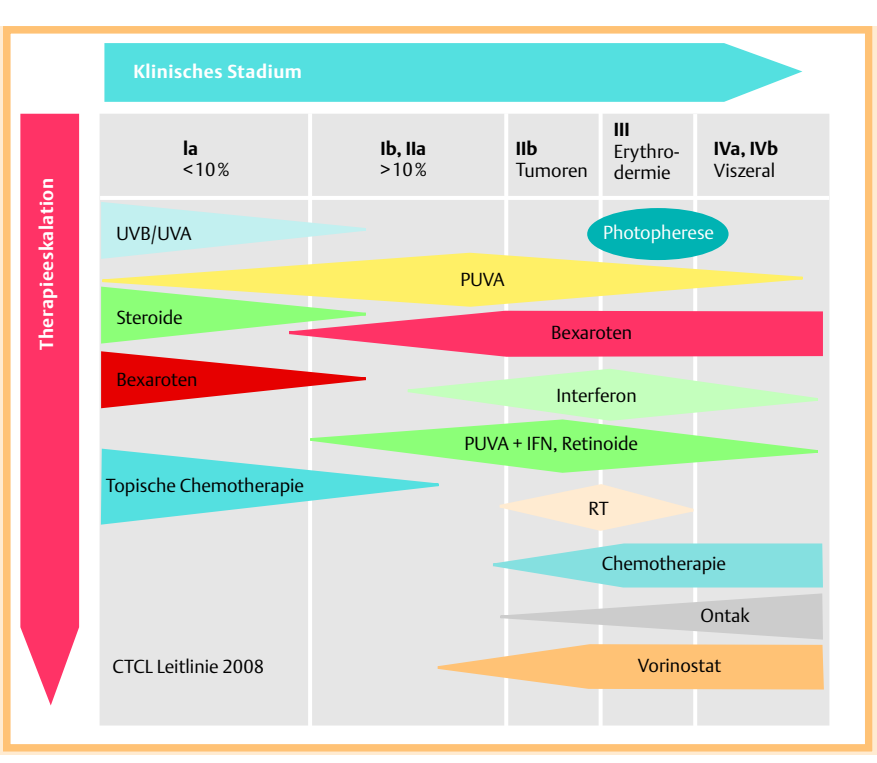

Abb. 4 Stadienadaptierte Therapie kutaner T-Zell-Lymphome [25].

Dieses Dokument wurde zum persönlichen Gebrauch heruntergeladen. Vervielfältigung nur mit Zustimmung des Verlages.

Abb. 5 Interferon alpha 2a-PUVA-Kombinationstherapie.

Abb. 6 Zytoreduktive Therapie mit liposomalem Doxorubicin.

B-Zell-Lymphome. Frühe aggressive Therapieansätze sind gerade bei kutanen T-Zell-Lymphomen zu vermeiden und hautgerichtete Therapien wie die der systemischen PUVA-Therapie sowie die systemisch wirkenden Moleküle, in erster Linie Interferon alpha und Bexaroten, zu kombinieren (**Abb. 5**). Die Strahlentherapie als Radiotherapie mit Röntgenweichstrahltherapie oder mit schnellen Elektronen wird in fortgeschrittenen Stadien eingesetzt [2,3,8,9,12,21,24–27,29,30,33].

Im Einzelnen wird für das Stadium Ia in erster Linie eine hautgerichtete Lichttherapie UVB Schmalband 311 nm empfohlen oder parallel dazu schon zu Beginn mit systemischer PUVA-Therapie zu behandeln. Die Domäne der PUVA-Therapie ist das Stadium Ib bis IIa mit einer Ansprechrate von 60–80%. Die Remissionen sind lang andauernd bis zu mehreren Jahren, ein Drittel der Patienten entwickelt Rezidive. In zwei prospektiv randomisierten Studien mit jeweils 94 bzw. 98 Patienten konnte die Überlegenheit der Kombination von Interferon alpha 2a und PUVA mit Ansprechraten von 80% belegt werden [28]. Das krankheitsfreie Intervall wurde mit dieser Kombination verdoppelt. Die Kombination Bexaroten-PUVA wird zurzeit prospektiv in einer EORTC-Studie geprüft, steht jedoch als Alternative zur Verfügung.

Für das Tumorstadium wird PUVA und Interferon in Kombination mit Röntgenweichstrahltherapie als Therapie der ersten Wahl empfohlen. Daneben steht vor allem das RXR-Retinoid Bexaroten als systemisches Antitumormolekül zur Verfügung.

Bexaroten beeinflusst die Differenzierung und das Apoptoseverhalten kutaner T-Zellen und kann über alle Stadien des kutanen T-Zell-Lymphoms als Monotherapeutikum eingesetzt werden mit Ansprechraten bis zu 50%. Da dieses Molekül durch Heterodimerbildungen den Lipid- und Schilddrüsenstoffwechsel beeinflusst, ist eine initiale Begleitmedikation mit einem Fibrat und L-Thyroxin-Substitution zwingend erforderlich [5,8].

In ausgeprägten Tumorstadien wird ein sog. Debulking mit Chemotherapeutika angewandt. Hierzu wird zwei- bis dreimal liposomal verkapseltes Doxorubicin in einer Dosierung von 20 mg/m^2 Körperoberfläche 14-tägig infundiert, um nachfolgend mit PUVA oder Bexaroten als Erhaltungstherapie fortzufahren [4,37] (**Abb. 6**).

Für die erythrodermische Mycosis fungoides wird die PUVA-Therapie bzw. die extrakorporale Photopherese in Kombination mit Interferon alpha empfohlen [17]. In fortgeschrittenen Organstadien sind diverse Kombinationen, bestehend aus PUVA, Interferon alpha, liposomal verkapseltem Doxorubicin, Röntgentherapie für Tumoren möglich sowie Überführung der Patienten in laufende nationale wie internationale Studienprojekte.

Für das Sézary-Syndrom wird die extrakorporale Photopherese in Kombination mit Interferon alpha als auch PUVA-Therapie empfohlen. Als Alternativen stehen Bexaroten wie auch Monochemotherapeutika zur Verfügung, in ausgesuchten Fällen das Fusionstoxin Denileukin diftitox oder der Anti-CD52-Antikörper Alemtuzumab [7,12].

In den USA stehen für die Therapie kutaner T-Zell-Lymphome zwei weitere Substanzen zur Verfügung, die in Europa noch nicht zugelassen sind. Hierzu zählen das Fusionstoxin Denileukin diftitox, das über den CD25-Rezeptor mit Freisetzung von Diftitox zur Zerstörung des T-Lymphozyten führt. Da mit diesem Wirkprinzip gleichzeitig T-regulatorische T-Zellen ausgeschaltet werden, wurden teilweise heftige Immunreaktionen unter der Gabe von 8 bzw. 14 mg Denileukin diftitox beobachtet. In einem in diesem Jahr abgeschlossenen internationalen Studienprojekt wurden über Ansprechraten bis zu 50% berichtet, allerdings bei einer sehr hohen spontanen Remissionsrate im Kontrollarm [18].

Als weitere Substanz wurde Ende 2006 Vorinostat, ein Histondeacetylaseinhibitor, als erster Vertreter seiner Substanzklasse für die Therapie des kutanen T-Zell-Lymphoms zugelassen [14,19]. Die Histondeacetylasen sorgen für eine Acetylierung des Genoms, damit ist eine Stabilisierung der Transkription und Aktivierung von abgeschalteten Suppressorgenen und anderen wieder möglich. Hieraus erklärt sich ein breites Wirkspektrum durch Induktion der Apoptose, Beeinflussung der Angiogenese und vieler anderer Wirkmechanismen. Vorinostat wird in 400 mg Kapseln in einer einmaligen oralen Dosierung appliziert. Nach bisherigen Erkenntnissen im Einsatz mit dieser Substanz (Zolinza®) scheinen vor allem erythrodermische Patienten zu profitieren.

Von Seiten der Nebenwirkungen sind Abgeschlagenheit und Müdigkeit als subjektiv im Vordergrund stehend, als objektive Kriterien Thrombozytopenien als auch in einzelnen Fällen thrombembolische Komplikationen zu nennen. In jedem Fall erfordert der Einsatz von Vorinostat ein exaktes medizinisches Monitoring. Neben Vorinostat sind weitere Histondeacetylaseinhibitoren in klinischen Prüfungen, wie Panobinostat und Romidepsin.

Dieses Dokument wurde zum persönlichen Gebrauch heruntergeladen. Vervielfältigung nur mit Zustimmung des Verlages.

Tab. 3 Therapieempfehlung bei niedrig malignen primär kutanen B-Zell-Lymphomen (Keimzentrumslymphom, Marginalzonenlymphom).

Ausdehnung	Therapie der ersten Wahl	Therapie der zweiten Wahl
Solitäre Läsion	Totalexzision Antibiotikatherapie (falls borrelien-assoziiert) Radiotherapie	Intraläsional Rituximab Intraläsional Interferon alpha Intraläsional Steroid
Multiple Läsionen	Antibiotika (falls borrelien-assoziiert)	Intraläsional Interferon alpha Intraläsional Rituximab Intravenös Rituximab

Tab. 4 Therapie des großzelligen diffusen kutanen B-Zell-Lymphoms.

Ausdehnung	Therapie der ersten Wahl	Therapie der zweiten Wahl
Solitäre Läsion	Radiotherapie Exzision	
Multiple Läsionen	Polychemotherapie- + Rituximab Polychemotherapie z. B. CHOP	Monochemotherapie z. B. liposomal verkapseltes Doxorubicin

Weitere in klinischer Prüfung stehende Substanzen zur sogenannten zielgerichteten Therapie bei kutanen T-Zell-Lymphomen sind der Proteasominhibitor Bortezomib [38] und der PNP-Inhibitor (Purin-Nukleosid-Phosphorylase-Inhibitor) Forodesine [10]. Für beide Substanzen wurden in Phase-II-Studien Ansprechraten von 50 – 67 % berichtet.

Die Therapieempfehlung für die kutanen B-Zell-Lymphome sind in den ▶ **Tab. 3** u. **4** zusammengefasst. Da die kutanen B-Zell-Lymphome eine überwiegend exzellente Prognose haben, sind lokale Therapiemaßnahmen ausreichend [25]. Diese umfassen die lokale Exzision bis zu intraläsionalen Injektionen von Interferon oder dem CD20-Antikörper Rituximab. Demgegenüber erfordert das diffuse großzellige B-Zell-Lymphom, Beintyp, den Einsatz einer Polychemotherapie wie CHOP in Kombination mit Rituximab.

Abstract

Cutaneous Lymphomas 2008

▼

The year 2008 is characterized by an unified worldwide classification for dermatologists, oncologists and pathologists. Meanwhile, two variants of cutaneous panniculitis-like T-cell lymphomas are distinguishable with different prognosis of survival. Blastic plasmacytoid dendritic T-cell lymphoma can be regarded as a new entity. Cutaneous B-cell lymphoma are characterized by new molecular markers as MUM1. The current therapy concept of cutaneous lymphoma, the new treatment guidelines, are published in the Journal of the German Dermatological Society.

Literatur

1 *Assaf C, Gellrich S, Whittaker S.* CD56-positive haematological neoplasm of the skin: a multicentre study of the Cutaneous Lymphoma Project Group of the European Organisation for Research and Treatment of Cancer. J Clin Pathol 2007; 60: 981 – 989

2 *Bunn PA Jr, Hoffmann SJ, Norris D, Golitz LE, Aeling JL.* Systemic therapy of cutaneous T-cell lymphomas (mycosis fungoides and the Sézary syndrome). Ann Intern Med 1994; 121: 592 – 602

3 *Dummer R.* Emerging drugs in cutaneous T-cell lymphomas. Expert Opin 2005; 10: 381 – 392

4 *Dummer R, Assaf C, Bagot M, Gniadecki R, Hauschild A, Knobler R, Ranki A, Stadler R, Whittaker S.* Maintenance therapy in cutaneous T-cell lymphoma: Who, when, what? Eur J Cancer 2007; 43: 2321 – 2329

5 *Duvic M, Foss FM.* Mycosis fungoides: pathophysiology and emerging therapies. Semin Oncol 2007; 34 (Suppl 5): S21 – S28

6 *Duvic M, Hymes K, Heald P, Breneman D, Martin AG, Myskowski P, Crowley C, Yocum RC.* Bexarotene is effective and safe for treatment of refractory advanced-stage cutaneous T-cell lymphoma: Multinational Phase II-III trial results. J Clin Oncol 2001; 19: 2456 – 2471

7 *Faderl S, Coutre S, Byrd JC, Dearden C, Denes A, Dyer MJ, Gregory SA, Gribben JG, Hillmen P, Keating M, Rosen S, Venugopal P, Rai K.* The evolving role of alemtuzumab in management of patients with CLL. Leukemia 2005; 19: 2147 – 2152

8 *Farol LT, Hymes KB.* Bexarotene: a clinical review. Expert Rev Anticancer Ther 2004; 4: 180 – 188

9 *Foss F.* Overview of cutaneous T-cell lymphoma: prognostic factors and novel therapeutic approaches. Leuk Lymph 2003; 44 (Suppl 3): S55 – S61

10 *Gandhi V, Balakrishnan K.* Pharmacology and mechanism of action for forodesine, a T-cell targeted agent. Semin Oncol 2007; 34 (Suppl 5): S8 – S12

11 *Jacob MC, Chaperot C, Smossuz P et al.* CD4-positiv, CD56-positive lineage negative malignancies: a new entity developed from malignant early plasmocytoid dendritic cells. Haematologica 2003; 88: 941 – 955

12 *Jacobs SA, Foon KA.* Monoclonal antibody therapy of leukemias and lymphomas. Expert Opin Biol Ther 2005; 5: 1225 – 1243

13 *Jaffe ES, Harris NL, Stein H, Vardiman JW.* (eds). Pathology and Genetics of Tumours of Haematopoietic and Lymphoid Tissue. Lyon: IARC Press, 2001

14 *Johnstone RW.* Histone-deacetylase inhibitors: novel drugs for the treatment of cancer. Nat Rev Drug Discov 2002; 1: 287 – 299

15 *Kim EJ, Hess S, Richardson SK, Newton S, Showe LC, Benoit BM, Ubriani R, Vittorio C, Junkins-Hopkins JM, Wysocka M, Rook AH.* Immunopathogenesis and therapy of cutaneous T-cell lymphoma. J Clin Invest 2005; 115: 798 – 812

16 *Kim YH, Willemze R, Pimpinelli N et al.* TNM classification system for primary cutaneous lymphomas other than mycosis fungoides and Sezary syndrome: a proposal of the International Society for Cutaneous Lymphomas (ISCL) and the cutaneous lymphoma task force of the European Organisaion of Research and Treatment of Cancer (EORTC). Blood 2007; 110: 479 – 484

17 *Knobler R, Girardi M.* Extracorporeal photochemoimmunotherapy in cutaneous T-cell lymphomas. Ann NY Acad Sci 2001; 94: 123 – 138

18 *Olsen E, Duvic M, Frankel A, Kim Y, Martin A, Vonderheid E, Jegasothy B, Wood G, Gordon M, Heald P, Oseroff A, Pinter-Brown L, Bowen G, Kuzel T, Fivenson D, Foss F, Glode M, Molina A, Knobler E, Stewart S, Cooper K, Stevens S, Craig F, Reuben J, Bacha P, Nichols J.* Pivotal phase III trial of two dose levels of denileukin diftitox for the treatment of cutaneous T-cell lymphoma. J Clin Oncol 2001; 19: 376 – 388

19 *Olsen EA, Kim YH, Kuzel TM, Pacheco TR, Foss FM, Parker S, Frankel SR, Chen C, Ricker JL, Arduino JM, Duvic M.* Phase Iib multicenter trial of vorinostat in patients with persistent, progressive, or treatment refractory cutaneous T-cell lymphoma. J Clin Oncol 2007; 26: 332 – 334

20 *Olsen E, Vonderheid E, Pimpinelli N, Willemze R, Kim Y, Knobler R, Zackheim H, Duvic M, Estrach T, Lamberg S, Wood G, Dummer R, Ranki A, Burg G, Heald P, Pittelkow M, Berengo MG, Sterry W, Laroche L, Trautinger F, Whittaker S ISCL/EORTC.* Revisions to the staging and classification of mycosis fungoides and Sezary syndrome: a proposal of the International Society for Cutaneous Lymphomas (ISCL) and the cutaneous lymphoma task force of the European Organisaion of Research and Treatment of Cancer (EORTC). Blood 2007; 110: 1713 – 1722

21 *Piekarz RL, Robey R, Sandor V, Bakke S, Wilson WH, Dahmoush L, Kingma DM, Turner ML, Altemus R, Bates SE.* Inhibitor of histone deacetylation, depsipeptide (FR901288), in the treatment of peripheral and cutaneous T-cell lymphoma: a case report. Blood 2001; 98: 2865 – 2868

Dieses Dokument wurde zum persönlichen Gebrauch heruntergeladen. Vervielfältigung nur mit Zustimmung des Verlages.

22 *Querfeld C, Rosen ST, Kuzel TM, Kirbs KA, Roenigk HH, Prinz BM, Guitart J.* Long-term follow-up of patients with early-stage cutaneous T-cell lymphoma who achieved complete remission with psoralen plus UV-A monotherapy. Arch Dermatol 2005; 141: 305 – 311
23 *Rupoli S, Goteri G, Pulini S, Filosa A, Tassetti A, Offidani M, Filosa G, Mozzicafreddo G, Giacchetti A, Brandozzi G, Cataldi I, Barulli S, Ranaldi R, Scortechini AR, Capretti R, Fabris G, Leoni P.* Long-term experience with low-dose interferon-α and PUVA in the management of early mycosis fungoides. Eur J Haematol 2005; 75: 136 – 145
24 *Stadler R.* Interferons in Dermatology – Present-day standard. Dermatol Clin 1998; 16: 377 – 398
25 *Stadler R, Assaf C, Klemke C-D, Nashan D, Weichenthal M, Dummer R, Sterry W.* Kurzleitlinie – Kutane Lymphome. JDDG 2008; 6 (Suppl. 1): S29 – S35
26 *Stadler R, Kremer A.* Kutane maligne Lymphome – Klinik, Diagnostik und Therapiestrategien. Bremen, London, Boston: UNI-MED Verlag AG, 2006
27 *Stadler R, Kremer A.* Therapeutic advances in cutaneous T-cell lymphoma (CTCL): from retinoids to rexinoids. Semin Oncol 2006; 33 (1 Suppl 3): S7 – S10
28 *Stadler R, Otte HG, Luger T, Henz BM, Kühl P, Zwingers T, Sterry W.* Prospective randomized multicenter clinical trial on the use of interferon α-2a plus acitretin versus intferon α-2a plus PUVA in patients with cutaneous T-cell lymphoma, stages I and II. Blood 1998; 92: 3578 – 3581
29 *Trautinger F, Knobler R, Willemze R, Peris K, Stadler R, Laroche L, D'Incan M, Ranki A, Pimpinelli N, Ortiz-Romero P, Dummer R, Estrach T, Whittaker S.* EORTC consensus recommendations for the treatment of mycosis fungoides/Sezary syndrome. Eur J Cancer 2006; 42: 1014 – 1030
30 *Urosevic M, Dummer R, Contrad C, Beyeler M, Laine E, Burg G, Gilliet M.* Disease-Independent Skin Recruitment and Activation of plasmacytoid predendritic cells following imiquimod. J Nat Cancer Inst 2005; 15: 1143 – 1153
31 *van Dognen JJ, Langerak AW, Bruggemann M, Evans PA, Hummel M, Lavender FL, Delabesse E, Davi F, Schuuring E, Garcia-Sanz R, van Kriken JH, Droese J, Gonzalez D, Bastard C, White HE, Spaargaren M, Gonzalez M, Parreira A, Smith JL, Morgan GJ, Kneba M, Macintyre EA.* Design and standardization of PCR primers and protocols for detection of clonal immunoglobulin and T-cell receptor gene recombinations in suspect lymphoproliferations: report of the BIOMED-2 Concerted Action BMH4-CT98 – 3936. Leukemia 2003; 17: 2257 – 2317
32 *Vonderheid EC, Berengo MG, Burg G, Duvic M, Heald P, Laroche L, Olsen E, Pttelkow M, Russel-Jones R, Takigawa M, Willemze R.* Update on erythrodermic cutaneous T-cell lymphoma: report of the International Society for Cutaneous Lymphomas. J Am Acad Dermatol 2002; 46: 95 – 106
33 *Whittaker SJ, Foss FM.* Efficacy and tolerability of currently available therapies for mycosis fungoides and Sezary syndrome variants of cutaneous T-cell lymphoma. Cancer Treat Rev 2007; 33: 146 – 160
34 *Willemze R, Jaffe ES, Burg G, Cerrni L, Berti E, Swerdlow SH, Ralfkiaer E, Chimenti S, Diaz-Perez JL, Duncan LM, Grange F, Harris NL, Kempf W, Kerl H, Kurrer M, Knobler R, Pimpinelli N, Sander C, Santucci M, Sterry W, Vermeer MH, Wechsler J, Whittaker S, Meijer CJLM.* WHO-EORTC classification for cutaneous lymphomas. Blood 2005; 105: 3768 – 3785
35 *Willemze R, Jansen P, Cerroni L, Berti E, Santucci M, Assaf C, Canninga-van Dijk MR, Carlotti A, Geerts ML, Hahtola S, Hummel M, Jeskanen L, Kempf W, Massone C, Ortiz-Romero PL, Paulli M, Petrella T, Ranki A, Peralto JL, Robson A, Senff NJ, Vermeer MH, Wechsler J, Whittaker S, Meijer CJ EORTC Cutaneous Lymphoma Group.* Subcutaneous panniculitis-like T-cell lymphoma: definition, classification and prognostic factors. An EORTC Cutaneous Lymphoma Group Study of 83 Cases. Blood 2008; 111: 838 – 845
36 *Willemze R, Kerl H, Sterry W, Berti E, Cerroni L, Chimenti S, Diaz-Peréz JL, Geerts ML, Goos M, Knobler R, Ralkiaer E, Santucci M, Smith N, Wechsler J, van Vloten WA, Meijer CCJLM.* EORTC classification for primary cutaneous lymphomas: a proposal from the Cutaneous Lymphoma Study Group of th European Organization for Research and Treatment of Cancer. Blood 1997; 90: 354 – 371
37 *Wollina U, Dummer R, Brockmeyer NH, Konrad H, Busch JO, Kaatz M, Knopf B, Koch HJ, Hauschild A.* Multicenter study of pegylated liposomal docorubicin in patients with cutaneous T-cell lymphoma. Cancer 2003; 98: 993 – 1001
38 *Zinzani PL, Musuraca G, Tani M, Stefoni V, Marchi E, Fina M, Pellegrini C, Alinari L, Derenzini E, de Vivo A, Sabattini E, Pileri S, Baccarani M.* Phase II trial of proteasome inhibitor bortezomib in patients with relapsed or refractory cutaneous T-cell lymphoma. J Clin Oncol 2007; 25: 4293 – 4297

Dieses Dokument wurde zum persönlichen Gebrauch heruntergeladen. Vervielfältigung nur mit Zustimmung des Verlages.