

Die „korrekte“ Crossektomie der V. saphena magna und parva

D. Mühlberger^{1,2}; A. Mumme^{1,2}; S. Reich-Schupke²; T. Hummel^{1,2}

¹Klinik für Gefäßchirurgie, Katholisches Klinikum Bochum, Klinikum der Ruhr Universität Bochum, Bochum; ²Interdisziplinäres Venenzentrum der Ruhr Universität Bochum, Dermatologie – Gefäßchirurgie, Bochum

Schlüsselwörter

Vena saphena magna, Vena saphena parva, Crossektomie, flush ligation

Zusammenfassung

Durch die deutsche Leistenrezidivstudie zeigte sich, dass vor allem technische Fehler bei der Erstoperation mit einem zu lang belassenen Stumpf der V. saphena magna Ursache für nachfolgende Krossenrezidive sind. Daher sollten für eine korrekte Crossektomie gewisse Mindestanforderungen gelten. Dazu zählt vor allem eine bündige Ligatur an der Einmündung der tiefen Vene (sogenannte „flush ligation“). Diese ist an der saphenofemorale Mündung unbedingt zu fordern und an der saphenopoplitealen Mündung, aufgrund der schwierigeren anatomischen Verhältnisse, anzustreben. Weiteres Merkmal einer „korrekten“ Crossektomie ist eine adäquate Versorgung des Stumpfes mittels Invertierungsplastik und Elektrokoagulation des Endothels. Zudem sollte vor allem im Bereich der saphenofemorale Mündung eine kurzstreckige (0,5–1,0 cm lange) Inspektion der V. femoralis communis sowie ein Verschluss der Fossa ovalis erfolgen.

Korrespondenzadresse

Dr. Dominic Mühlberger
Interdisziplinäres Venenzentrum der Ruhr Universität Bochum, Dermatologie – Gefäßchirurgie
Leitende Ärzte (Prof. Dr. Markus Stücker, Prof. Dr. Achim Mumme)
Hiltroper Landwehr 11–13
44805 Bochum
Tel. 0234–509–0
E-Mail: dominic.muehlberger@gmail.com

Keywords

Great saphenous vein, small saphenous vein, crossektomy, flush ligation

Summary

Recurrent varicose veins at the groin are mostly result due to a technical failure during the primary surgery with leaving a residual stump of the great saphenous vein. Therefore there should exist minimum requirements for a “correct” crossektomy of the great or small saphenous vein. A so called “flush ligation” with ligation of the great or small saphenous veins directly at their orifice to the deep vein is absolutely necessary. Furthermore an oversewing of the stump should prevent any contact of the endothelium with the surrounding tissue in order to prevent a so called neovascularization. Therefore an electrocoagulation of the endothelium should also be performed. Furthermore the fossa ovalis should be sutured to prevent reflux from the deep to the superficial venous system.

“Correct” crossektomy of the great or small saphenous vein

Phlebologie 2018; 47: 222–225

<https://doi.org/10.12687/phleb2428-4-2018>

Eingereicht: 09. Mai 2018

Angenommen: 10. Mai 2018

English version available at:
www.thieme.de/phlebo

che für nachfolgende Krossenrezidive sind (1). Daher sollten für eine korrekte Kross-ektomie gewisse Mindestanforderungen gelten. Da es sich in der Regel um einen elektiven Eingriff handelt, sollte auf eine korrekte Aufklärung geachtet werden. Insbesondere bei der Operation der V. saphena parva ist das mögliche Risiko von Nervenschäden zu thematisieren. Die Operation kann in Allgemein- oder Regionalanästhesie durchgeführt werden. Eine präoperative Antibiotikaphylaxe ist in der Regel nicht erforderlich. Auch auf eine medikamentöse Thromboseprophylaxe kann bei Fehlen von sonstigen dispositionellen Risikofaktoren verzichtet werden (4).

Das duplexkontrollierte Anzeichen vor der Operation durch den Operateur sollte eigentlich obligat sein. Jedoch bestätigte sich dies, beispielsweise in einer angloamerikanischen Studie zur Vena saphena parva nicht. Hier wurde die endovenöse Behandlung mittels Laser mit einer klassischen Crossektomie der V. saphena parva verglichen (2). Das präoperative Anzeichen erfolgte durch „vascular laboratory employees“. Interessanterweise zeigte sich in dieser Studie ein besserer Erfolg in der endovenösen Gruppe, was auch bei Infektionsraten von 10% in der Operationsgruppe und der fehlenden Duplexsonographie durch den Operateur nicht verwundert (2). Dennoch werden diese Studien dann in Metaanalysen miteingeschlossen (3).

Postoperativ sollten die Patienten mobilisiert und eine Kompressionstherapie angewendet werden. In unserer Klinik erfolgt dies durch einen medizinischen Kompressionsverband, wobei im Rahmen der Kontrolle am ersten postoperativen Tag auf einen medizinischen Kompressionsstrumpf gewechselt wird. Wir empfehlen im Anschluss eine Kompressionstherapie für die Dauer von 2 Wochen, wobei hier auch unterschiedliche Empfehlungen existieren (5).

Einleitung

Durch die Einführung von neuen endovenösen Verfahren ist auch die klassische Varizenoperation wieder in den Fokus der

Wissenschaft gerückt. Nicht zuletzt durch die deutsche Leistenrezidivstudie zeigte sich, dass vor allem technische Fehler bei der Erstoperation mit einem zu lang belassenen Stumpf der V. saphena magna Ur-

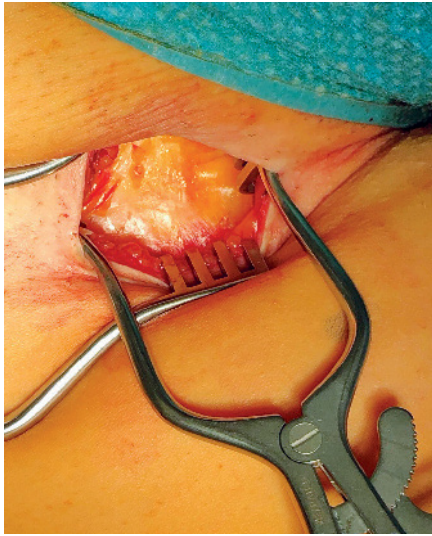

Abb. 1 Scarpa Faszie, ab hier erfolgt die Präparation in Längsachse des Beines

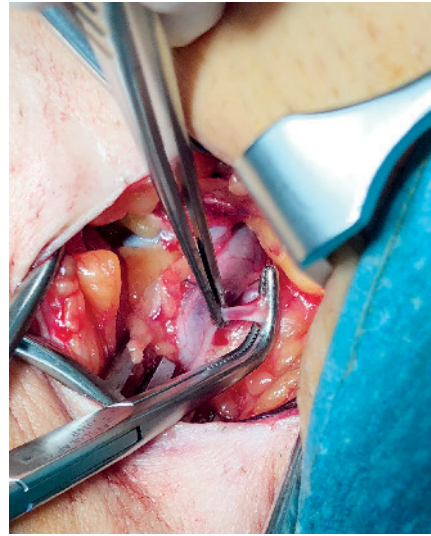

Abb. 3 Ligatur aller Seitenäste

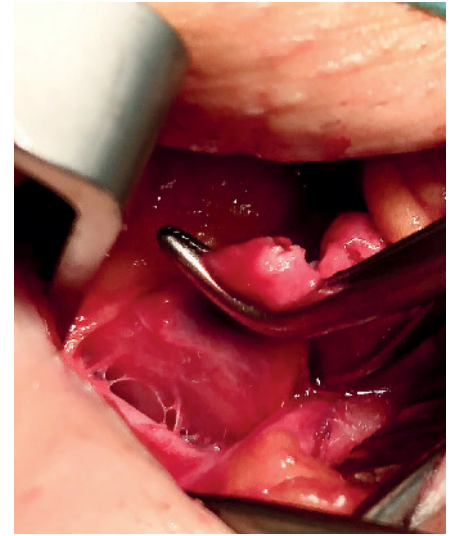


Abb. 5 „Flush ligation“, d.h.: unmittelbares Absetzen der V. saphena magna an der Einmündung der tiefen Vene

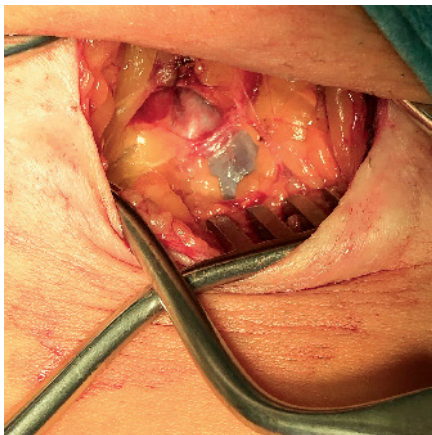


Abb. 2 V. saphena magna mit einer überkreuzenden Arterie

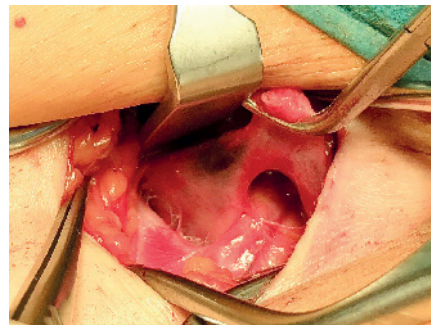


Abb. 4 Saphenofemorale Mündung mit kurzstreckig freigelegter V. femoralis communis, lateral ist die A. femoralis communis tastbar

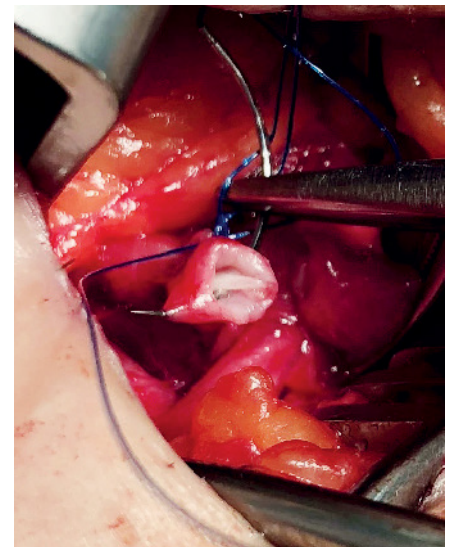


Abb. 6 Übernähen der Gefäßstumpfes zur Vermeidung von Rezidiven v.a. Neovaskularisation

Operationsschritte

V. saphena magna

In Rückenlage und ggf. mit leicht nach außen rotiertem Hüftgelenk wird nun der Leistenpuls getastet. Der Schnitt erfolgt anschließend medial des tastbaren Puls genau in der Leistenfalte ca. 3–4 cm lang. Dies führt anschließend zu guten kosmetischen Ergebnissen. Bei adipösen Patienten kann es ggf. von Vorteil sein, den Hautschnitt etwas oberhalb der Leistenfalte zu setzen. Im Anschluss erfolgt eine scharfe Präparation durch das subkutane Fettgewebe bis auf die Scarpa'sche Faszie. Diese zeigt sich als dünne bindegewebige Schicht (▶ Abb. 1). Ein-

zelne Blutungen werden mit dem Kauter koaguliert. Da unter der Scarpa'schen Faszie mit dem Auffinden von Lymphknoten und Lymphbahnen zu rechnen ist, sollte die weitere Präparation nun in Längsachse des Beines erfolgen. Dazu wird nun die Scarpa'sche Faszie längs inzidiert. In der Regel stößt man nun schnell auf die, in der Tiefe liegende, V. saphena magna, wobei man sich mit einem zweiten Wundspreizer nun gute Sicht verschaffen kann (▶ Abb. 2). Obwohl man nun die V. saphena magna identifiziert hat, gilt die alte gefäßchirurgische Regel nichts zu durchtrennen bevor man sich nicht sicher ist. Daher wird nun die V. saphena magna weiter nach proximal verfolgt. Zur besseren Präparation ist es sinnvoll, die V. saphena magna vom umge-

benden Bindegewebe zu befreien und anschließend in dieser Schicht weiter zu präparieren. Dadurch stellen sich nämlich die einmündenden Äste des Venensterns leichter dar und man läuft weniger Gefahr, einen dieser Äste zu verletzen (▶ Abb. 3). Spätestens wenn alle einmündenden Seitenäste abgesetzt und ligiert sind, zeigt sich die eigentliche saphenofemorale Mündung (▶ Abb. 4). Dabei sollte die V. femoralis communis kurz ober- und unterhalb der Einmündung der Vena saphena magna

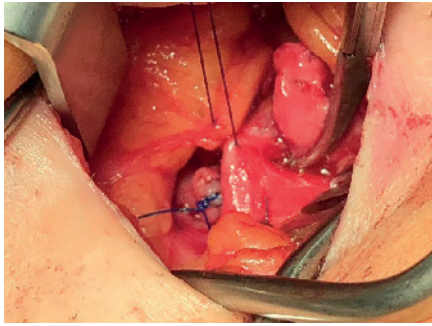


Abb. 7 Verschluss des Hiatus saphenus

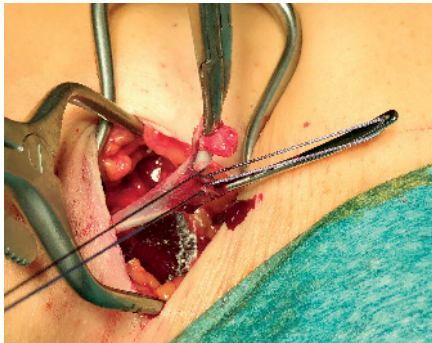


Abb. 8 Befestigen der Vene am PIN Stripper mittels Naht

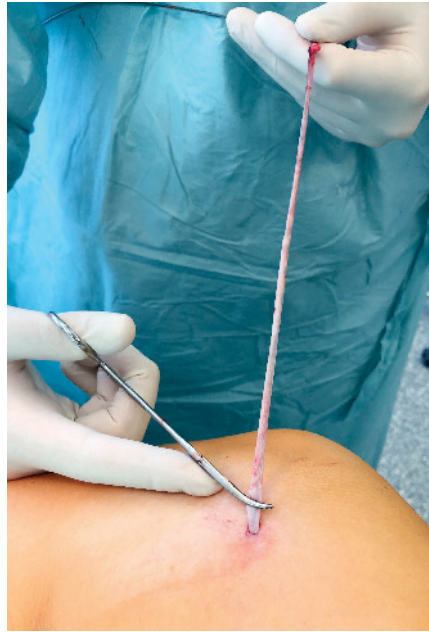

Abb. 9 Invaginierendes Stripping am distalen Insuffizienzpunkt. Diese Ausleitung der Sonde und der anschließenden Vene erfolgt über eine kurze Stichinzision.

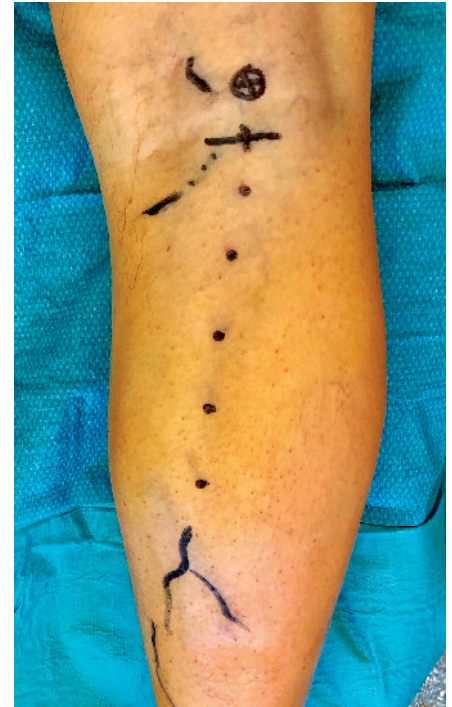

Abb. 10 Präoperative duplexsonographisch kontrollierte Markierung der Schnitfführung und der Einmündung der V. saphena parva in die V. poplitea (Kreuz)

freigelegt werden, um eventuelle, direkt in die tiefe Vene einmündende, Seitenäste nicht zu übersehen. Dies kann in der Regel auch stumpf mit einem Präpariertupfer geschehen. Vor allem die, häufig medial direkt in die V. femoralis communis, einmündende V. pudenda externa sollte ligiert werden, um ein späteres saphenofemorales Rezidiv zu verhindern. Sind nun keine weiteren, direkt in die V. femoralis communis, einmündende Seitenäste vorhanden wird die V. saphena magna abgesetzt. Dies erfolgt an der unmittelbaren Einmündung zur tiefen Vene, sogenannte „flush ligation“ (► Abb. 5). Wir verwenden dazu eine Overholt Klemme mit anschließender Durchstechungsligatur. Im Anschluss wird der übrig gebliebene Stumpf noch übernäht und das freiliegende Endothel nach innen invertiert. Durch diese Invertierungsplastik nach Frings zeigte sich in Studien eine verringerte Rezidivrate (6) (► Abb. 6). Auch eine Elektrokoagulation des freiliegenden Endothels, zur Verhinderung einer möglichen Neovaskularisation, wird von vielen Kollegen durchgeführt.

Obwohl immer wieder propagiert wird, nicht-resorbiertes Nahtmaterial zu verwenden, zeigte sich in der Studie von Frings kein Unterschied diesbezüglich (6).

Nach Absetzen der V. saphena magna und Versorgung des Stumpfes erfolgt im Anschluss ein Verschluss der Fossa ovalis bzw. des Hiatus saphenus (► Abb. 7). Durch den Verschluss dieser Faszienlücke der Faszial lata soll ebenfalls eine Reduktion möglicher Rezidivraten erreicht werden. Erste Ergebnisse der LaVaCro Studie scheinen dieses Vorgehen zu bestätigen (7).

Nun erfolgt ein Stripping der V. saphena magna. Dazu wird in unserer Klinik ein PIN Stripper verwendet. Dieser wird in die V. saphena magna eingeführt und über eine kleine Stichinzision am distalen Insuffizienzpunkt ausgeleitet. Die Vene wird nun proximal mit einem kräftigen Faden an einer kleinen Öse des PIN Stripper fixiert und anschließend invaginierend gestrippt (► Abb. 8). Sollte die Vene dennoch abreißen, kann ein sogenannter Retriever eingeführt werden, welcher ähnlich wie ein Stripperkopf einer Nabatoff Sonde wirkt.

Im Allgemeinen wurden verschiedene Strippingmethoden beschrieben, wobei das invaginierende Stripping gewebsschonender ist (8) (► Abb. 9). Nach dem Strippingmanöver sollte eine manuelle Kompression des Magnakanals erfolgen um möglichen Hämatomen vorzubeugen.

Nach Kontrolle auf Blutrockenheit und Spülung der Wunde erfolgt nun der schichtweise Wundverschluss. Dazu wird zunächst der längsverlaufende Schnitt der Scarpa'schen Faszie mittels Z Naht versorgt. Im Anschluss erfolgen 2–3 subkutane Nähte in invertierender Technik, sodass der Knoten nach unten gelagert wird. Den Abschluss bildet eine intrakutane Naht, wobei der Faden im Rahmen der Nachkontrolle nach 1 Woche entfernt wird.

V. saphena parva

Vor allem bei der Therapie der V. saphena parva ist eine genaue duplexsonographische Markierung der Schlüssel zum Erfolg. Dabei sollten sowohl der Hautschnitt als auch die Einmündung in die tiefe Vene

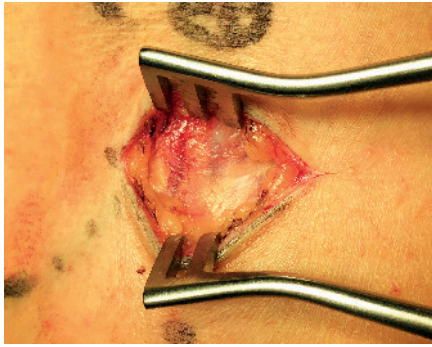


Abb. 11 Blick auf die Faszia cruris

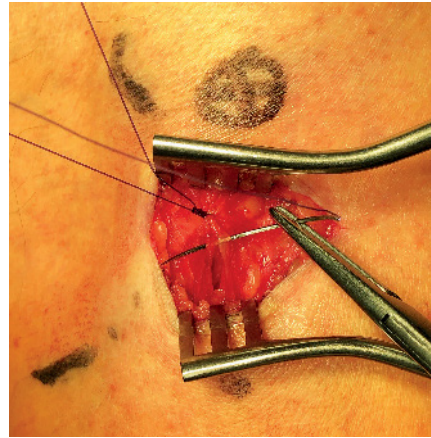


Abb. 12 Verschluss der Faszia cruris

markiert werden (► Abb. 10). Die Lagerung des Patienten erfolgt dabei entweder in Rücken- oder Seitenlage. Nach queren Schnitt, wenn möglich in der Kniekehle, wird ebenfalls auf die Faszie präpariert. Im Gegensatz zur Scarpa Faszie am Oberschenkel stellt sich hier jedoch direkt die Faszia cruris dar, welche bedeutend derber ist. Mit einem Wundspreizer können die Wundränder zur Seite gehalten werden und häufig schimmert die, meistens unmittelbar subfasziale liegende, Vena saphena parva bereits bläulich durch (► Abb. 11). Diese kann dann angeschlungen oder durchtrennt und weiter zur saphenopoplitealen Mündung verfolgt werden. Dabei ist eine Beugung des Beines notwendig. Eine Präparation der saphenopoplitealen Mündung sollte angestrebt werden. Dabei ist die Frage ob Kaliberstarke Muskeläste abgesetzt und ligiert werden sollen ungeklärt. Auf nicht selten über- oder unterkreuzende Nerven, vor allem den N. tibialis, ist bei der Präparation der saphenopoplitealen Mündung zu achten. Im Anschluss folgt eine analoge Versorgung des Stumpfes wie bei der Vena saphena magna und ein Stripping der Vene. Anschließend erfolgt ein Verschluss der Faszie (► Abb. 12). Nach zwei

bis drei invertierenden Subkutannähten wird die Haut ebenfalls intrakutan genäht.

Diskussion

Zur Vermeidung von Stumpfrezidiven sollte eine „korrekte“ Crossektomie durchgeführt werden. Dazu zählt vor allem eine bündige Ligatur an der Einmündung der tiefen Vene (sogenannte „flush ligation“). Diese ist an der saphenofemorale Mündung unbedingt zu fordern und an der saphenopoplitealen Mündung, aufgrund der schwierigeren anatomischen Verhältnisse, anzustreben. Weiteres Merkmal einer „korrekten“ Crossektomie ist eine adäquate Versorgung des Stumpfes mittels Invertierungsplastik und Elektrokoagulation des Endothels. Zudem sollte vor allem im Bereich der saphenofemorale Mündung eine kurzstreckige (0,5–1,0 cm lange) Inspektion der V. femoralis communis sowie ein Verschluss der Fossa ovalis erfolgen. Die bisher publizierten Ergebnisse der LaVa-Cro Studie mit klinisch relevanten Leisten-

rezidiven von 1,9% nach einem Jahr scheinen, bei Einhaltung dieser Maßnahmen, vielversprechend zu sein.

Interessenkonflikt

Nach Angaben der Autoren bestehen keine Interessenkonflikte.

Ethische Richtlinien

Für das Manuskript wurden keine Studien an Menschen oder Tieren durchgeführt.

Literatur

1. Mumme A, Hummel T, Burger P et al. Die Krossektomie ist erforderlich! – Ergebnisse der Deutschen Leistenrezidivstudie. *Phlebologie* 2009; 38: 99–102.
2. Roopram AD, Lind MY, Van Brussel JP et al. Endovenous laser ablation versus conventional surgery in the treatment of small saphenous vein incompetence. *J Vasc Surg Venous Lymphat Disord* 2013; 1(4): 357–363.
3. Boersma D et al. Treatment Modalities for Small Saphenous Vein Insufficiency: Systematic Review and Meta-analysis. *J Endovasc Ther* 2016; 23(1): 199–211.
4. AVMF – S3-Leitlinie Prophylaxe der venösen Thromboembolie (VTE) 2. komplett überarbeitete Auflage, Stand: 15.10.2015
5. Mühlberger D, Wallutis K, Wolf EM et al. Postinterventionelle Kompressionstherapie – Eine Umfrage in Deutschland. *Phlebologie* 2017; 46: 292–296.
6. Frings N, Nelle A, Tran P. Reduction of neoreflux after correctly performed ligation of the saphenofemoral junction. A randomized trial. *Eur J Vasc Endovasc Surg* 2004; 28(3): 246–252.
7. Papapostolou G, Altenkämper H, Bernheim C. Die LaVaCro Studie: Langzeitergebnisse der Varizenoperation mit Crossektomie und Stripping der V. saphena magna. Interimsergebnisse nach 1 Jahr. *Phlebologie* 2013; 42: 253–260.
8. Hach W, Mumme A, Hach-Wunderle V (Hrsg). *Venenchirurgie*. 3. Auflage. Stuttgart: Schattauer Verlag 2013.